組織培養法による頭蓋内腫瘍の考察*

京都大学医学部外科学教室第一講座（主任：荒木千里教授）
京都大学医学部解剖学教室第一講座（主任：岡本道雄教授）

多 田 寛

〔原稿受付 昭和40年1月18日〕

Observation on Intracranial Tumors by Tissue Culture Method

by

YUTAKA TADA

From the 1st Surgical Division, Kyoto University Medical School (Director : Prof. Dr. Chisato Araki) & the 1st Anatomical Division, Kyoto University Medical School (Director : Prof. Dr. Michio Okamoto)

Thirty-six intracranial tumors, which were surgically excised at Kyoto University Hospital, were carefully studied by combined histological and tissue culture methods. (See Table 1.) Particular efforts were concentrated on chromophobe pituitary adenoma as well as on pinealoma. Throughout the series an attempt was made to finding an answer to the question : To what extent are the morphological differences in histology reflected in tissue culture?

1) Eleven cases of chromophobe pituitary adenoma were cultured successfully without a failure. Migrated tumor cells were arranged in three different fashions, corresponding well to the three different types of their histological characteristics. Cultured cells from diffuse type of chromophobe pituitary adenoma took diffuse arrangement, sinusoidal type showed colonial arrangement and papillary type demonstrated cord-like arrangement respectively in tissue culture, as shown in Table 2.

2) Two cases of pinealoma including a case of ectopic pinealoma arising from chiasm were cultured with success. Both demonstrated similar morphological characteristics in tissue culture. Two different cells, large and small ones, seen in histological picture of pinealoma were also demonstrated in tissue culture. Multinucleated giant cells were observed to be formed from larger cells by combination of amitotic division and cell fusion. No glial cells were found in outgrowth throughout the procedure. Control culture of pineal bodies excised from healthy kittens and calves exhibited outgrowth of their parenchymal cells and magnocellular multinucleated cells, which resembled very much the larger cells and multinucleated giant cells seen in tissue culture of pinealoma.

3) Migrated cells in tissue culture of medulloblastoma resembled those of mammalian cerebellar external granular layer in their characters as well as in their morphological appearances. Outgrowth of both neurite-like processes and immature glial cells were

* 本論文の一部を第5回神経病理懇話会（1964年3月 於東京）及び第61回日本精神神経学会総会（1964年5月 於盛岡）で発表した.

observed. Mature glial cells were also seen in the later stage of culture.

4) Fairly typical astrocytes and oligodendrocytes were cultured from cerebellar astrocytoma and cerebral oligodendroglioma respectively. Tissue culture of ependymoma was unsussessful.

5) Tissue culture in cases of glioblastoma multiforme demonstrated more active migration of cells in comparison with other gliomas. Their outgrowth was mainly consisted of immature glial cells, but mature astrocytes and other glial cells were also observed in some cases. Multinucleated giant cells were occasionally seen, which seemed to be formed by amitotic division.

6) In tissue culture, no glial cells were seen to migrate in one case of so-called giant-celled glioblastoma, which may be of significance in relationship to its pathogenesis.

I. 緒　　論

1907年に Harrison が蛙の脊髄をリンパの中で培養し，神経線維の体外発育に成功したのが凡そ組織培養の歴史の第一歩であると同時に，神経組織の組織培養の初めでもある．その後 Murray & Kopeck の Bibliography にみられる如く，組織培養法による数々の研究がなされてきた．しかしながら哺乳類の中枢神経系を培養の対象とした研究はその数きわめて少く，Hogue, Pomerat 一派，さらに本邦においては，中沢，中井，岡本等の一派による研究がその主なものと言えよう．

方脳腫瘍の組織培養は，1925年 Fischer および Kiaer が肉腫の研究中にたまたま経験したのがその最初であり，その後 Cushing 門下の Kredel (1928, 1929), Buckley (1929) および Buckley & Eisenhardt (1929) 等によつて，その本格的な研究が始められた．次いで1933年に Russell & Bland は6例の spongioblastoma multiforme, 3例の astrocytoma, 1例の oligodendroglioma および1例の medulloblastoma の培養に成功すると共に，翌1934年には Bailey のいわゆる spongioblastoma polare が実は piloid astrocytoma である事を培養によつて証明した．さらにまた彼等は oligodendroglioma か astrocytoma か種々論争の絶えなかつた optic glioma を培養し，astrocytes のみを得たと報告している．1935年に Canti 等は oligodendroglioma の培養によつて得られた oligodendrocytes に所謂 pulsation を見出し，1937年には Pinkus が glioblastoma 2例の長期培養に成功，次いで1938年，Russell & Bland は培養せる meningioma の細胞形態および成長様式の観察から，その arachnoidal nature である事を実証している．その後位相差顕微鏡の実用化，抗生物質の発見，廻転培養法等の新技術の導入により，組織培養法は長足の進歩を遂げた．この事は脳腫瘍の培養においても例外ではなく，Murray (1939, 1940, 1942), Timofeyevski (1946), Grace (1947), Albrinik (1953), Costero & Pomerat (1955), Lumsden (1955, 1959, 1963), Kersting (1961), Liss (1962) 等が次々とその研究の成果を発表している．我が国においても，松田 (1943)，油川等 (1951, 1955, 1957)，佐藤・中井・佐野等 (1957, 1962, 1963)，所 (1959)，景山・多田 (1964) 等による脳腫瘍の培養所見が報告されている．

そもそも脳腫瘍の中には，屢々単一の形をなした細胞の集団のみが腫瘍を形成する事があり，為にその組織培養において，一つの種類の細胞のみを純粋の形で観察しうる利点がある．さらに著者らが既に発表した如く，組織培養法は腫瘍細胞産生母地の考究にも有用であり，腫瘍の臨床的悪性度との関係の追求にも，また屢々有意義である事が認められている．脳腫瘍は個々の腫瘍について，種々の問題が分類学的にも腫瘍発生学的にも未解決のまま残されているが，その各々に対して組織培養の占める価値はかなり大きいものと考えられる．また事実既述の諸研究は，脳腫瘍の分類や細胞構成の解明にかなり大きな貢献をなしてきたのである．

脳腫瘍の組織培養は既に述べた如く，内外の研究者によつて数多く試みられてきたが，その所見に対する見解は必ずしも常に一致せず，時には全く異つた形態の細胞を同じ名のもとに発表している場合すら見受けられる．さらに培養によつて得られた細胞の形態および性格が，原腫瘍における組織像のそれらとよく一致する場合もあるが，一致せぬ場合もまた多くみられている．その様な事が起る原因の一つとして，学者によつて腫瘍組織像の分類が必らずしも一致しない事が挙

げられて然るべきであろう．著者はその意味において，培養像を出来るだけ詳細に原腫瘍の病理組織像と比較検討する事に努力をはらつた．

著者は1963年5月より1964年12月までの間に，京都大学医学部外科学教室第一講座において剔出された頭蓋内腫瘍のうち39例を選び，そのうち36例の組織培養に成功，その培養像を原腫瘍の組織像と比較し詳細に検討を加えた．就中，下垂体腺腫ならびに松果体腫瘍については，その報告例も成功例もきわめて少いので著者は特にその両者に重点をおいて考察を加えた．

II. 材料，培養術式および観察手段

材料はすべて手術室において無菌的に得られたものを，Hanksの塩類溶液を入れた二重蓋瓶により無菌室へ運び，直ちにそれを細切し，下記の培地ならびに栄養液を用いて短柵廻転培養法（flying cover-slip roller-tube method）により37°C～37.5°C 10～12 rph で培養した．必要に応じて押し潰し法や，Maximov による double cover-slip method なども併用した．培養液の交換は原則として毎週これを行い，Maximov 法においては3日目毎に行つた．

基本培地（＝plasma clot）

heparinized rooster plasma	1 drop
chick embryonic extract	1 drop

（Hanks B.S.S. で1：1に稀釈）

栄養液（＝fluid medium）

Y. L. H.	75%
calf serum	25%

なお仔牛血清と Y. L. H. との混合比を種々変えて予備実験を試み，上記混合比でもつとも旺盛な発育を認めたので，本 series の全例を通してこの比率を保つた．

観察はすべて位相差顕微鏡によつて先づ行い，しかる後標本を Jacobson 氏法によつて固定・染色し，必要に応じて hematoxylin-eosin 染色，PAS Orange-G 染色および Bodian's protargol 染色等を併用した．

III. 培養成績および考察

著者が培養を試みた頭蓋内腫瘍の総数は39例，うち outgrowth の出現を認めたもの36例で，その腫瘍別組織培養成績は第1表の如くである．

以上の培養成績より得た新らしい知見ならびに問題となるべき諸点を次に各腫瘍別に挙げ，その個々について検討し，かつ考察を加えてみたい．

Table 1

Type of Tumors	No. of Cases Attempted	Successful
Pituitary Adenoma	11	11
Pinealoma	2	2
Meningioma	1	1
Craniopharyngioma	1	1
Schwannoma	1	1
Cerebral Astrocytoma	2	1
Cerebellar Astrocytoma	1	1
Oligodendroglioma	2	2
Ependymoma	1	0
Glioblastoma Multiforme	12	12
So-called Giant-Celled Glioblastoma	1	1
Medulloblastoma	4	3
TOTAL	39	36

1. Pituitary Adenoma

〔所見および培養成績〕

著者は総数11例の chromophobe pituitary adenoma について組織培養を試み，その全例において成功した．腺腫細胞は通常培養後3日目頃より游出（migration）を始め，7日目頃より15日目頃にかけて最も旺盛な発育を示し，その後徐々に退行変性を示し，4週目頃から5週目頃にかけて略々完全に消失したが，3例においては70日以上にも亘つて腺腫細胞の生存を記録した．そのgrowth pattern は Costero らの謂う第4原型，すなわち non-tissue-forming-pattern を呈し，母組織の扁平化と共に diffuse に腺腫細胞の游出を認めた．しかし5日目頃から個々の腺腫細胞はばらばらに游出し，1週目頃には次に述べる様に，母組織の腺腫細胞の配列にかなりよく対応した配列様式を示した．腺腫細胞以外には，培養後2日目頃より fibroblasts の游出を全例の約半数で認めたが，これらは腺腫細胞の消失後もなお旺盛な発育を示した．

下垂体腺腫の組織培養でもつとも注目すべき事実は，その培養細胞が凡そ3通りの配列を示し，夫々その母組織の病理組織学的細胞配列とかなりよく一致していた事である．その第1は特別の配列をとる事なく，初期の状態をそのまま維持して diffuse に腺腫細胞が游出したもので，11例中3例にみられた．この形のものにおいては，細胞は円形ないしは不規則多角形で，大体円形または卵円形の核と，円形の細胞質とをもつものが多かつた．大多数は単核であつたが，所々

2核の細胞もみられた．(1, 7, 10図)

第2の配列は，細胞が集団をなして相集う傾向の強いもので，11例中3例に認められた．個々の細胞の形は円形ないしは不規則多角形のものが主であり，核の性状その他も前者と殆んど差をみなかつた．(5, 8, 11図)

第3の配列は，所謂索状配列で，この傾向は11例中3例において著明であつた．すなわち細胞は相連なつて cord 状に伸びる傾向を示し，さらにその細胞索の先端が巻きこんで遂には一つの腔をとり囲んだ腺様構造をとるものもみられた．個々の細胞の核や細胞質の形態および性状は，前2者と殆んど異る所がなかつた．(6, 12図)

細胞は一般に丈が高く，屢々円柱状を呈したが，細胞境界は比較的鮮明であつた．1例においては，内腔をとり囲んで全く見事な腺様構造を呈したのが観察された．(9図)

以上何れの型にあつても，核の中には粗い chromatin の配列を示すものが多く，細胞質は Jacobson および PAS Orange-G 染色で特別の分泌顆粒を認めなかつたが，細胞内は比較的 granular であつた．細胞分裂像は何れの型においても全く見当らなかつた．

他の2例においては，腺腫細胞の発育を認めはしたが，ごく僅かであつた為その配列様式が明瞭でなく，上述の分類から除外した．

以上の培養上異つた配列を示したものを，母組織腺腫細胞の配列と比較すると，第2表に示す様になる．

Table 2

Patients	Histological Types	Arrangements in T.C.
A. T.	Sinusoidal & Diffuse	Diffuse
M. K.	Diffuse	Diffuse
K. T.	Diffuse	Diffuse
N. I.	Sinusoidal	Colonial
F. U.	Sinusoidal	Colonial
S. F.	Sinusoidal	Colonial
S. O.	Diffuse & Papillary	Cord-like
E. S.	Papillary	Cord-like
H. N.	Papillary	Cord-like

すなわち第2表に示される如く，病理組織像の細胞配列様式と，培養上でみられた細胞配列の様式との間にはかなり密接な関係の存する事がうかがわれた．

〔考察および小括〕

従来から正常脳下垂体の組織培養所見は，かなり多く報告されているが，下垂体腺腫の培養は不成功に終つた例が多い．歴史的には1939年にまず Cox & Cranage が chromophobe pituitary adenoma を培養して細胞の游出を認めたと報告しているのが文献にみられる最初であるが，その性質については明瞭で無い．次いで1943年松田が嫌色素性腺腫6例についてその組織培養を試み，うち4例において成功したと報告しているのが本邦における最初である．その後 Lumsden, 所，油川らが同じく下垂体腺腫の組織培養を試みているが，何れも不成功に終つたと報告している．1961年 Kersting は10例の培養を試み6例に成功したと報告し，diffuse に配列した細胞の増殖を簡単に記載している．

正常組織に比して腫瘍組織の培養は成功率が低く，中でも下垂体腺腫は最も培養し難いものの一つであると従来より信じられてきたが，著者は全例においてその組織培養に成功した．この事は略々理想的な条件のもとに剔出された腫瘍組織片を，完備せる設備の中で培養し得た事に負う所が多いが，さらに塩類溶液として Y. L. H. を用いる事により，嘗つて Pomerat 等が示唆した如く液体培地中の glucose 含有量を従前の培地にみられる比率より著しく高めた事，および Y. L. H. と牛血清との混合比が適当であつた事等にも，その成功の一因が潜んでいるものと思われる．

chromophobe pituitary adenoma の病理組織像として従来から大別して3つの形が挙げられている．すなわち diffuse type (1図), sinusoidal type (2図) および papilllary type (3図) の3型である．これら3つの形の差は必らずしも絶対的なものではなく，移行的または中間的な配列も屢々みられ，また異つた2つの配列が同時に存在する場合も見受けられる．しかし此処においてきわめて興味ある事実は，第2表に示した如く著者が組織培養によつて得た腺腫細胞が，それらの母組織にみられた細胞配列の特徴を大体において示した事である．すなわち，母組織が diffuse な配列をとるものは組織培養上でも diffuse な腺腫細胞の配列を示し (4, 7, 10図) sinusoidal type のものにあつては細胞が集団を形成する傾向を示し (5, 8, 11図)，また papillary type のものでは cord-like arrangement を示した (6, 12図)．培養によつて得られた細胞がかくの如く母腫瘍組織とよく一致する配列を示した原因については明瞭でないが，培地・培養液等培養条件は11例共殆んど同一に保たれ，且つその培養の時期も偏する事が無かつたので，かかる傾向は培養条件の差と言う

よりはむしろ細胞固有のものであると考えても差支え無いのではなかろうか.

さらに索状配列を示したものの中で，明瞭な腺様構造を呈したものがある事実は，chromophobe adenoma とは言え何か分泌能力を潜有するのではないかとの感じを与える.

2. **Pinealoma** (of two-cell pattern type)

〔所見および培養成績〕

著者が組織培養を試みた松果体腫瘍は，明らかに松果体部位より発生したと思われる腫瘍が1例と，視束交叉部に発生した所謂 ectopic pinealoma 1例の合計2例で，そのいずれにおいても培養に成功した．その病理組織像（13, 14図）は共に典型的な two-cell pattern pinealoma にみられるものであつた.すなわち大小2種類の細胞がその本体をなし，大きい方の細胞は円形または卵円形で大きい核小体を伴つた比較的明るい核と，eosinophilic な丸い細胞質とをもつていた．かかる大型細胞は diffuse に配列し，屢々血管を伴つた豊富な結合織により区劃されている部分も見受けられた．小さい方の細胞は外観的にはリンパ球に酷似し，きわめて chromatin に富む丸い核がその大部分を占め細胞質は殆んど認められなかつた．これらの小型細胞は主として間質に存在していたが所により大型細胞と混在しているのも認められた．大型細胞は比較的 uniform であつたが所々に2核，稀には数核を有する多核巨細胞も見受けられた（14図）.

何れの場合もその組織培養では，培養後36時間目に始めて構成諸細胞の明瞭な游出が位相差顕微鏡により観察された．すなわち小型細胞はその頃より主として fibroblasts の間に出現し始め，小さな円形の細胞体の殆んど全体を chromatin に富む丸い核が占め，為に細胞質は殆んど見えなかつた．5日目頃には小型細胞が集団をなして旺盛に出現するのがみられた（15図）. その形はやはり円形で小さく，その大部分を円形の chromatin に富む核が占めていた．位相差顕微鏡による生体観察でも，Jacobson 氏法による染色標本においても，かかる小型細胞には突起が全く認められなかつた（17図）. この頃から所々に同じく円形ではあるが他の小型細胞に較べて2倍程度の大きさをもつ細胞が散発的に出現した．その核の大きさ，性状は他の小型細胞のそれらと殆んど変らず，従つて核を略々中心にして無構造な明るい細胞質が存在するのが他の小型細胞と形態学的に異る点であつた（17図）. 2週目の終り頃より，小型細胞は徐々に退行変性を示し核は膨化してその内容が顆粒状になり，核も細胞体もその境界が不鮮明となり始めたが，4週目に入つてもなお，主として fibroblasts の周辺にまた時には集団をなして存在しているのが見られた.

大型細胞も同様に培養後2日目にしてすでに出現したが，その大きさは小型細胞に比し遙かに大きかつた（16図）. さらにこれら大型細胞は7日目頃から20日目頃にかけてもつとも旺盛に出現し，25日目頃より徐々に退行変性像をみせ始めた．しかし35日目頃にもなお少数ではあるがその姿をとどめていた．細胞の大きさは大小不同で，円形，紡錘形から不規則多角形に至るまで形もまた様々で，時には microglia ないし macrophage と見まがう様な形すら位相差顕微鏡の上で呈した．その核は通常1個，時に2個で比較的明るく卵円形を呈して偏在し，1～2個の明瞭な核小体を有していた．また Jacobson 氏染色法で濃染する数個の小顆粒を細胞質内にもつているものもあり，周囲に風呂敷をひろげた様な膜をひらひらさせたものも認められた（19, 22図）.

此処において注目すべき事は培養後6日目頃からかくの如く游出した大型細胞の中に，その核にくびれを生じたものや，さらに恰も餅をひきちぎる時の様な恰好で2分ないし3分された核をもつものが見出され，また時には胎児を聯想さす様な形態をとる核すら現われたと言う事である（18図）. 培養後の日数の経過と共にかかる不規則な形の核や2核以上をもつ大型細胞の数が漸増し，細胞自体もその大きさを増し，2週目頃には本来の形を保存する大型細胞よりも，かかる変則的な形態をとる大型細胞の方がむしろ数多くみられる様になつた.

大型細胞の数倍の大きさを持つ多核巨細胞は，培養後3日目頃よりすでにその姿をみせ始め，大型細胞よりやや遅れて10日目頃から3週目頃にかけて最も多く出現した．その個々の大きさも時の経過と共に増大し，時には大型細胞の数十倍の大きさに達する事すらあつた．部分的な変性像を呈するとは言え，培養後35日目頃にもなお大型多核巨細胞はそのおもかげをとどめていた．その細胞の形は初期においては卵円形ないし多角形でそれ程大きくないが，日と共に不規則な形のものが多くなり，大きさは上述の如く大小様々で，大型細胞より稍々大きい程度のものから，その数十倍に及ぶものまであつた．多核細胞の周囲には通常薄い風呂敷様の膜があり，その折り重つて皺壁をなす部分が恰も鞭毛の如き印象を与える事があつた（19図）.

核は明るく卵円形で，2個以上あり通常数個，時には40数個の多きに及ぶ事すらあつた．しかし核の大きさはその性状と共に大型細胞のそれと大差なく，時には真中でくびれた様な核を持つものも見受けられた(21, 24図)．

先に大型細胞の核の運命について記述した事からpinealoma の多核細胞が所謂 amitotic division によつて形成されるであろう事は容易に想像されるが，さらに興味ある事には，培養後11日目頃よりかかる2核ないし数核の大型細胞が2個或いは数個明らかに融合した様な像が時々観察されたのである(20, 23図)．この様な cell fusion を起している像は，主に多核細胞相互間にみられたのであるが，稀には単核の通常大型細胞との間の融合像もみられた．この事は多核巨細胞の増殖が大型細胞よりも稍々遅れ，且つ培養日数の経過と共に初期にはみられなかつた大型多核巨細胞……その大きさはもとの大型細胞の数十倍にも及び核の数も数十個の多きを数える事すらある……が出現してくる事実とよく合致する．

なおもう一つ特筆すべき事は培養の全経過を通してglia 性細胞を思わせる，または glia 性細胞に類似した細胞の出現を全く認めなかつた事である．以上の所見は松果体部位より得られた腫瘍においても，視束交叉部に発生した腫瘍についても共通であつた．

著者はさらに対象として幼若な猫，牛，rat および mouse の正常松果体の組織培養を試みた．そのうち仔猫と犢にあつては旺盛な游出細胞の出現をみ，rat にてはごく僅かの発育をみたが，mouse では全く生えなかつた．前二者においては fibroblasts や astrocytes 等の松果体構成成分と共に，pinealoma の大型細胞に似た松果体の実質細胞と思われるものも旺盛に生えてきた．すなわち細胞の形態や核の形，核小体の類似等の他に屢々多核の大きな巨細胞をつくる点もよく一致した．しかしかかる大型多核巨細胞は cell fusion によつて出現する像のみ見られ，amitotic division と思われる様な像はみられなかつた(25～30図)．また母組織の光学顕微鏡による検索では，かかる多核巨細胞の姿は全く認められなかつた(25, 28図)．

〔考察および小括〕

pinealoma の組織培養の報告例は殆んどなく，僅かに1953年 Sano が原腫瘍と同似の lymphoid cell 及び epithelioid cell を認めたと報告しているがその詳細は明らかでない．

two-cell pattern pinealoma については従来から glioma group であると言う説と teratoma group であると言う説とが対立し，またその発生母組織については，pineal origin 説と extra-pineal origin (non-pineal origin) 説とがあつたが，著者がその培養によつて得た所見から，次の事実が指摘される様に思われる．

i) 少くとも他の glial tumors とは全く異る腫瘍である．

ii) 正常哺乳動物松果体の培養細胞と性格や形態が似ている事からみてpineal origin である可能性が強い様に思われる．

iii) 松果体の実質細胞は全くおとなしく，細胞分裂その他何の変化もない様な細胞にみえながら著しく多核の大型細胞をつくる特殊能力があり，それがこの腫瘍にもみられる．

iv) ectopic pinealoma は組織培養による所見の上で松果体部位より発生した pinealoma と全く異らない．

しかしながら two-cell type の pinealoma にみられた小型細胞が，正常松果体組織の培養では得られなかつた事など，なお多くの問題が残され今後多くの症例種々の組織像のものについて検討を要するものであると思われる．また1962年 Pomerat 等が rat を用いて正常松果体を培養し3種類の松果体実質細胞を報告しているが，これらと pinealoma の大型細胞との対比，さらにまた他の teratoma と pinealoma との培養の上での比較，小型細胞の本体の究明等，今後の研究にまつ事が多い．

3. Medulloblastoma

4例について組織培養を試み，3例において outgrowth の出現を認めた．それらの中で特に9才男児の小脳から得た medulloblastoma の1例について，押し潰し標本及び培養細胞の位相差顕微鏡写真，培養細胞の Jacobson 氏法による固定染色標本ならびに Bodian 氏鍍銀標本を詳細に検討したので，此処ではそれらの所見を中心にして記述する．

〔所見および培養成績〕

母組織は非常に細胞密度の高い腫瘍で多形性が強く，chromatin に富む核が種々の形をとつていた．しかしその多くは卵円形または多角形で，細胞質が殆んど無く，核分裂像が随所にみられた．且つ所々に necrosis もあり，さらにそれらの周囲の pseudo-pallisade arrangement や核の pseudorosette 様配列も屢々観察された．腫瘍はかなり血管に富み，endothelial proliferation も認められた(31, 32図)．

押し潰し標本を位相差顕微鏡で観察すると母組織に

みられた様なかなり uniform な小さい細胞がその大部分を占め，さらに紡錘形ないしは多角形で uni- or multi-polar の突起をもつた大きい細胞が所々にみられた．

組織培養を行つてみると，培養後24時間目に移植片断端の全周囲より neurite-like processes と思われるものが勢いよく伸び出しているのが認められた（35図）．放線状に伸びたかかる processses は培養後5日目頃まで生き生きとして存在する事が位相差顕微鏡による観察で確認されたが，培養中の何れの時期にあつてもそれらを出す本体と思われる細胞そのものの游出は見当らなかつた．なおこの neurite-like fibers は Jacobson 氏法による染色では全く染まらなかつた．培養後6日目頃から，上述の processes は急速に消褪し始め，かわつて後に詳述する様な特徴のある配列を示す小型の腫瘍細胞と思われるものがやはり全周に亘つて游出し，旺盛な発育をみせ始めた．さらにこの他 fibroblasts や幼若型と思われる astrocytes の出現もこの頃から目立ち始めた．

旺盛な游出をみせた腫瘍細胞と思われるものは1～2個の楕円形ないしは円形の chromatin に富む核をもつ小さい紡錘形の細胞で，屢々核の分裂像を伴い，単極または双極の突起をもち，細胞質に乏しかつた．これらの細胞は列をなして放線状に伸展する傾向を示し，為に数条の細長い突起より成る線列の流れの中に，密接して核が並んでいるが如き観を呈した．さらにこれらの細い繊細な線維性の突起は，屢々互に結合して大きな網目をつくつた．これらの細胞はおよそ3週間で退行変性に陥るまでその配列の特徴をよく保存しつつ生存をつづけた（33, 34図）．

この様な索状配列を示す部分のほかに，同様の小型紡錘形細胞が，時には単独で現われ，しかし多くの場合は数十個相集い突起で連なつて colony 様集団をつくる傾向を示した場所もあつた．この様な部分では，紡錘形小型細胞の他に1～数本の突起をもつ多角形の細胞も多く認められた（40図）．これらの部分にみられた小型細胞は，培養日数の経過と共に細胞の様子に多少の変化をきたした．すなわち突起は多少太くなつて分枝すると共にその数を増し，細胞体もふつくらすると同時に三角形ないしは多角形と形を変え，他の細胞との突起による連絡を絶つて独立する傾向を呈したのである（36, 37図）．培養後7日目頃にはかくして現われた若い glia 性細胞の他に，明らかに成熟型と思われる定型的な astrocytes や oligodendrocytes が数多くみられる様になつた．培養後20日目頃に及んでは未熟 glia 性細胞と思われるものは殆んど姿を消し，fibroblasts や明らかに成熟せる astrocytes と思われるもののみが残つた．なお培養後8日目の Bodian 氏鍍銀標本の中に，紡錘形の小型細胞に混つて，Cajal の謂う horizontal cell に形態学上よく似た細胞がみうけられた事は興味深い（41図）．

〔考察および小括〕

medulloblastoma の組織培養所見は従来からかなり多く報告され，古くは Kredel (1929), Russell & Bland (1933), Cox 等（1937）等によるものがあり，最近では Lumsden (1959, 1963), 所（1959), Kersting (1961) Liss（1962）等の報告がみられるが，著者の自験例で游出した細胞は Russell & Bland や Kersting の報告にみられるものとよく一致した．すなわち游出細胞は楕円形または円形の比較的大きい chromatin に富む核と，乏しい細胞質とを持つ小さい紡錘形の単極または双極の細胞で，細い繊細な突起をもつて相連なつていた．ただ Russell 等は mitosis を否定したが，著者の例では屢々 mitotic figures をみとめた．

著者が経験したこの腫瘍の組織培養上の所見でかなり特徴的であると思われたのは，既述の如く游出腫瘍細胞が並列状態で放線状に伸びて行く傾向を示した事である．かかる所見は medulloblastrma の病理組織像に類似の傾向が見られる事を思いあわせる時興味深い．すなわち medulloblastoma でその細胞が屢々小脳の表面から並列状に伸びている様に見える部分があつたり，また cerebellar sarcoma と言う名称で呼ばれてはいるけれどもその実体がおそらくは medulloblastoma であろうと考えられている腫瘍群に，腫瘍細胞の索状配列が認められる事実と比較した場合，かかる特別の配列をとろうとする習性は，この腫瘍細胞の一つの特徴を示すものである可能性がある．

この腫瘍の組織培養により得られた細胞は嘗つて我々の教室で岡本・水野等（1962）が幼若哺乳動物小脳皮質を培養し，外顆粒層細胞と同定記載した細胞とその形態の上で非常によく類似していた．すなわち従来から medulloblastoma が小脳外顆粒層に由来する腫瘍であると言われているが，両者の培養細胞を形態学的に比較してもその類似性は充分肯定出来る．著者が経験した medulloblastoma の組織培養では，腫瘍細胞と目される小型紡錘形細胞の游出のみならず，屢々幼若型の glia 性細胞を始め，成熟した astrocytes や oligodendrocytes に至るまで出現した事は既述の通りであ

る．この事は腫瘍組織の中に混在している正常小脳組織に由来せるものである可能性を否定する事は出来ないが，成熟 glia よりもむしろ未熟の glia 性細胞を多く含んでいた事実から考えると medulloblastoma の細胞が glia 性細胞へ変化したものとも考えられる．

Lumsden (1963) はその著書の中で移植片の全周より放射状に見事に伸びた neurite-like fibers の Bodian's protargol 染色による写真を示し，Kersting (1961) 等の研究と比較検討しつつ medulloblastoma の neural element に言及しているが，本例の初期に観察された細胞体の游出を伴わない processes はこの Lumsden の記載するものと一致する様に思われる．ただ彼が移植片辺縁で観察したと言う神経細胞と思われるものは，本例では証明出来なかつた．勿論 neurite-like fibers の出現をみたと言う事はすなわち，移植腫瘍組織片の中に neural element が存在した事を如実に物語るものであるが，しかしそれが腫瘍細胞そのものに由来するのかあるいはまた腫瘍に混在せる正常小脳組織にその源を発するものであるかは現在の段階では断定出来ない．Bailey 等はかつて medulloblastoma がその中に屢々 spongioblasts らしい細胞や neuroblasts らしい細胞を含む事実に基き，該腫瘍を bi-potential すなわち glia 性細胞と神経細胞の両方への分化能力を秘めた腫瘍であると述べたが，上述の所見より考える時なお多くの症例の組織培養法による研究が将来この問題の解明に一つの手がかりを与えてくれるものと期待される．

4. Benign Gliomas

i) Astrocytoma Group

a) Cerebellar Astrocytoma

著者は3才女児小脳に発生した astrocytoma 1例の組織培養に成功した．腫瘍の病理組織像は典型的な piloid astrocytoma で，個々の腫瘍細胞は小型の丸い核，星芒状をなした eosinophilic な細胞質，および豊富な fine glial fibers とより成つていた．腫瘍は全体としてかなり血管に富んでいたが，血管壁の変化は殆んど認められず，悪性像を思わす部分は何処にも見当らなかつた．ただ一部に比較的大きい eosinophilic な細胞質と，卵円形の偏在した核とを持ち，gemistocyte に似た形状をもつ腫瘍細胞もみられた (42図)．

培養後2日目から腫瘍細胞の游出が始まり，5日目頃から20日目頃にかけて最も旺盛な発育を示し，その後，日数の経過と共に退行変性に陥つた細胞が多くみられたが，60日後においてもなお生存するものが認められた．游出細胞はその初期においては紡錘形ないし多角形で2極，時には数極の分岐した突起をもち円形または卵円形の chromatin に富む核をその略々中央に持つていたが，日数の経過と共に突起は相連なつて網目を形成し，正常脳組織の培養にみられる様な分化した astrocytes となり，5日目頃には multi-polar のものも多数現われ，且つ大型で核が偏在し gemistocytic astrocytes を思わす様なものも出現した (45, 46, 48, 49, 50図)．

b) Cerebral Astrocytoma

2例について組織培養を試み，1例において腫瘍細胞の游出を認めた．1例は大脳皮質下の fibrillary astrocytoma で，他の1例は視束交叉部より視床へかけて浸潤していた稍々悪性の piloid astrocytoma であつた．前者においては腫瘍細胞の発育を全く認めず，後者にあつてもその発育は小脳の同種腫瘍の場合に比し著しく劣り，成熟せる見事な astrocytes はみられなかつた．同じ astrocytoma でありながら小脳に発生する場合と大脳に原発する場合とではかくも培養上での発育に差を生じる理由は，憶うに小脳の astrocytoma は一般的に言つて1個所に腫瘍細胞がかたまつて腫瘍塊をつくるので，培養の為に細切した組織片が殆んどすべて腫瘍細胞のみより成るのに対し，大脳に発生する astrocytoma にあつては，通常腫瘍細胞が diffuse に大脳組織中に浸潤しており，培養の為の細切組織片に含まれる腫瘍細胞密度が低い為であろうと思われる (42, 43図)．

なお小脳の astrocytoma は hematoxylin-eosin 染色でみるとその細胞が屢々紡錘形で，豊富な fine fibers をもつている為，Zülch 等はこれを spongioblastoma polare と呼んでいる．これに対し Russell 等はすでに緒論において述べた様に組織培養の結果からこれが astrocytes のみより成る事を証明し，piloid astrocytoma と呼んでいるが，著者の経験した培養所見もやはり定型的な astrocytes のみがみられ，Russell らの意見を支持するものであつた．

ii) Oligodendroglioma

大脳皮質下に発生した典型的な oligodendroglioma 2例の培養を経験し，全例において腫瘍構成細胞の游出を認めた．母組織は何れの場合も比較的細胞密度の高い腫瘍で，主として円形，時には卵円形の chromatin に富むかなり大きな核をもち，細胞膜は明瞭であつた．細胞質は多くの場合明瞭であつたが，時に不明瞭なものや，eosinophilic で granular なものも認められた．この様な細胞は密集して diffuse な配列を示して

いたが，非常に血管に富む結合織により数多くのsinusoid に区分されている様に見えた．腫瘍細胞自身の多形性や核分裂像は殆んど見られなかつたが，calcified bodies や，かなり大きい necrotic foci が所々に見受けられた（44図）．

この腫瘍の培養成績は Russell & Bland（1933～1935），Canti等（1935），Pomerat 等（1951，1955），油川等（1957），Kersting（1961），Lumsden（1961～1963），Liss（1962），佐藤等（1963）等数多くの研究者によつて報告されているが，その結果は必らずしも一致していない．著者の経験した症例では腫瘍構成細胞の游出は比較的遅く，培養後5日目頃より漸く特徴ある細胞の出現が認められた．すなわち游出細胞は小型で，円形，紡錘形または三角形をなし，肉厚の為か位相差顕微鏡像では周囲に halo をもち，1本または数本の細い突起を伴い，それらは先で分枝して互に連なり，網目をつくる事もあつた．Jacobson 氏法による染色標本でみると，個々の細胞の核は円形または卵円形で比較的大きく，核膜は明瞭で1～2個の核小体をもつていた．かかる細胞はその後も永く生存し，90日後においても多少の変性像を伴つたがなおその形態学的な特徴を失わなかつた．文献によれば，oligodendrocytes はその組織培養において比較的早期に出現し，その活性を失うのもまた早いと言われているが，著者の自験例では2例共文献にみられるのとは全く対蹠的な発育経過を示した．著者が oligodendroglioma の培養で認めた游出細胞は，形態学的に Russell & Bland, Lumsden, Kersting 等の報告例と略々一致し，油川，Liss，佐藤等の報告とはいささかその趣を異にしていた．なお Lumsden は astrocytes と oligodendrocytes の相互移行の可能性について言及し，neoplastic astrocytes の突起が時々 oligodendrocytes にみられる様な rhythmic jerky movements をみせる事がある事実から，"I have suggested that oligodendrocytes are probably converted into astrocytes in demyelination." と述べているが，この言はきわめて示唆に富むものと言えよう．

iii） Ependymoma

1例の ependymoma の組織培養を経験したが不成功に終つた．

5. Glioblastoma Multiforme

著者は所謂 giant-celled glioblastoma 1例を含む13例の glioblastoma multiforme について組織培養を試み，その全例において腫瘍構成細胞の游出増殖を認めた．それらの培養所見から glioblastoma に関する問題の焦点を下記の4点に絞り，その各々について考察を加えてみたい．

i） Pathogenesis について：

著者は総計13例の glioblastoma のうち，明らかに astrocytic origin と思われるもの8例，稍々 astrocyte とは異る glia 性細胞より成るもの4例の組織培養を経験したが，そのあるものは astrocyte 系腫瘍と言うよりはむしろ oligodendroglioma，または ependymoma に似た組織像を呈していた．一般にこの group に属する腫瘍は，他の glioma に比して遙かに活潑な細胞の游出を示し，培養後24時間にして既に腫瘍構成々分の母組織からの游出を認め，3日目頃から25日目頃にかけて旺盛な発育を示し，70日以上経つてもなお生存している例も少くなかつた．母組織を構成する腫瘍細胞の多形性を反映して，游出細胞は通常 uniform では無く，細胞の形態，核および細胞質の性状形態等において種々様々である事が多かつた．あるものにおいては，幼若 glia 性細胞のみが游出し，成熟型の glia は全く認められず，あるものにおいては astrocytes が主で，時に gemistocytic astrocytes を伴い，oligodendroglia を思わす細胞が所々に出現するかと思えば，またある例においては逆に astrocytes と思われるものがきわめて少なかつたりした．

Kernohan 等（1949）は glioblastoma を悪性化した astrocyte 系の腫瘍と言い，所らは glia 系の幼若細胞より成る腫瘍の総括的名称とすべきであると述べているが，著者の試みた培養例においては単に astrocyte 系の細胞のみならず，上述の如く変化に富む所見が観察された．すなわち組織標本の上で astrocytic origin の glioblastoma であると思われた8例ではかなり成熟せる astrocytes 以外に astroblasts や bipolar の所謂 spongioblasts 等，所謂 astrocytic origin の細胞がその組織培養像の主体となつていた．しかるにそれら以外の glioblastoma では成熟せる astrocytes 以外に比較的小さくて周囲に halo を持ち，細い突起を伴つて oligodendroglia を思わす細胞や，一見 fibroblasts に似るもそれらより小さい細胞で，文献上 ependymal cells ではないかと思われる細胞も多数出現していた．

ii） 母腫瘍組織の特徴と培養細胞との関係：

著者等は興味ある組織像を呈したglioblastoma 1例の組織培養を経験したので此処にその概要を紹介する．患者は39才男子．左前頭葉皮質下に鶏卵大，暗赤色，境界鮮明な軟かい腫瘍を認めその全剔を行なつた．組織学的には種々の配列あるいは形態をもつ glia 性細

胞より成る腫瘍で，一見 mixed glioma を思わしめた．すなわち或る部分においては定型的な astrocytoma であるかの観を呈し，またある所では oligodendroglioma を思わし，また別の所では一見 ependymoma の様な細胞配列をとり，またある所では幼若未分化 glia 性細胞の集団のみが認められた．この腫瘍の組織培養では，幼若型の astrocytes と所謂 spongioblasts と形態学的に類似した紡錘形の細胞のみが出現し，成熟型の glia 細胞は全く認められなかつた．従つて我々はこれを glioblastoma multiforme (of astrocytic origin) と診断し，何故一見 mixed glioma の様に見えたかについて検討した．（神経研究の進歩，第9巻第1号参照）この例の様に光学顕微鏡で種々の組織像を持つ様にみえる腫瘍も，実は比較的 uniform である事が組織培養を試みた結果判明した．我々はかくの如く組織培養法が診断の補助手段として，一つの鍵を提供しうる場合もある事を示したのである．

巷間 mixed glioma と謂う語が屢々診断に使われるが，詳細に検討してみると同じ細胞でも標本作成条件の違い等により著しく変形する事があり，ある場合には astrocyte が恰も oligodendroglia の様にみえたり，また ependymal cell の如くにみえたりする事すらある．上述の我々の報告例はそう云つた artefact によつて誤つて診断される mixed glioma と言うものがかなり多いのではなかろうかと云う事を示したのである．そしてさらに，そう云つた場合の説明に組織培養法が有力な手段の一つである事を強調した．

iii) So-called Giant-Celled Glioblastoma

著者は所謂 giant-celled glioblastoma 1例の組織培養を行つたが，その所見は次の如くであつた．すなわち腫瘍細胞の游出はきわめて悪く，培養後7日目頃より漸く散発的に fibroblasts 中に出現し，その傾向は50日目頃まで変らなかつたが，全培養経過中を通じて一度も腫瘍細胞の旺盛な発育がみられず，fibroblasts の間に所々写真に示す如き異型の細胞の出現がみられたにすぎない(51～53図)．此処において注目に値いするのは，著者が経験した glioblastoma の培養全例に旺盛な gila 性細胞の出現発育を認めた中で，本例のみには全く glia 性細胞と思われるものの増殖が認められず，さらにまた本例にみられた異型の細胞は，他の glioma の培養で全くみられなかつたと云う事である．

所謂 giant-celled glioblastoma については従来より Russell & Rubinstein に代表される glial origin 説と，Zülch, Kernohan 等の主張する sarcoma 説とが対立していた．しかしながら，景山・福光 (1964) の電子顕微鏡的観察により，かくの如く論争の絶えなかつたこの種の腫瘍には実は2つの型がある事が明かになつた．両者は一見非常に類似しているが，よく観察してみると形態の上でも，また Gitter 染色の上でも，明らかに差があり，更に電子顕微鏡的には一方は純然たる glial cells より成り，他方は細胞膜より結合織性線維が増生している mesenchymal tumor である事が証明されたのである．著者が組織培養を試みた症例は，hematoxylin-eosin 染色の上でも，Gitter 染色の上でも明白に後者に属した．この事は培養の経過中に他の glioma の培養でみられた様な明瞭な glial cells の増生を全く認めなかつた事実とよく一致する．

iv) Glioblastoma の多核巨細胞について：

著者の培養した glioblastoma の中に1例，特に多くの多核巨細胞を含む症例があつた．すなわち22才男子の松果体附近より発生した腫瘍で，組織学的にはかなり豊富な glial ground substance をもつ細胞密度の高い gliogenous tumor で，腫瘍細胞はきわめて変化に富み，無数の多核細胞がその全般に亘つてみられるのがその特徴であつた．その多くは数個以上の核を持ち，核の形は卵円形ないし多角形，細胞質は中等度，血管に富み，核分裂像ならびに壊死像が随所にみられた．組織培養では培養24時間後にすでに2ないし数極の突起をもつた紡錘形の小さい glia 性細胞が移植片の全周より活潑に出現し，放線状に旺盛な発育を示しつつ，その突起はやがて相連なつて網目を形成した．3日目頃にはかくして游出した小型の細胞が，徐々に大小不同の多角形の細胞にその形を変えると共に，互の連絡を絶ちつつばらばらに発育し始めた．この頃より楕円形の核は所々にくびれを生じ，それが分裂して2～数個の核をもつた細胞が多く認められる様になつた．時日の経過と共に核の形はより不規則となり，多核細胞もその数を増し，細胞自体も多少大きくなり多核巨細胞と云う名にふさわしい形態をとる様になつた．4週目を越す頃より，その発育は次第におとろえ始め，退行変性を示す細胞の数も徐々に増えた．かくして出現した多核巨細胞の核には，不規則に分葉しているものもかなりあり，且つ分葉の一部がごく細い茎をもつて辛うじてつながつているもの，また中にはその一部が離れて別個に独立して存在する核もあつた．これらの多核細胞においてみられた核は，一般のそうでない細胞の核にくらべて小型であつた．腫瘍細胞は全般的にみて，astrocyte 系のものであり，しかも所謂

未分化の細胞と言うべきものであつた（51～59図）.

中井は astrocyte における多核形成機序を次の 3 型に分類している．すなわち 1) mitotic or amitotic nuclear division without cell division, 2) multipolar mitosis of the nucleus followed by a smaller number of cytoplasmic divisions および 3) syncytium of mononucleated cells である．上述の所見よりみて，著者の経験した glioblastoma における neoplastic astrocytes にみられた多核細胞は，amitotic division of nuclei によつてつくられたものであり，先に述べた pinealoma における場合とは異つて，cell fusion の所見は全くみられず，さらにまた培養細胞であるから周囲に壊死組織は存在せず，従つて壊死組織に対する反応性細胞であると言う考えも全く否定出来る．すなわち細胞自身が始めから多核となり得る potential を持つていたものと思われる．

IV. 総　　括

1) 著者は京大荒木外科において剔出した頭蓋内腫瘍の中39例を選び，そのうち36例の組織培養に成功した．

2) 嫌色素性脳下垂体腺腫の培養においては，游出細胞に3通りの配列を認め，これらと母腫瘍組織の細胞配列の特殊性との間にかなりの類似性を認め，これを指摘した．

3) pinealoma の組織培養では母腫瘍組織にみられる2種類の異つた細胞の発育を認め，大型細胞に多核巨細胞を形成する著明な傾向がある事を観察した．すなわち多核巨細胞は大型細胞の amitotic division と cell fusion の両者によつて形成される様に思われた．さらに正常の幼若哺乳動物の松果体組織を培養する事により，その実質細胞が pinealoma の大型細胞とかなり類似しているのをみた．また松果体部位より発生した pinealoma と視束交叉部の ectopic pinealoma とが少くとも組織培養の上では同じ形態・性格を示すものである事を指摘した．

4) medulloblastoma の培養細胞は，幼若哺乳動物の小脳外顆粒層を構成する細胞と形態学的に類似していた．培養において neurite 様突起の出現および幼若性 glia 細胞の増殖を認めたが，これが腫瘍細胞に由来するのか，あるいは混在している小脳正常組織によるものであるかは明瞭でない．

5) 小脳の astrocytoma および大脳の oligodendroglioma の組織培養ではかなり純粋な astrocytes あるいは oligodendrocytes の游出に成功したが，ependymoma の培養は不成功に終つた．

6) glioblastoma の組織培養においては，他の glioma の場合に較べてきわめて旺盛な腫瘍細胞の游出を見，しかも増殖細胞は未熟な glia 性細胞を主体としていた．しかし中には成熟した astrocytes や他の glia 性細胞を多く含むものまで多様性を示した．多核巨細胞の出現を屢々認めたが，それらは amitotic division によつて形成され，細胞自体にその potential を潜有する事実が観察された．

7) 所謂 giant-celled glioblastoma 1例の組織培養を経験したが，glia 性細胞の出現を全く認めなかつた．

稿を了えるに臨み，終始懇篤なる御指導をたまわつた外科学教室荒木千里教授，景山直樹講師及び解剖学教室岡本道雄教授に深く感謝致します．又組織培養室の利用を快よくお許し下さいました解剖学教室第一講座の諸先生方にあつく御礼申しあげます．

文　　献

1) 油川・岩城：脳腫瘍の組織培養(I), (II). 癌, **45**：455, 1954, **46**：386, 1955.
2) 油川健吾：頭蓋内腫瘍の組織培養成績. 新潟医学会雑誌, **71**：19, 1957.
3) Albrinik, W. S. & Wallace, A. C.: A comparison of growth potentialities of human tumor in tissue culture and on heterologous transplantation. Cancer Research, **13**: 200, 1953.
4) Bailey, P. & Cushing, H.: A classification of tumors of the glioma group on a histogenetic basis with a correlated study of prognosis. Lippincott, Philadelphia, 1926.
5) Bland, J. O. W.: Tissue culture of glioma. Human fibroblasts, Psittacosis virus: a study in tissue culture. Arch. Exper. Zellforsch., **19**: 511, 1936-37.
6) Bland, J. O. W.: The growth of human meningiomata in culture compared with that of certain human tissue. Arch. Exper. Zellforsch., **22**: 369, 1938-39.
7) Bland, J. O. W. & Russell, D. S.: Histologic types of meningiomata and comparison of their behavior in tissue culture with that of certain normal human tissues. J. Path. Bact., **47**: 291, 1938.
8) Buckley, R. C.: Tissue culture studies of glioblastoma multiforme. Am. J. Path., **5**: 467, 1929.
9) Buckley, R. C., and Eisenhardt, L.: Study of meningioma in supravital preparations, tissue culture and paraffin sections. Am. J. Path., **5**:

659, 1929.

10) Canti, R.G., Bland, J. O. W. & Russell, D. S. : Tissue culture of gliomata (cinematographic demonstration). Proc. Ac. Res. Nerv. & Mental Dis., **16** : 1, 1935.

11) Costero, I. et al. : Tumor of human nervous system in tissue culture. (I), (II). J. Nat. Cancer Inst., **15** : 1319, 1341, 1955.

12) Cox, L. B. & Cranage, M. L. : Studies on the tissue culture of the intracranial tumors. J. Path. Bact., **45** : 477, 1937.

13) Fischer, A. : Observation on the division of sarcoma in vitro. Am. J. Cancer, **9** : 71, 1925.

14) 福光太郎：いわゆる "Giant-celled GB" の組織起原に就いての一考察. 日外宝 **33** : 350, 1964.

15) Harrison, R. G. : Observation on the living developing nerve fiber. Anat. Rec., **1** : 116, 1907.

16) Hogue, M. J. : Human fetal brain cells in tissue cultures : Their identification and motility. J. Exp. Zoo., **106** : 85, 1947.

17) Grace, E.J. : Tissue culture as a clinical aid in diagnosis of malignant tumors. Am. J. Surg., **73** : 326, 1947.

18) 景山直樹：下垂体腫瘍の臨床. 協同医書出版, 東京, 1964.

19) 景山, 多田：興味ある組織像を呈した Glioma 一例の報告及びその組織培養所見. 神経研究の進歩 **9** : 17, 1965.

20) Kernohan, J. W. et al. : Proc. Mayo Clin., **24** : 71, 1949.

21) Kersting, G.: Die Gewebszüchtung menschlicher Hirngeschwülste. Springer, Heidelberg, 1961.

22) Kiaer, S.: Arch. Exper. Zellforsch., **1** : 115, 1925.

23) 小林隆他：性機能における中枢神経機序. 最新医学**17** : 267, 1962.

24) Kredel, F. E. : Tissue culture of intracranial tumors, with a note on the meningiomas. Am. J. Path., **4** : 377, 1928.

25) Kredel, F, E. : Intracranial tumors in tissue culture. Arch. Surg., **18** : 2008, 1929.

26) Liss, L.. Morphology of nervous system tumors in vitro. IV. Internat. Cong. Neuropath. p. 247 Georg Thieme, Stuttgart, 1962.

27) Lumsden, C. E. : Pathology of tumours of the nervous system : Tissue culture in relation to tumours of the nervous system. 2nd Ed., E. Arnold, London. 1963.

28) 松田孫一：脳下垂体腺腫の体外組織培養に就いて. 日外宝. **20** : 53, 1943.

29) Mizuno, N., Kim, S. & Okamoto, M. : The study on the embryonal granule cells of the cerebellum, I. identification in the tissue culture. Arch. Histo. Jap. **23** : 185, 1962.

30) Murray, M. R. : Demonstration of Schwannian origin of tumors of the nerve sheaths. Arch. Neurol. Psychiat., **42** : 1175, 1939.

31) Murray, M. R. & Stout, A. P. : Schwann cell versus fibroblast as the origin of the specific nerve sheath tumor. Am. J. Path., **16** : 41, 1940.

32) Murray, M. R. & Stout, A. P. : Demonstration of the formation of reticulin by Schwannian tumor cells in vitro. Am. J. Path., **18** : 585, 1942.

33) Murray, M. R. : Comparative data on tissue culture of acoustic neurinomas and meningiomas. J. Neuropath. Exp. Neurol., **1** : 123, 1942.

34) Murray, M. R. & Kopeck, G. : A bibliography of the research in tissue culture, 1884 to 1950, Vol. 1 & 2. Academic Press, New York, 1953.

35) Nakai, J. : Dissociated dorsal root ganglia in tissue culture. Am. J. Anat., **99** : 1956.

36) Nakai, J,. Okamoto, M. Sano. K. et al. : Morphology of Neuroglia. 医学書院, 東京, 1963.

37) 中井, 佐藤：脳腫瘍の組織培養. 神経研究の進歩 **2** : 203, 1957.

38) 中沢恒幸：脳髄構成細胞の組織培養に関する研究. 精神神経学雑誌 **56** : 678, 689, 1955. **58** : 71, 1956.

39) Okamoto, M. : Observations on the neurons and neuroglia from the area of the reticular formation in tissue culture. Z. Zellforsch., **47** : 269, 1958.

40) 岡本道雄：中枢神経の組織培養. 日本の医学の1959年, **5** : 579, 1959.

41) Pinkus, H. : II. Growth characteristics of a sarcoma and two brain tumors in tissue culture. Am. J. Cancer, **29** : 25, 1937.

42) Pomerat, C.M. : Pulsative activity of cells from the human brain in tissure culture. J. Nerv. Ment. Dis., **114** : 430, 1951.

43) Pomerat, C. M. : Dynamic neuropathology. J. Neuropath. Exper. Neurol., **14** : 28, 1955.

44) Pomerat, C. M. et al. : Tissue cultures of adult human cerebral cortex. Texas Report of biol. & Med., **8** : 108, 1950.

45) Pomerat, C. M. & Costero. I. : Tissue cultures of cat cerebellum. Am. J. Anat., **99** : 211, 1956.

46) Russell, D. S. & Bland, J. O. W. : A study of gliomas by method of tissue culture. J. Path. Bact., **36** : 273, 1933.

47) Russell, D.S. & Bland, J. O. W. : Further notes on the tissue culture of gliomas with special reference to spongioblastoma. J. Path. Bact., **39** : 375, 1934.

48) Russell, D. S. & Rubinstein, L. J. : Pathology of tumours of the nervous system. E. Arnold, London, 1959.

49) Sano, M. : Identification of the lymphoid cells in a pinealoma. Anat. Rec., **115** : 454, 1953.
50) 佐藤文明：脳腫瘍の組織培養．神経研究の進歩 **7** : 27, 1963.
51) Timofeyevski, A. D. : Tumor origin as determined by tissue culture. Am. Rev. Soviet Med., **4** : 106, 1946-47.
52) 所 安夫：脳腫瘍．医学書院，東京，1959.
53) Zülch, K. J. : "Biologie und Pathologie der Hirngeschwülste", in Handbuch der Neurochirurgie. Springer, Berlin, Vol. 3, 1956.
54) Hungerford, G. F. & Pomerat, C. M. : Rat pineal parenchymal cells as observed in tissue culture. Z. Zellforsch., **57** : 809, 1962.

chromophobe pituitary adenoma —1—

1.—3. 腺 腫 組 織 像　　1.—6. 位相差顕微鏡像

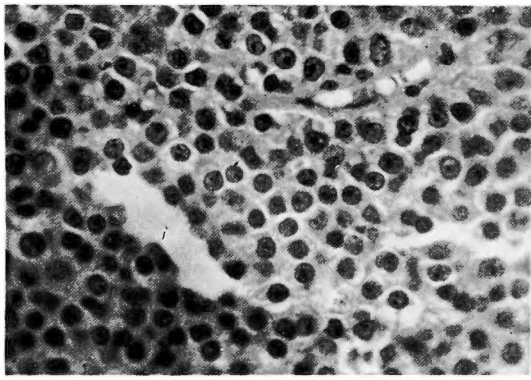

図 1 diffuse type (H. E.) 10×40

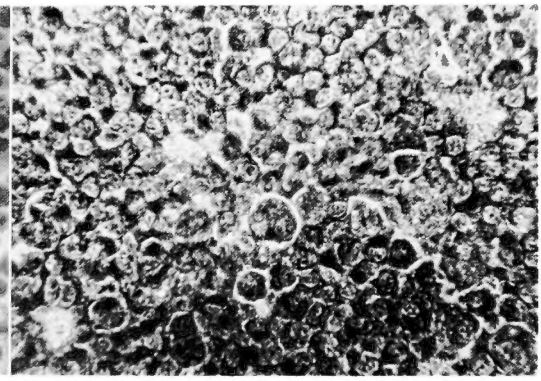

図 4 diffuse arrangement 培養後 5 日目 10×40

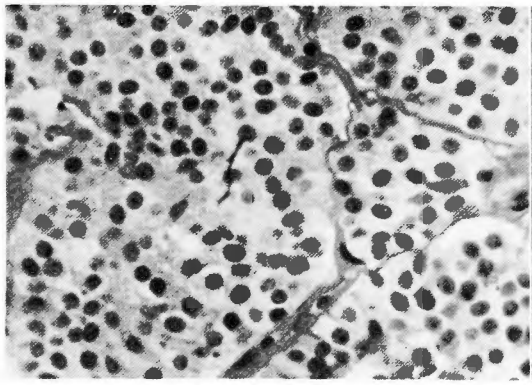

図 2 sinusoidal type (H. E.) 10×40

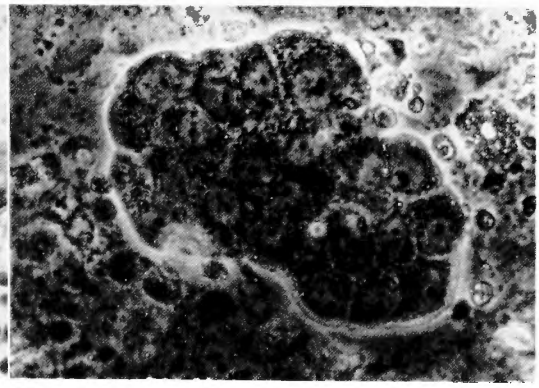

図 5 colonial arrangement 培養後 9 日目 10×100

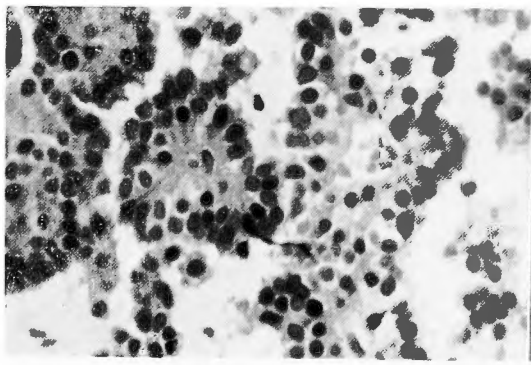

図 3 papillary type (H. E.) 10×40

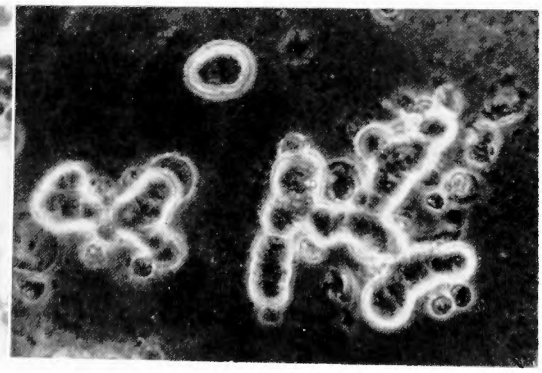

図 6 cord-like arrangement 培養後 7 日目 10×40

chromophobe pituitary adenoma —2—

7.—12. 培 養 像

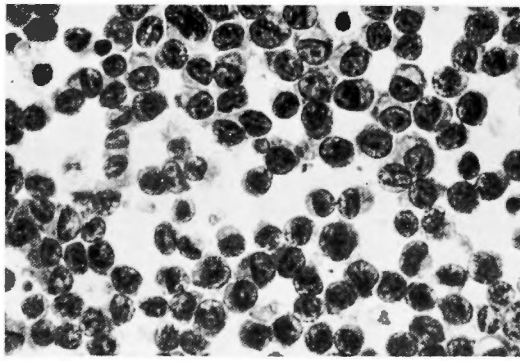

図 7 diffuse arrangement (Jacobson) 10×40

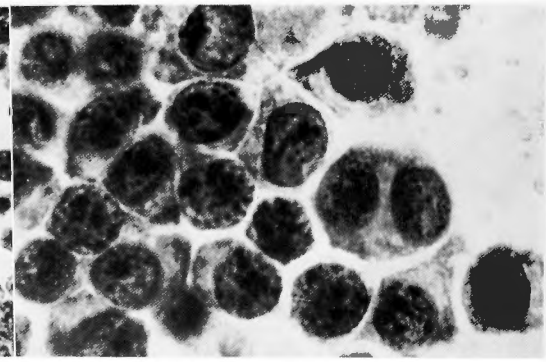

図10 diffuse arrangement (Jacobson) 10×100

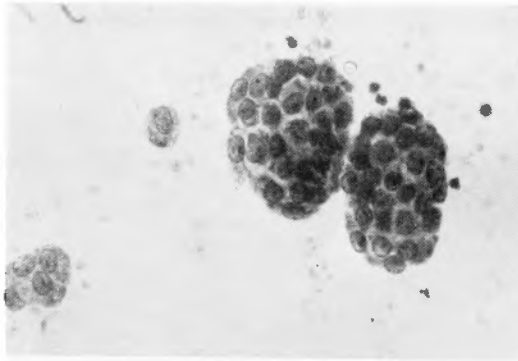

図 8 colonial arrangement (Jacobson) 10×40

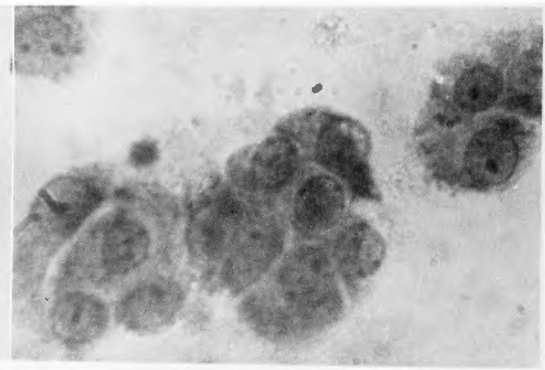

図11 colonial arrangement (Jacobson) 10×100

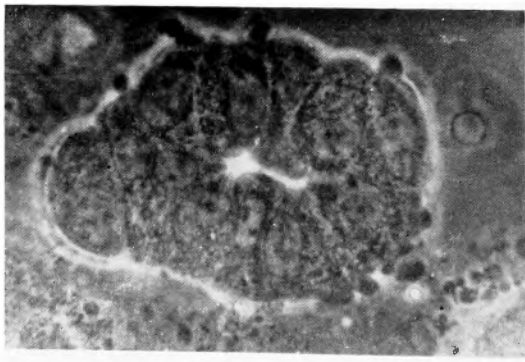

図 9 cord 状配列→腺様構造を呈す（位相差）
培養後12日目 10×100

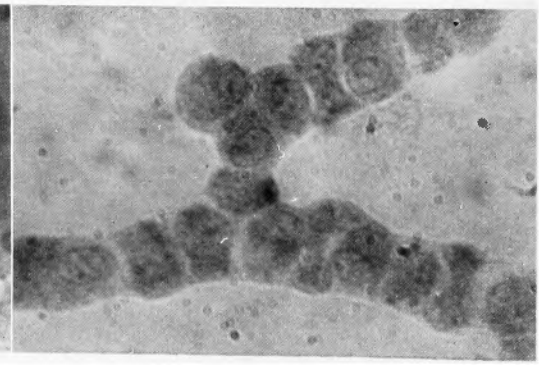

図12 cord-like arrangement (Jacobson)
10×100

two-cell pattern pinealoma —1—

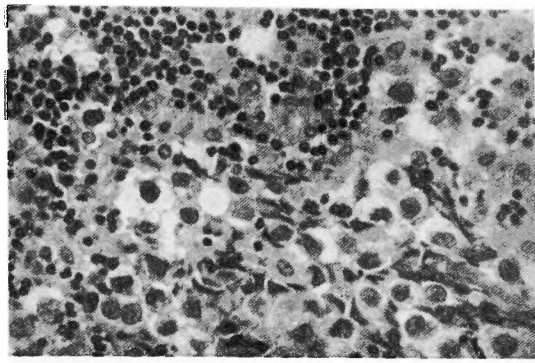

図13 組　織　像　15×20　(H. E.)

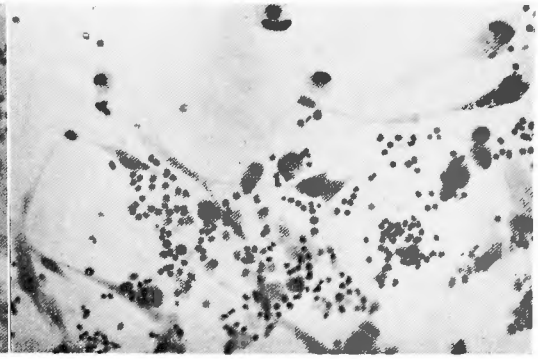

図16 培養後　8日目　(Jacobson)　10×20
大・小細胞の pattern を示す.

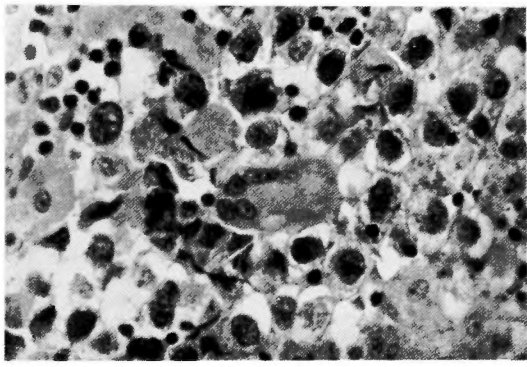

図14 組　織　像（多核巨細胞あり）　10×40
(H. E.)

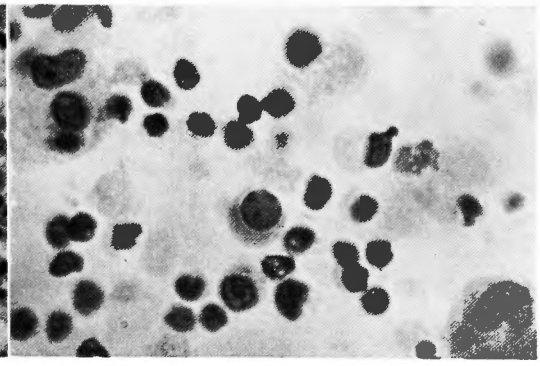

図17 培養後　8日目　(Jacobson)　10×100
小細胞の強拡大

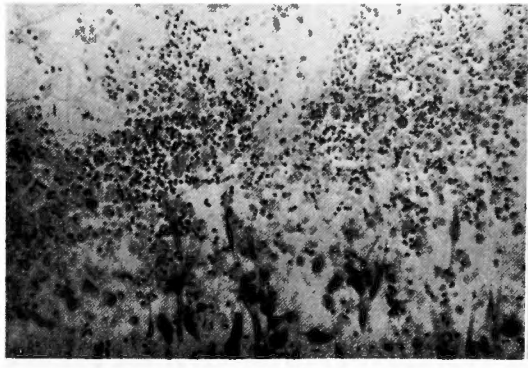

図15 培養後　5日目　(Jacobson)　10×10
大・小細胞及び fibroblasts

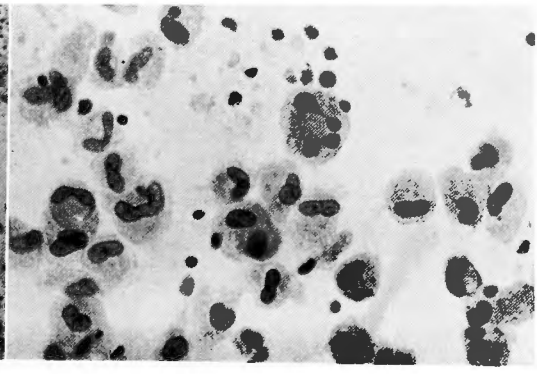

図18 培養後　6日目　(Jacobson)　10×40
大型細胞の amitotic division

two-cell pattern pinealoma　—2—

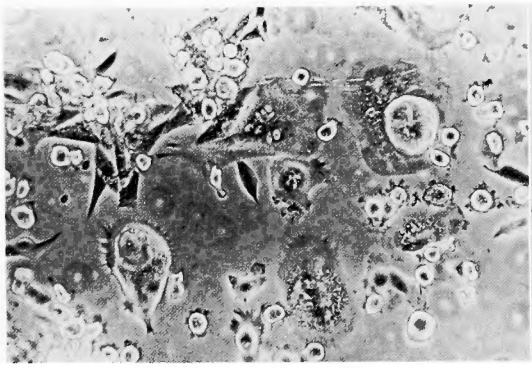

図19　培養後　17日目　(位相差)　15×10
大型細胞と多核巨細胞

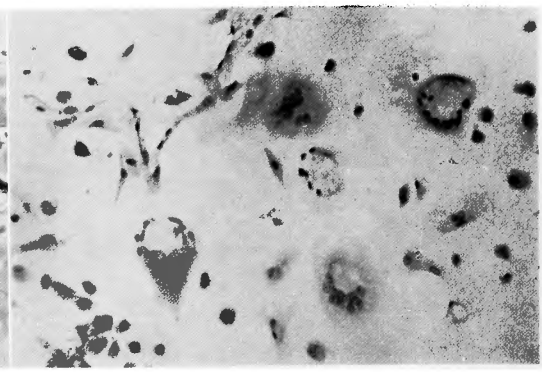

図22　19の Jacobson 染色像

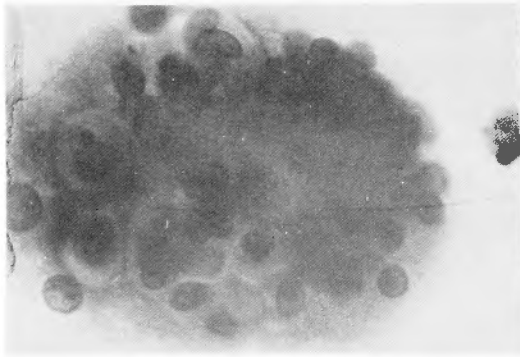

図20　培養後　15日目　(Jacobson)　10×40
cell fusion あり

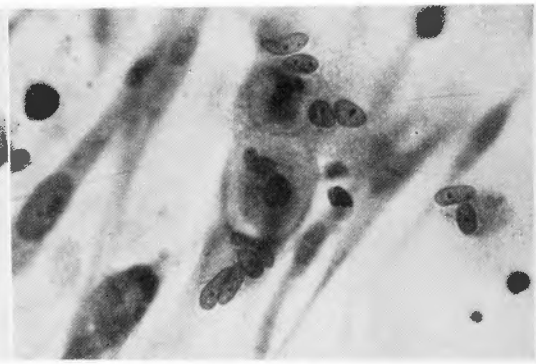

図23　培養後　11日目　(Jacobson)　10×40
大型細胞の融合像

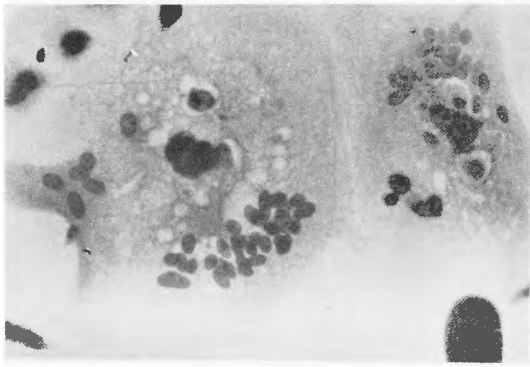

図21　培養後　22日目　(Jacobson)　10×20
大型多核巨細胞

図24　培養後　17日目　(位相差)　10×20
大型多核巨細胞

pineal bodies

25.～27. kitten pineal body

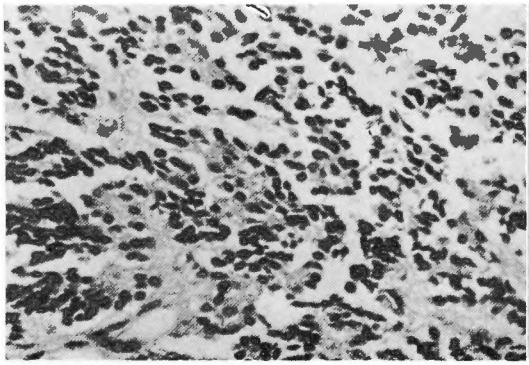

図25 kitten pineal body 組織像 (H. E.) 15×20

28.～30. calf pineal body

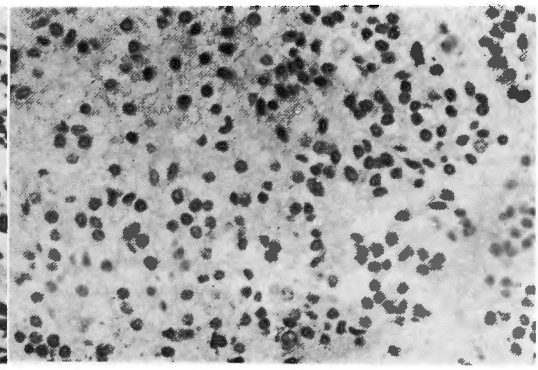

図28 calf pineal body 組織像 (H. E.) 15×20

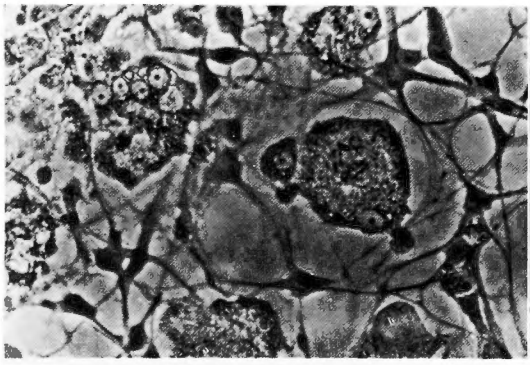

図26 培養後 17日目 (位相差) 15×20

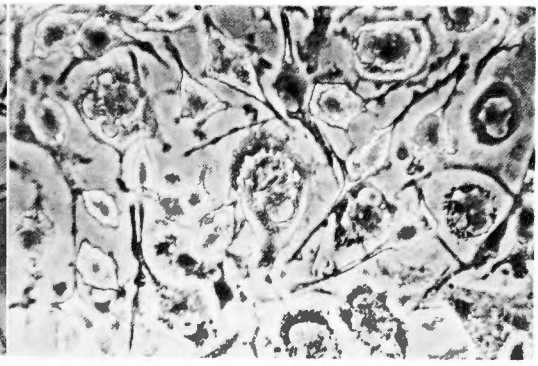

図29 培養後 14日目 (位相差) 15×20

図27 培養後 12日目 (位相差) 15×40

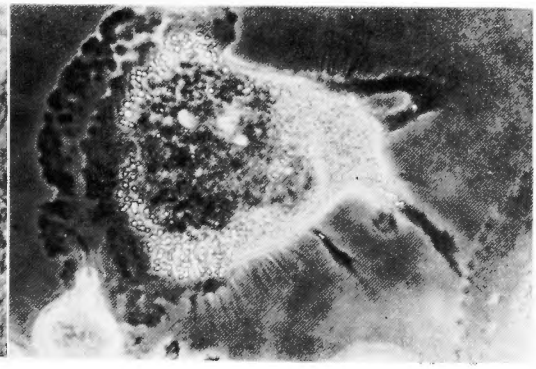

図30 培養後 21日目 (位相差) 15×40

medulloblastoma　—1—

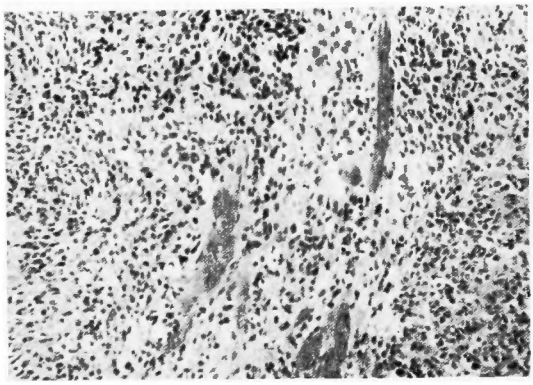

図31　組　織　像（H. E.）　10×10

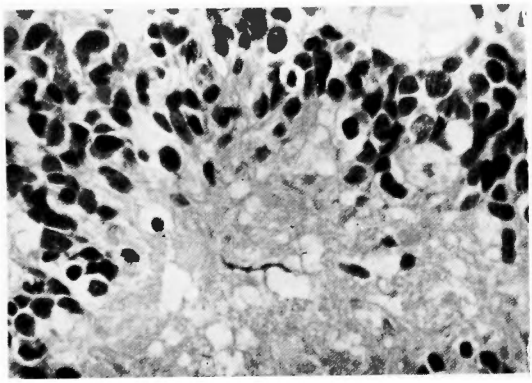

図32　組　織　像（H. E.）　10×40

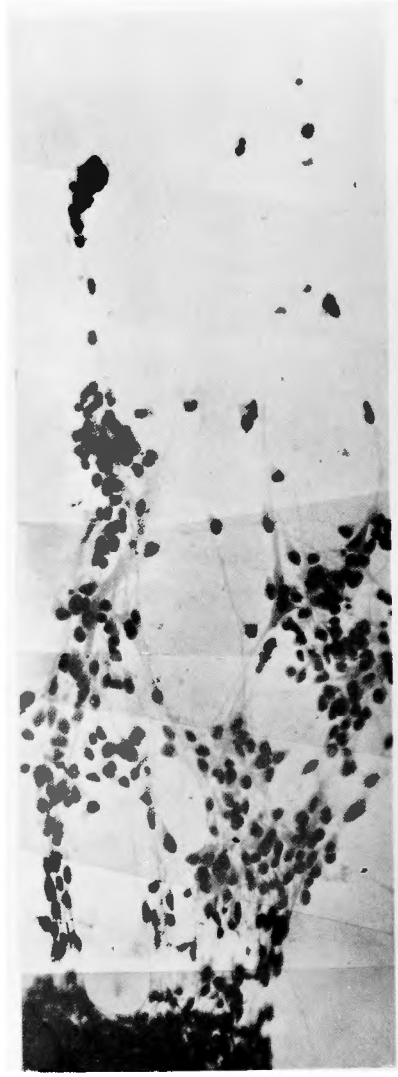

図34　33の部分拡大像（H. E.）

図33　培養後第7日目（Jacobson）　7×10

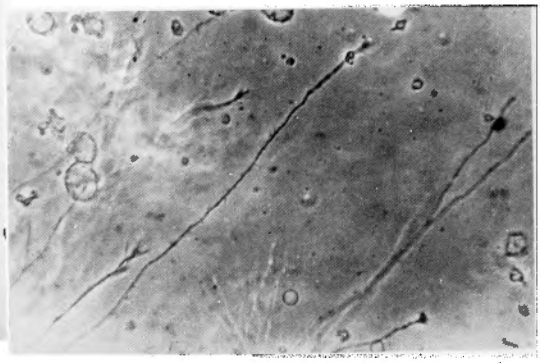

図35　培養後　3日目（位相差）　15×40
neurite-like processes

medulloblastoma —2—

培養游出細胞

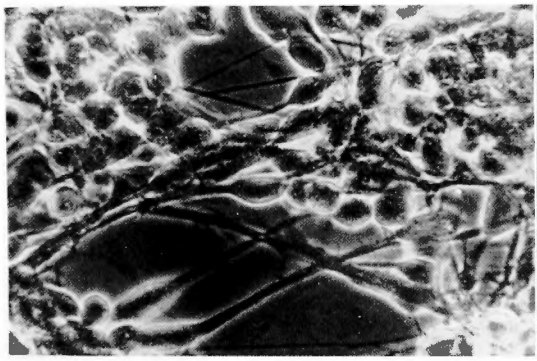

図36　培養後　8日目　(位相差)　15×40
小型腫瘍細胞が未熟 glia の様な形をとり始める.

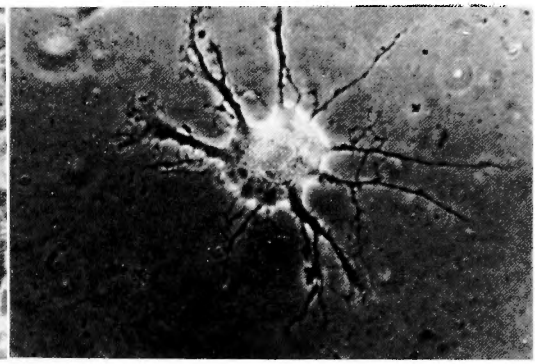

図39　培養後　8日目　(位相差)　15×40
分化した glia 性細胞，おそらくは oligodendroglia であろう.

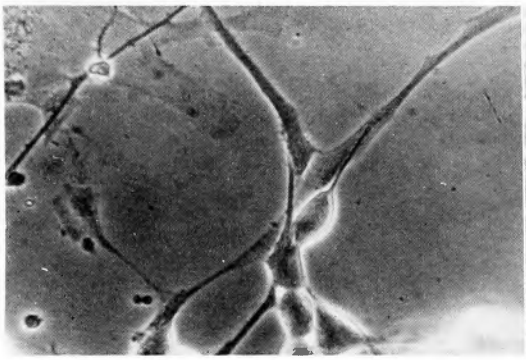

図37　培養後　8日目　(位相差)　15×40
細胞が多少変形を示した部分

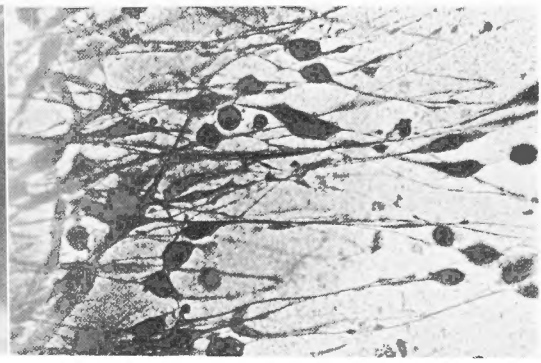

図40　培養後　8日目　(Bodian)　7×100
immature glial cells

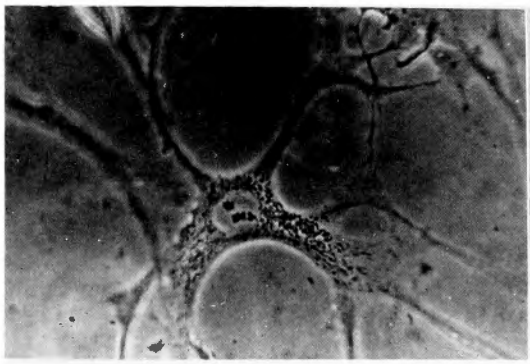

図38　培養後8日目(位相差)成熟 astrocyte
15×40

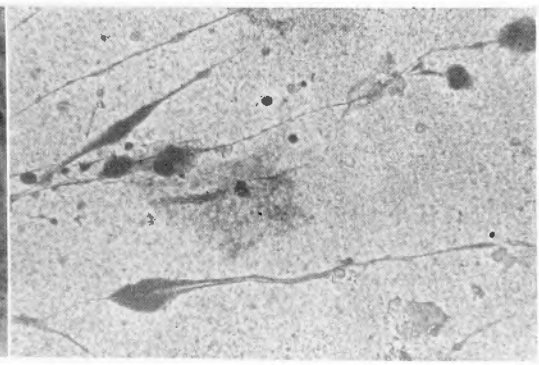

図41　培養後　8日目　(Bodian)　7×100
horizontal cell (Cajal) によく似た細胞

benign gliomas

42.～44. 組　織　像　　45.～47. 培　養　像

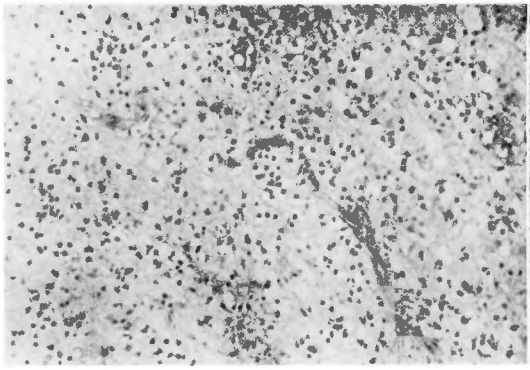

図42　cerebellar astrocytoma (H.E.)　10×10

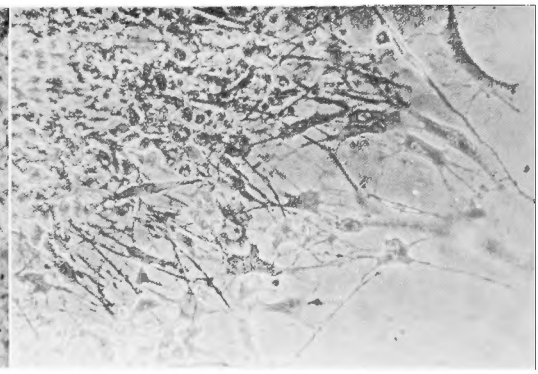

図45　astrocytoma の培養後　7日目（位相差）　15×10

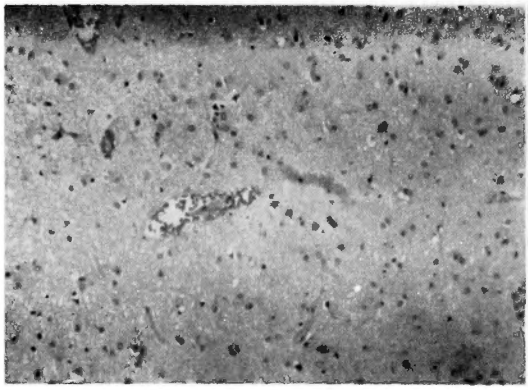

図43　cerebral astrocytoma (H. E.)　10×10

図46　astrocytoma の培養後　10日目　（位相差）　15×20

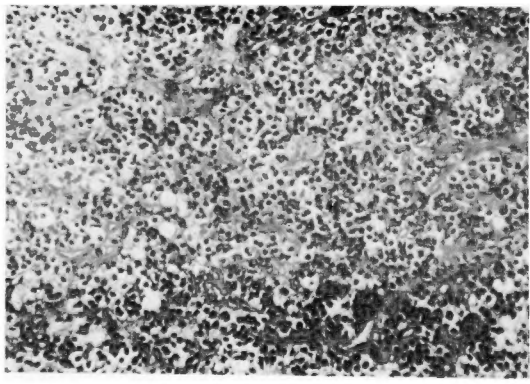

図44　oligodendroglioma (H. E.)　10×10

図47　44の培養後　14日目　（位相差）　15×40

48.～50.　培養 astrocytes の様々

51.～53.　**so-called giant-celled glioblastoma**

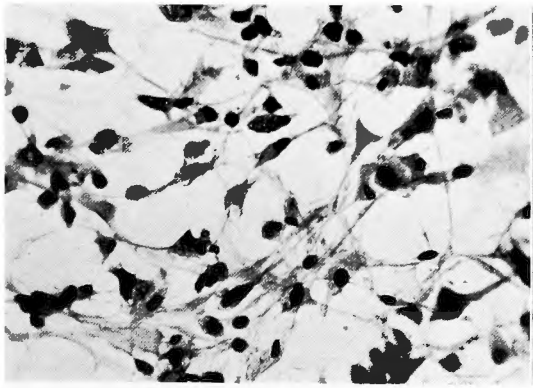

図48　培養後　12日目　(Jacobson)　7×40

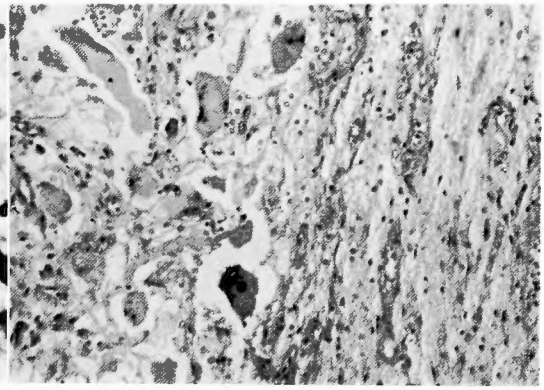

図51　組　織　像　(H. E.)　10×10

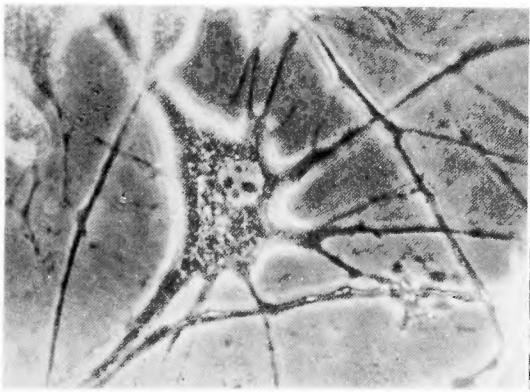

図49　培養後 10日目　(位相差)
典型的 astrocyte　15×40

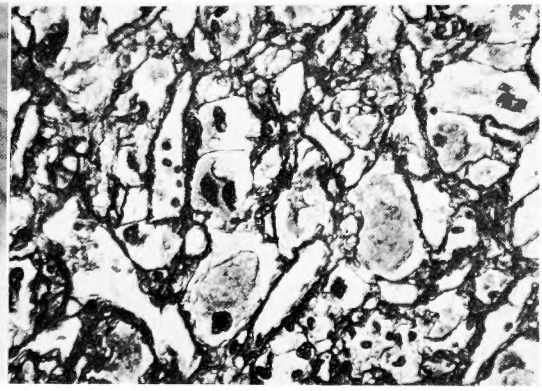

図52　組　織　像　(Gitter)　10×40

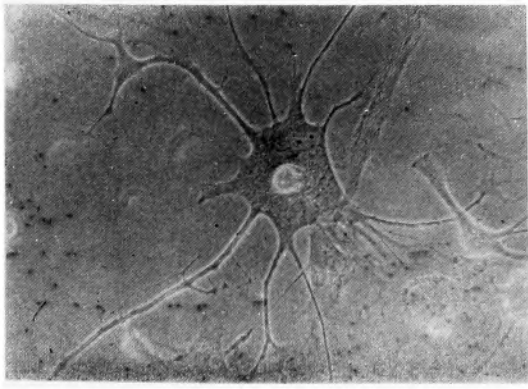

図50　培養後　5日目　(位相差)　5×40
gemistocytic astrocyte

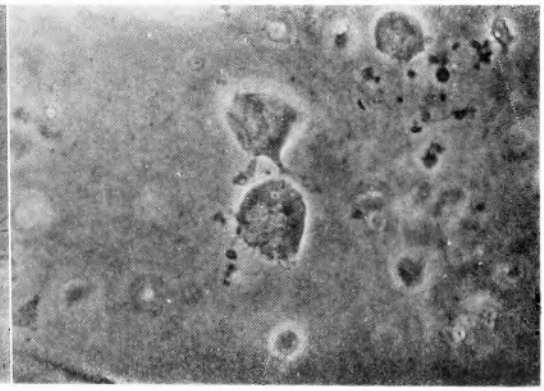

図53　培養後　20日目　(位相差)　15×40

多核巨細胞を多く含む Glioblastoma

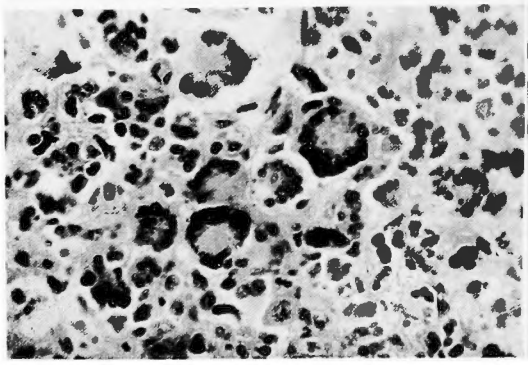

図54　組　織　像　(H. E.)　7×40

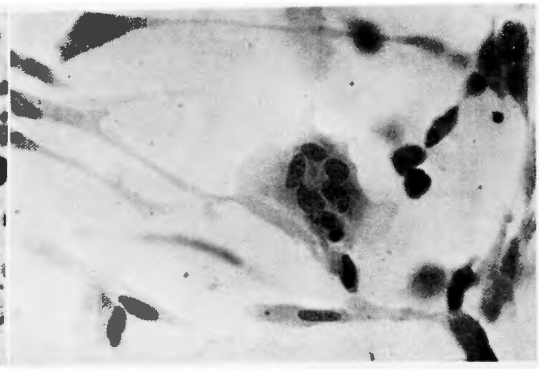

図57　培養後　30日目　(Jacobson)　7×40
細い茎でつながった核がある.

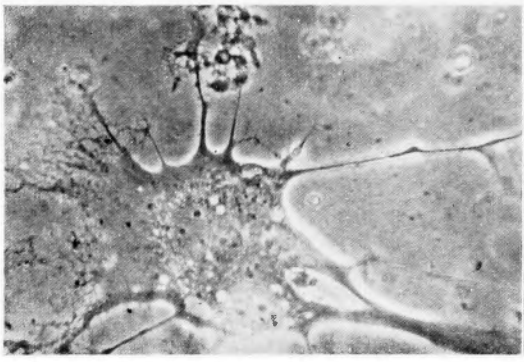

図55　培養後　17日目　(位相差)　10×40

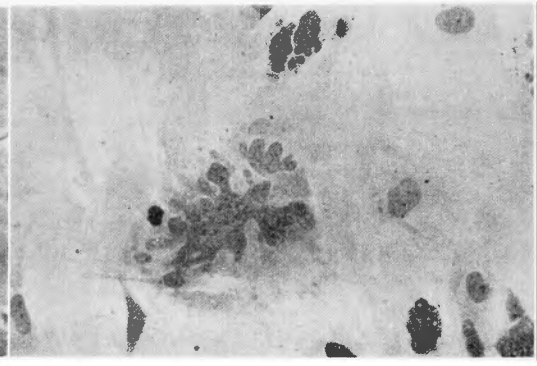

図58　培養後　49日目　(Jacobson)　7×40
核の分葉あり

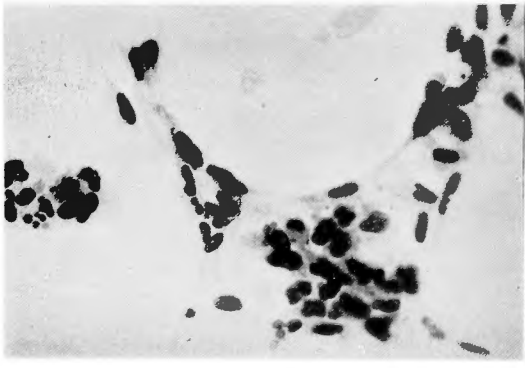

図56　培養後　7日目　(Jacobson)　7×40
核は大きさ性状とも変化に富む

図59　培養後　36日目　(位相差)　10×100
核の部分拡大像