を計ることが，脊髄損傷患者療護の上からも絶対必要である．近年 Tidal Drainage の使用によつて，3時間毎に自ら排尿を行い，しかも失禁なく残尿なく，1回の排尿量が 300cc 以上という，麻痺膀胱における自動性獲得の理想図にむかつて努力が傾けられており，この排尿様態の改善が尿路感染に対して，大なる効果をもつことは自明である．これについては既にMunro (1943)[9] は Tidal Drainage を必要としたが使用しなかつた例における感染症は27例中12例，44%に対して，使用例中における感染症は76例中10例，13%をあげ，更に，最近5年間では感染症の進展した例をもたず，将来は最初から適切に処置された脊髄損傷においては，感染症を全く取除くことが可能であるといつている．

脊髄損傷尿路感染症に対して，徒らに糊塗的な抗生物質療法を無計画に反復することは，高度の尿路感染症を長期間持続せしめて，予後を悪化せしめるものであり，適切な排尿様態の改善策が成功裡に遂行せられることが如何に脊髄損傷の予後に重大な影響をもつものであるかを痛感せしめる．

（本論文の要旨は第248回整形外科集談会東京地方会において演述した．）

参考文献

1) 永井：日整会誌；**29**, 443, 昭30.　2) Brisou, J.: Press med., **60**, 353, 1952.　3) Meinstein, L.: N. Eng. J. M., **235**, 101, 1946.　4) Suter, F.,: Zschr. Urol., **1**, 97, 207, 325, 1907.　5) 久保：医学の動向　第1集，49，昭30.　6) 長谷川他：日本臨床，**14**, 498, 昭31.　7) 中西：日伝病誌，**27**, 418, 昭29. **28**, 696, 昭30. **29**, 222, 276, 昭31.　8) 牛場：日本医師会誌，36, 279, 昭31.
9) Munro, D.: N. Eng. J. M., **229**, 6, 1943.

先天性脊椎癒合症の4例

国立山中病院整形外科（院長　伊藤　弘）

福　田　敏　雄

〔原稿受付：昭和32年9月21日〕

FOUR CASES OF CONGENITAL SYNOSTOSIS OF VERTEBRAE

by

Toshio Fukuda

From the orthopaedic Clinic, Yamanaka National Hospital.
(Director: Dr. Hiromu Ito)

I reported four cases of congenital synostosis of vertebrae with a fusion of spinous processes.

The deformity of lamina—as in my cases—bears evidence of a congenital skeletal anomaly. In case without this finding, however, it is sometimes very difficult to decide whether we are meeting with a congenital anomaly or with the result of a tuberculous spondylitis.

頸椎における先天性脊椎癒合症は特異の臨床所見を呈し，所謂 Klippel-Feil 氏症候群として知られているが，その他の胸腰部におけるものは未だ報告例も少く，本邦においてはわずかに今田，丸毛氏等の十数例

を見るに過ぎない．しかもこれらの多くは過去において脊椎カリエスとの誤診と不必要な治療をうけており，慎重な鑑別が望まれている．

私も最近先天性脊椎癒合症と思われる4例を経験したのでここに報告し，主として脊椎カリエスとの鑑別について考察を加えて見たい．

症　　例

症例 1. 長○久○　30才　女

主訴：背痛

家族歴：特記すべきものはない．

既往歴：15年前肋膜炎に罹患し翌年胸囲結核の診断の下に手術をうけている．

現病歴：約1年前より背痛及び肩凝りがあり特に過労の後に強い．背痛は時に圧えつけられる様な，時にしめつけられる様な痛みであるという．

現症：脊柱は生理的彎曲減少し第5,6,7胸椎に圧痛があり，中等度の強直性を証明する．右肩甲間部にも圧痛があり僧帽筋は緊張してミオゲローゼを触れる．両下肢に運動及び知覚障害はなく，血沈値は1時間5mm，2時間18mm，血液像には著変はない．レ線像では第6,7胸椎間の椎間板は狭隘となり，側面像で一部骨性癒合を営むかに見える．椎体の高さは正常で骨破壊，硬化或いは萎縮像はなく，膿瘍像も認めない．又両椎体棘突起は癒合している．

以上の所見より先天性脊椎癒合症と診断し一応経過観察を行つているが，3年後の現在全く骨破壊像は現れていない．疼痛に対しては塩酸プロカインの局所注射が一時的に有効であつたが，コルセットの装用によつて完全な寛解を見ている．

症例 2. 乗○美○子　20才　女

主訴：腰痛

家族歴．既往歴：特記すべきものはない．

現病歴：約1カ月前より誘因と思われるものなく腰部の運動痛を来す様になつた．某医によりレ線上脊椎の変形を指摘せられて来院した．

現症：第3腰椎は軽く後方に突出し軽度の圧痛を認め，腰部の前，後屈が多少制限せられている．背腰筋の異常緊張はない．腸骨窩には両側共膿瘍を証明せず，又両下肢に運動及び知覚障害も認めない．レ線像では第2,3腰椎は完全に癒合しているが，炎症性反応及び骨破壊は認めず骨梁構造の断絶もない．棘突起は完全に癒合し，横突起は右左非対称で右1ケ，左2ケである．側面像では椎体の高さは低くなり，両椎体を合せても正常椎体1乃至1個半程であり，楔状を示している．又椎間板の残存は全く認めない．

症例 3. 宮○明　13才　男

主訴：頸部短縮，上肢挙上障害

家族歴，既往歴：特記すべきものはない．

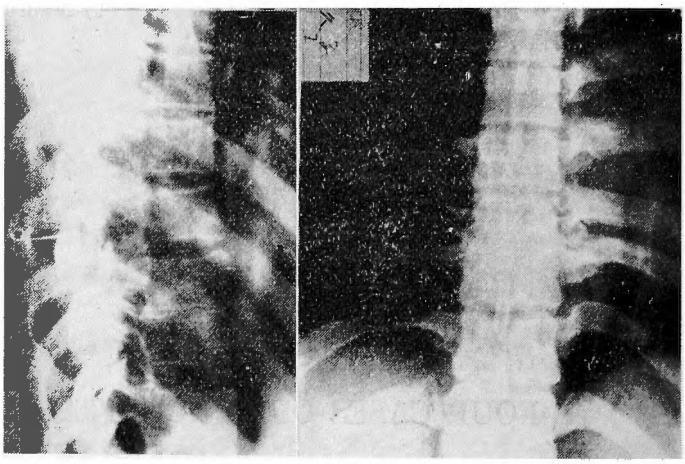

図 1　症 例 1

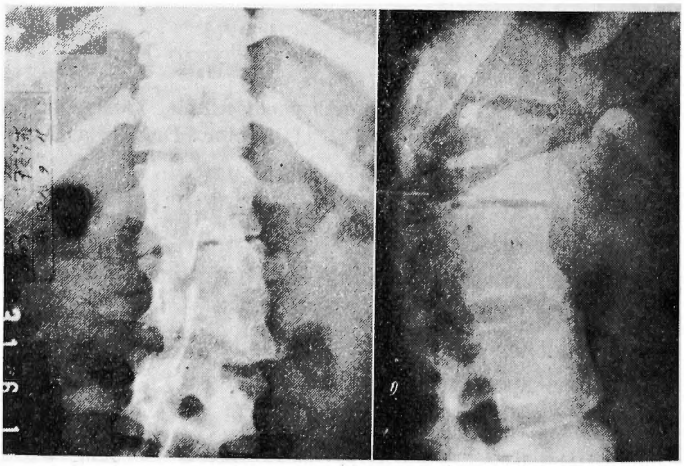

図 2　症 例 2

現病歴：幼時より上記主訴に気付いていたがそのまま放置していた．背腰痛及び四肢の疼痛を来したことはないという．

現症：体格はやや小，佝僂病性徴候はない．両肩は挙上し，頸部は短縮して見え，頭髪生え際は低下する．脊柱は軽い円背の傾向を示し，強い強直性があり，胸椎は軀幹運動に際しても全く1本の棒の様である．頭部運動は各方向に制限され特に前屈及び側屈に際して著しく，肩関節運動も前方及び側方挙上が制限せられている．又両側手掌には先天性と思われる皮膚拘縮があり，各指は軽い屈曲位をとつて完全伸展は不能である．レ線像では第2,3頸椎は椎体及び棘突起間に完全な骨性癒合を認め，第6,7頸椎も一部癒合するものと思われる．第3,4胸椎，第5,6,7胸椎及び第8,9,10胸椎間は椎間板狭隘となり，側面像では一部骨性癒合を認める．又各々の棘突起は完全に癒合している．しかし肋骨，横突起には異常を認めず，炎症性病巣，膿瘍像はない．

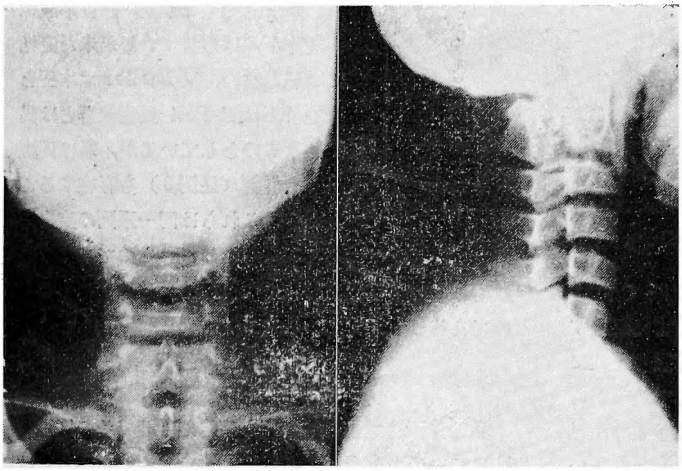

図3　症例3　頸椎

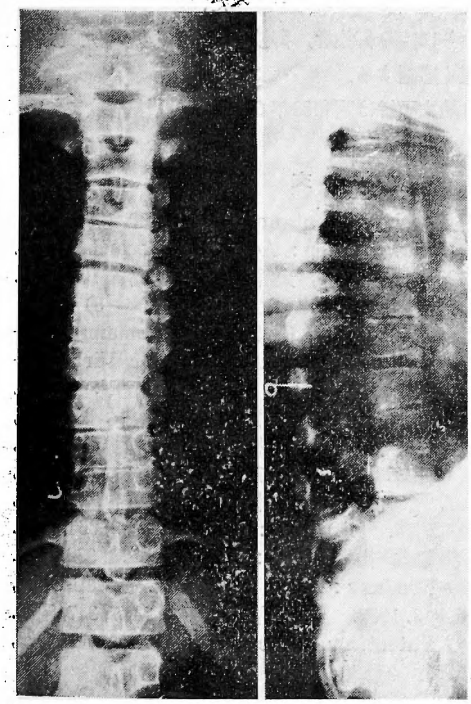

図4　症例3　胸椎

症例4．庄○幸○　9才　女

主訴：背痛

家族歴，既往歴：特記すべきものはない．

現病歴：約1カ月前遊戯中転んで背中を打ち2,3日間背痛を訴えたことがある．某病院で脊椎カリエスとの診断をうけ精密検査を希望して来院した．

現症：脊柱には変形を認めないが第12胸椎に圧痛があり，胸椎全体にわたつて軽度の強直性を証明する．背筋の緊張は認めず，血沈値は1時間3mm，2時間10mm．レ線像では第7,8胸椎は著しく接近するが椎体間に骨性癒合は認め難い．しかし炎症性病巣及び膿瘍像はなく，棘突起の癒合が認められる．本症例も先天性癒合椎と診断しその後約1年間の経過観察を行つたが，骨破壊像は全く出現せず血沈値も正常範囲を保つていた．

考　　按

先天性癒合椎における臨床症状は背腰痛を主とするが，比較的軽度のものが多く，ために医家を訪れることなく看過されているものも少くないと思われる．かかる背腰痛の原因として，今田氏は一部脊椎癒合によつて上下脊椎の代償性運動が強制され，所謂結合織炎性疼痛を惹起するものであろうと述べているが，私の症例においても背腰痛は運動痛（症例2）又は過労後の疼痛として現れ（症例1），麻酔剤の局所注射及びコルセットの装用によつて軽快消失する（症例1）ものであつて，癒合の多発する場合にはむしろ背痛を認めない（症例3）等，よくこのことを物語つている．

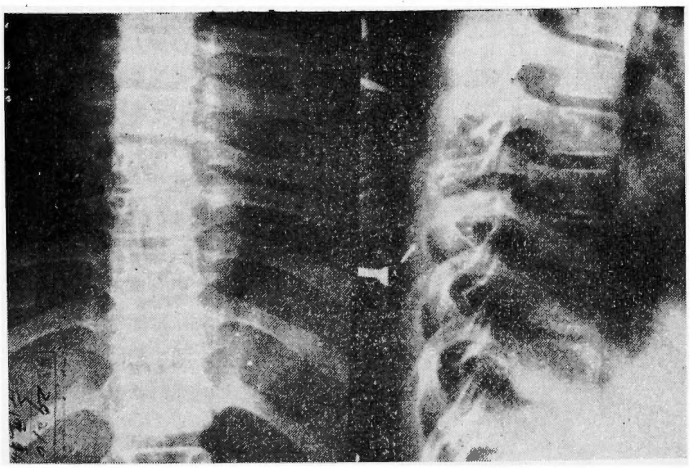

図 5　症 例 4

本症が臨床上最も問題になるのは鑑別診断であつて，殊に脊椎カリエスによる癒合椎とは厳密に区別する必要がある．Lindemann は本症が椎体癒合と共にしばしば椎弓癒合を合併することを指摘しているが，かかる椎弓殊に棘突起癒合の証明は極めて重要な所見であつて，これを認めれば先づ間違いなく先天性ということが出来る(Brocher)．これに反し，棘突起癒合を証明しない場合にはその鑑別は非常に困難となる．一般に先天性癒合椎におけるレ線上の特徴としては，過去及び現在の如何なる病巣の痕跡もなく又骨化の異常もない，骨梁構造は無理なく上下椎体に移行しており，椎体辺縁には骨棘及び架橋形成を見ないこと等が記載されているが，脊椎カリエスにおいても殆んど骨破壊像を認めず単に椎間板狭隘を示す程度のものや，僅かの骨硬化を残すのみで完全に癒合するもの等そのレ線像は極めて多岐多様にわたり，しかも椎体のレ線像は内臓陰影との重畳によつて鮮明なものをえ難く，ためにその読影は必ずしも容易ではない．Brocherはこの様な場合遠隔レ線撮影によつて鮮明なレ線像をうること及び断層撮影を推賞しているが，これによつても常に充分の鑑別が可能ではなく，臨床所見及びレ線像についての長期観察を必要とする場合も少くないであろう．

この他，外傷による癒合椎もしばしば先天性のものと類似したレ線像を示すが，多くは既往歴によつて明らかであり，チフス性脊椎炎，強直性脊椎炎及び変形性脊椎症によるものは比較的容易に鑑別出来る．

私の症例においては全例に棘突起癒合を証明したことからその診断は容易であつたが，長期観察を試みた2例にも勿論骨破壊像を発見するには至らなかつた．

本症の成因については多くの説があり，胎内負荷変形説，胚種決定説，系統的発生奇形説，断節形成障害説等があげられているが未だ定見には達しない．又Theilerは本症を所謂 Klippel-Feil 氏症候群とは異質的なものとしているが，私は両疾患の合併例（症例3）も存在することから，これらは同一系列の疾患として考えられるべきものであつて，胎生の極めて早期における中胚葉性分化障害によるものであろうと考えている．

結　　語

私は先天性癒合椎の4例を報告し併せてその鑑別診断について考察を加え，棘突起癒合を認める場合には明らかに先天性といえるがこれを欠く場合には慎重な態度が必要であることを述べた．

終りに臨み御指導，御校閲を賜つた院長伊藤弘博士に深く感謝する．

本論文要旨は昭和32年6月京都外科集談会において発表した．

文　　献

1) Brocher : Röntgenplaxis, **8**, 380, 1936.
2) Bülow-Hansen : Acta orthop. scand., **1**, 292, 1930.　3) 藤田，大谷：日外宝，**25**, 1, 109, 昭31.
4) 今田：整形外科，**6**, 2, 108, 昭30.　5) 河邨：整形外科，**1**, 1, 84, 昭25.　6) Lindemann u. Kuhlendahl : Die Erkrankungen der Wirbelsäule, Stuttgart, 1953.　7) 丸毛，相沢：外領，**4**, 10, 662, 昭31.　8) 木部，広谷，大村：日整会誌，**28**, 6, 746, 昭30.　9) 長尾：海軍々医雑誌，**31**, 11, 934. 昭17.　10) 緒方，三宅：日整会誌，**29**, 2, 207, 昭30.　11) 岡本，條々：日整会誌，**28**, 5, 607, 昭29.　12) 佐竹：日整会誌，**18**. 8, 964, 昭18.
13) 住吉，山本，上田：日外会誌，**55**, 3, 332, 昭29.
14) Töndury : Arch. Orthop. u. Unfall-Chir., **45**, 313, 1952.　15) 内海：外科，**13**, 7, 347, 昭26.
16) Valentin u. Putschar : Z. Orthop., **64**, 338, 1936.