が手術死か，または術後1年以内に死亡している．術後6カ月でなお健在するものは4例にすぎないと報告している．また，Schamon はわずかに5％が全治するのみであるとのべている．

結　　語

1) われわれは最近において2才2カ月および34才の女にみられた腎混合腫の2例を経験したのでここに報告した．

2) 第1例（2才2カ月女児）は，その剔出標本の組織学的検索によつて，典型的な Wilmsscher Tumor であることが判明した．第2例（34才女）も剔出標本の組織学的検索の結果，胎生性腎畸型腫であることが判明した．

3) 第1例は，臨床的にも組織学的にも典型的な悪性像を呈したが，第2例は，これとは全く逆に，臨床的にも組織学的にも，全く良性腫瘍の経過および所見を呈し，第1例とは全く対照的な，興味ある症例である．

4) 腎胎生性腫瘍について文献的考察を試みた．

（稿を終るに当り，御指導，校閲をいただいた恩師白羽教授にお礼申し上げる．）

本論文の要旨はそれぞれ昭和32年3月9日第87回，および昭和32年5月11日第89回大阪外科集談会において発表した．

文　　献

1) 阿部：腎胎生的混合腫瘍の一異型に就て，東北医誌，**31**，633，昭17．　2) 稲森：Wilmus 腫瘍の治療経験，奈良医誌，**2**，233，昭26．　3) 木村：Nephroblastoma (Wilmsscher Tumor) の組織像に就て，日病理誌，地方会号，**42**，396，昭29．　4) 谷中：成人に見られた Wilms 腫瘍の1例，日泌学誌，**45**，218，昭29．　5) 西：腎臓腫瘍に就て，日外誌，**36**，1117，昭10．　6) 原：胎生性腎混合腫瘍の1例，臨床外科，**8**，91，昭28．　7) 黒田：腎臓胎生的混合腫瘍，児科誌，**416**，37，昭10．　8) K. Fischer: Über Neubildungen der Niere und Nierenbekkens, Zeit. Urolog. chir. **37**, 16, 1933. 9) Fredrick A. Lloyd.: Tumor and Calculi, Christopher's Textbook of Surgery, **6**, 845 1956.　10) Eberth: Myoma sarcomatodes renum, Arch, path, Anat., **15**, 518, 1872.

子宮を内容とする内鼠徑ヘルニアの1例

公立豊岡病院外科（院長　医学博士　辻井　敏 指導）

野木村昭平・真先敏邦・大保亮一・猪木弘三

〔原稿受付　昭和30年10月30日受付〕

A CASE OF HERNIA INGUINALIS INTERNA CONTAINIG UTERUS

by

Shohei Nogimura, Toshikuni Masaki, Ryoichi Oyasu, aud Kozo Inoki

Toyooka Public Hospital, Surgical Clinic

(Chief: Dr. Bin Tsujii)

We report a case of hernia inguinalis interna containing uterus in a 19 aged female.

In this case the radical operation of hernia was carried out and we found the hernia containing uterus.

The hernia containing uterus was rare and reviewed literatures.

緒　　言

鼠径ヘルニアに於て泌尿生殖器を内容とするものが，稀にあるといわれているが，我々は最近子宮を内容とした症例を経験したので報告する．

症　　例

19才の未婚女子

既往歴：特記すべきものはなく生来健康であるが両親は従兄妹同志の結婚．患者兄弟は2人，何れも健康．

病歴：幼時より左鼠蹊部に腹圧を加えた際に増大する無痛性腫瘤があつた．ヘルニア帯を使用してきたが著明な効果がない．未だに初潮の発来なく，婦人科の診察は受けた事はない．

入院時所見：身体の発育良好で身長160cm，体重60kg，智能正常．声質は稍太く且つ低い．頭，頸，胸部，四肢に異常を認めず，乳房，腋毛の発育も正常．

腹部に異常な突出，陥凹はなく，肝，腎，脾臓その他の腫瘤は何れも触れない．

鼠径部：視診上左右差はない．臥位で腹圧を命ずると外鼠径輪部から鼠径管に沿い2横指上方で，これより1横指垂直上方に大きさ胡桃大，周囲よりも滑らかな膨隆を認め，これは腹圧を除くと稍小さくなる．弾性稍々硬，側方への移動性なく，押すと消失する．波動性はない．

臨床診断：左側外鼠径ヘルニア

手術：局麻により型の如く皮切を加えた．外腹斜筋腱膜の発育は極めて不良であつてこれを皮切と同方向に切開．腹圧を命じてヘルニア嚢を探した．ヘルニア嚢自体は，その内容と思われる胡桃大より稍大きい腫瘤と共に周囲に瘢痕性に癒着していた．そこで注意深くこれを剝離内容を損傷する危険のない部でヘルニア嚢に切開を加えた．腫瘤は表面漿膜でおおわれ，弾性硬．しかもこれから紐状のものがヘルニア嚢頸部を通じて腹腔内に入つている．これを創外に曳き出し尖端に卵管彩を認め，この紐状のものは卵管，従つて腫瘤は子宮であることが確認された．子宮と周囲との関係

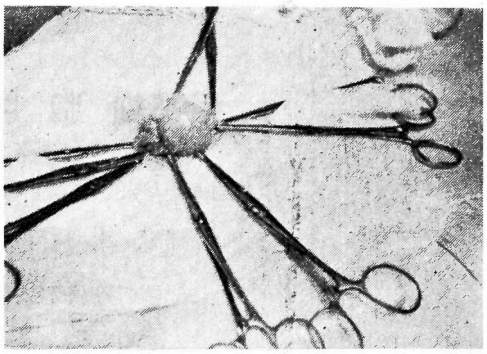

手術時写真

本邦少数報告例におけるヘルニヤ内容

ヘルニヤ内容	鼠径ヘルニヤ	股ヘルニヤ
小腸，結腸	81	11（全例嵌頓）
回盲部，盲腸，虫垂	61（虫垂炎併発17）	
腸管壁	17	9
メツケル憩室	9	4（全例嵌頓，穿孔2）
大網	11（肺ジストマ塊 3）	3
子宮，付属器	58（子宮外妊娠破裂 2）（妊娠子宮 1）	1（卵巣嚢腫）
停留睾丸	5（捻転を併うもの 2）	
膀胱	3	1
嚢内結核	3	
脂肪腫	2	
虫垂穿孔性腹膜炎膿瘍	2	
妊娠静脈瘤	2	
回虫迷入	1	
血管腫	1	
線維腫	1	
フイラリヤ母虫	1	

をみるため子宮に沿い上方に入れた指は，自由腹腔に続き内鼠径輪を思わせるものはない．内方は稍狭くて下方には殆んど指が入らない．一方子宮を可及的創外にひき出し，その先に子宮頸部と思われるものを触れ得たが反対側の卵管は認められなかつた．婦人科医に相談したところ，双角子宮の左方のものであろうとの事であつた．子宮をそのまま収め，鼠径管壁の補強縫合を行つて手術を終つた．

術後経過は良好で9日目に全治退院した．

考　　按

子宮をヘルニア内容とし，しかも本例の如く19才の未婚女性に見られることはかなり稀なことと思われる．原因として考えられるのは双角或いは双頸子宮があるために子宮の位置異常が著しい事であろう．術後本院婦人科に診察を依頼した処，先天的腟閉鎖症であることが判明し，直腸診を行つたが子宮をふれ得なかつたとのことで，先の子宮が双角或いは双頸であるか否かは確認出来なかつた．

結　　語

19才の未婚女子，先天性腟閉鎖症を伴う発育不全子宮を内容とする内鼠径ヘルニアの1例を報告した．

文　　献

1) 井上：大野病院20週年記念論文集，昭19.
2) 富士原：東京医事新誌，2980, 1312, 昭11.

巨細胞腫の終末相

慶応義塾大学医学部整形外科学教室（主任　岩原寅猪教授）
王　鍾（しょう）　毓（いく）

〔原稿受付　昭和32年12月24日〕

END STAGE OF GIANT-CELL TUMOR OF THE VERTEBRA : REPORT OF A CASE

by C. Y. Wang
From the Department of Orthopaedic Surgery, Keio-Gijuku University, School of Medicine, Tokyo
(Director : Prof. T. Iwahara)

On August 27, 1951, a female patient, twenty-three years old, was admitted to this hospital with symptoms of serious spinal paralysis. The patient complained of backache and disturbance of gait.

Roentgenographic examination of the spine disclosed destruction of almost the entire body of the fourth thoracic vertebra with bilateral colossal paravertebral shadow.

Histological examination of the specimens obtained by two successive punctures of the affected vertebral body and those obtained by laminectomy showed that this lesion was a "Ostitis fibrosa".

As the lesion was situated on the thoracic vertebra, its complete excision was believed to be very difficult. It was treated with deep roentgen irradiation but the lesion enlarged remarkably after the second course of this treatment. The patient