

腸管蹄系の接近が必要であり、従つて小腸下部に起り易い。本症例も回腸部に腸重積が起り、その口腔側小腸の運動亢進、該部腸管の鬱血と統発する異常蠕動亢進、該部腸管蹄系の膨満等が動機となつて捻転が併発したと考えられる。

本邦文献中、腸重積症と腸捻転を伴つた症例は井上、松本、須古の3例に過ぎず、またうち2例は空腸ポリープによる重積を原発としており、回腸ポリープの重積と口側回腸の捻転が合併した症例は本例が最初であると思われる。

### 結 論

回腸に於ける腺腫ポリープによる下行性腸重積症に、二次的な口側腸管の捻転を合併したと思われる稀有な一例を紹介し、約2mにわたり腸切除を行い側々吻合で術後障害なく全治せしめた症例につきその経過と文献的考察を行った。

(本論文の要旨は昭和31年6月、東海外科学会に於て発表した。)

### 文 献

- 1) 宮島孚：小腸における二重腸重積症の一治験例。外科，17，874，昭30。
- 2) 斉藤溟：イレウス 12,614例の統計的観察。外科，16，295，昭29。
- 3) 猪苗代馨：腸重積症について。東北医誌，28，629，昭16。
- 4) 広瀬輝夫：ポリープ様腺腫に困る空腸逆行性五筒状重積症の一例。臨外，7，405，昭27。
- 5) 尾立渡和：腸重積について。外科，17，773，昭30。
- 6) 奥谷広光：小腸重積症の一例。日外会誌，40，1986，昭15。
- 7) 村上博孝：回腸内筋腫による重複性腸重積症の一例。診断と治療，41，49，昭28。
- 8) 山形玄也：腸管ポリープの二例。日臨外，13，165，昭27。
- 9) 奥泉長太郎：腸管ポリープによる重積症の一例。日外会誌，40，582，昭14。
- 10) 萩原義雄：腹部内臓外科学，下巻，南山堂，昭29。
- 11) 井上実：軸捻転を伴つた亜急性5筒性腸重積症の一例。日外会誌，54，958，昭29。
- 12) 松本隆治：小腸内腫瘍による腸重積捻転の一例。日臨外，14，77，昭28。
- 13) 須古明正：興味ある発生機転による5筒性腸重積捻転の一例。日外会誌，55，961，昭29。
- 14) Wortmann, B.: Der Darmverschluss, 1924.
- 15) Nothnagel: Die Erkrankung des Darmes und des Peritoneums, Wien, 1903.

## 結腸ポリポージスの1例

山口県立医科大学外科学教室第1講座 (指導 松本 彰 教授)

佐々木 和昭, 荻野 舜亮, 中野 洋

(原稿受稿 昭和33年2月1日)

## POLYPOSIS OF THE COLON: REPORT OF A CASE

by

KAZUAKI SASAKI, SHUNSUKE OGINO and HIROSHI NAKANO

From the 1st. Surgical Division, Yamaguchi Medical School

(Director: Prof. Dr. AKIRA MATSUMOTO)

Patient: a boy, aged 12 years.

He was admitted to our clinic because of diarrhea and melena associated with remittent fever, since 4 months.

Physical examination revealed an underdeveloped anemic boy with clubbing of the fingers and toes. The remainder was essentially negative. Laboratory examination showed a hemoglobin of 63 per cent, an erythrocyte count of 3.5 million, a hematocrit of 19.8 per cent, and serum protein of 4.8 gm/dl. Urinalysis was negative.

X-ray examination of the colon by using contrast media demonstrated a few

round defects of shadow due to polyps and cellular transparent figures resulting from inflammation of the mucosa.

Hereditary disposition was not proved.

The diagnosis of polyposis of the colon was made and subtotal colectomy with end to side ileosigmoidostomy was performed.

Examination of the specimen revealed diffusely scattered polyps in the entire colon.

He expired, on the 7th postoperative day, of diffuse peritonitis resulting from leakage of the anastomosis.

結腸ポリポージスは比較的稀れな疾患で、Luschka (1861年)によつて最初に報告されVirchow (1863)が系統的病理学的に記載した。

Schaffer (1952)は文献例の311例に就いて調査し、本症は家族的に発生し癌性化の傾向が強いことを実証して居る。

我々は最近結腸全体に亘るポリポージスを術前レントゲン検査で診断し、結腸全剝出を行つた1例を経験したので報告し大方の参考に供したい。

## 症 例

尾○義○：12才，男。

主 訴：貧血及び下血。

既往症：特記すべきものなし。

家族歴：遺伝的關係は不明である。

現病歴：生来虚弱であつたが昭和30年11月頃より下血を伴う下痢を訴え、足趾及び手背に紫斑を来すよう

になつた。翌年2月頃から高熱が出没し、貧血が著明となり、下肢に浮腫が出現するようになった。量は日によつて異なるが血便は今日迄継続して居る。

現 症：体格稍々不良。顔面蒼白，貧血著明，浮腫性である。太鼓揆様指趾を認めるが胸腹部には所見を認めない。

臨床検査所見：赤血球数350万，血色素63%（ザーリー），ヘマトクリット19.8%，血清蛋白4.8 g/dl。尿には異常所見を認めない。心電図尋常。

レントゲン所見：胃及小腸には異常所見を認めないが、盲腸より直腸に至る全結腸に小網目状，蜂窩状透明斑が見られ粘膜皺襞像は全く消失して結腸炎の像を呈し、横行結腸及びS字状結腸に数個の小豆大乃至大豆大の陰影欠損を認めた。（図1，2）。

熱型は図3に示す如く典型的弛張熱であつた。

以上の所見より結腸ポリポージスと診断し本年3月手術を行つた。

図1 結腸レ線像：ポリープによる円形の陰影欠損を示。

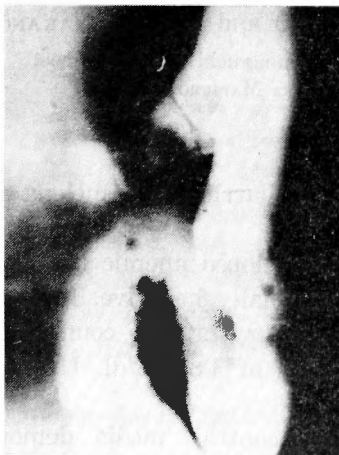

図2 結腸レ線像：小網目状，蜂窩状透明斑を示す。

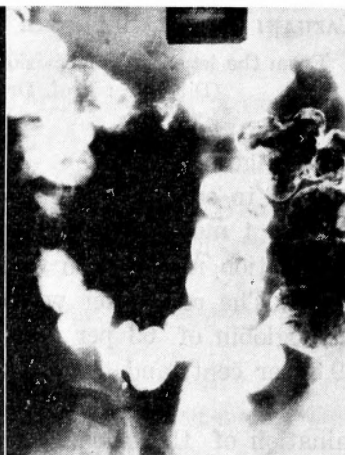

図3 熱型及び大便の性状

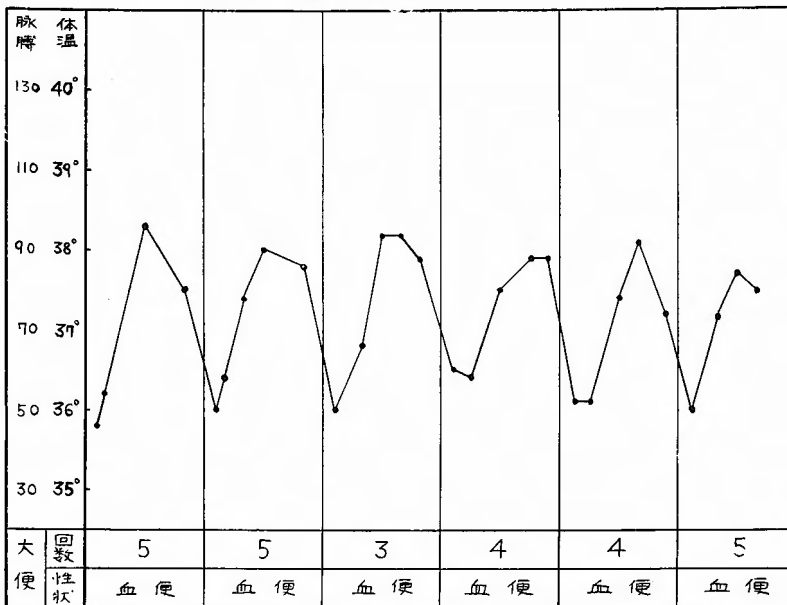

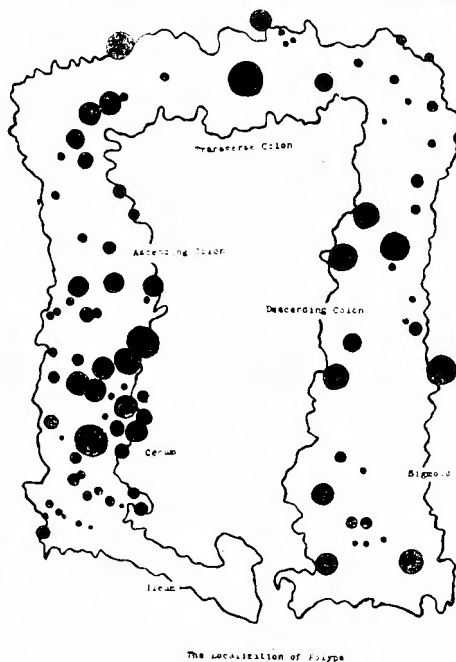


図4 摘出標本写真：結腸を縦切開し内腔に突出する多数のポリープを示す。



手術所見：正中切開にて開腹、腹膜小腸大網には異常所見は認められず又結腸の外観は正常であつた。触診で横行結腸内に弾性軟、小指頭大の腫瘤を数個認めたが上行結腸、下行結腸では判然としなかつた。結腸亜全剔除術の後廻腸S字状結腸端吻合術を行つた。  
術後経過：術後経過は良好であつたが、7日目に縫

図5 ポリープの数及び大きさを示す(摘出結腸)。

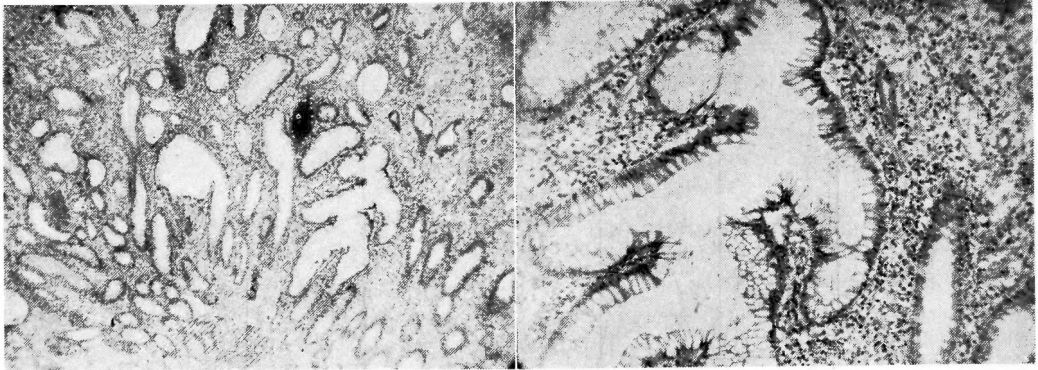


合不全による汎発性腹膜炎の為死亡した。

剔出標本

肉眼的所見：結腸の縦切開により内腔を検するに小豆大乃至小指頭大のポリープが全長に亘り多数存在

図6 ポリープの顕微鏡写真；炎症性変化を伴った良性ポリープの像を示す



a) 弱拡大 (30×)

b) 強拡大 (100×)

し、特に盲腸部から上行結腸部にかけて多くなり、S字状結腸部に至るに従つて少くなる(図4, 5)。

組織学的所見：全般的に粘膜層は浮腫が強く、細血管の充盈と出血が著明である。腺管は分泌状態強く、液性分の貯溜で膨化して居る。間質も浮腫が強く、形質細胞、好酸球、線維芽細胞、リンパ球の浸潤が見られる。所々にフィブリン様好酸淡染物質が見られ、毛細管は拡張し、壁は稍肥厚し濁濁しておりその周囲に浮腫が高度である。但し粘膜細胞に前癌状態を思わせる所見は認められない。粘膜下組織及び筋層も同様に浮腫、血管の充盈、出血、好酸球及び形質細胞浸潤が見られアウエルバッハ氏神経叢は膨化し、神経細胞に可成りの退行変性を認める。漿膜には著変は認めない。以上の所見より組織学的には炎症を伴った良性ポリープと診断した(図6)。

## 考 按

### 原 因

本症の発生原因は現在尚不明で次の様な諸説が挙げられて居るが定説はない。

- (1) 真性腫瘍説 (Wechselman, Ribbert, Kaufmann, 近藤, 日野等)
- (2) 炎症刺戟説 (Hauser, Virchow, Coffey u. Bargaen, 長与等)
- (3) 両者の折衷説 (Schwab, Smoler, 山極等)
- (4) 寄生虫説 (Funkenstein, Bellei, Fibiger, 熊川, 若園等)

アメーバ赤痢又は特異な慢性潰瘍性大腸炎の如く長期に亘る炎症に引続いてポリープが発生することは多数の学者によつて認められており、Hawthorne は慢

性潰瘍性大腸炎の約10~16%にポリープが続発すると述べて居るがこの様なものを Pseudopolyposis と称する。然し炎症はポリープにより2次的にも起り得るので炎症が直ちにポリープ発生の原因と考えられない。最近ではポリポージスに同時癌や後発癌の可能性及び遺伝性を実証する多数の報告例があるので素質を有するものに何かの刺戟が関与してポリポージスが発生すると考えられる様である。

### 頻 度

Staemmler は剖検で1700例中116例 (0.7%)、Susman は1100例中65例 (0.6%) を記載し、我国では日野は700例中148例 (21%)、宇佐美は673例中109例 (16%) を報告して居る。従つて剖検例では我国は欧米に比して可成り頻度が高い。臨床例では Miller 39例、Bouvier 44例、Schaffer は各国の文献例の311例、Bacon は202例、Teicher は8例、Flotte は63例について報告して居る。De Muth, Cherney 等はポリープ患者の報告は近年非常に増加して居るが、これは診断の技術がより適確になつて来た為であろうと述べて居る。

### 年 令

30~40才が最も多く、小児、新生児には極めて稀である。Teichner は8例中6例は56~76才の高令者であつたと云い、我々の症例の様に12才と云うのは比較的稀である。

### 性 別

男女間に大差は見られない。

### 遺伝的關係

諸家の報告によると約50%に遺伝的關係を認めて居るが我々の症例では遺伝的關係を確認することが出来なかつた。

### 発生部位

従来の報告では直腸，S字状結腸部に多発し，腸管上部に行くに従って頻度は少なくなつて居るが我々の症例では盲腸部に最も多く，S字状結腸，直腸に至るに従ってポリープの数は少なくなつて居る。

### 症状

ポリープの発生部位，数，大きさ，悪性化如何によつて症状は色々変つて来るのは勿論であるが，粘血便は重要な症状の1つと考えられ，諸家の報告によつても70~80%は血便を主訴として居る。ポリープよりの出血が長期に亘れば貧血が現はれるのは当然でこれも重要な症状の1つである。本症例では貧血の結果太鼓揆様指趾を認めた。

発熱に関しては今迄の報告では殆んど触れていないが我々の症例では典型的な弛張熱を示して居た。これは全結腸に亘る炎症の結果と考えられるが，ポリープを被う粘膜に糜爛を生じこの部に2次的感染が起り発熱の原因となり得ることは容易に考えられる所である。

### 診断

本症を臨床的に診断する機会は少く且困難である。粘血便貧血は重要な症状であるが本症に特有なものではない。X線検査でポリープを発見すれば確実であるが，常に可能とは限らない。S字状結腸，直腸に多発することが多いので直腸鏡を用いて直接発見すれば診断は容易であるが，これも毎常出来るものとは限らない。この様に本症の診断は非常に困難であるので最近Baconは試験的開腹後更に結腸に数箇所小孔を開けそれより結腸鏡を挿入し全結腸を検査して好成績をあげて居る。

我々の症例で開腹後結腸を直接触診しても横行結腸部の数個のポリープは確認出来たが盲腸部其の他のポリープは確認出来なかつた。

### 治療

ポリープの数が少い時には結紮切除又は焼灼等が考えられるが多数の場合は不可能である。ポリポージスの場合は悪性化の傾向が強いので最近は所属リンパ腺

を含め腸間膜と共に結腸全剝出術が行はれる様になつた。我々の症例に於ても結腸全剝出術を行つたのであるが不幸にして縫合不全による汎発性腹膜炎の為に死亡した。

### 結 語

1) 12才男児のポリポージスの1例を報告し併せて文献的考察を試みた。

2) 本症例は弛張熱を伴う高度の粘血便と貧血を来し，術前X線検査により診断確定，結腸全剝出術を行つたが縫合不全に依る汎発性腹膜炎の為術後7日目に死亡した。

### 文 献

- 1) Bacon H. E. and Peal, A. R. : Appraisal of Adenomatous Polyps of the Colon. Their Histopathology and Surgical Management. *Ann. Surg.*, **144** ; 9, 1956.
- 2) Deddish, M. R. and Hertz, R. E. : Colotomy and Coloscopy in the Management of Polyps and Cancer of the Colon. *Am. J. Surg.*, **90** ; 846, 1955.
- 3) De Muth, W. B., Cherney, P. T. and Fitts, W. T. : Adenomatous Polyps of the Colon and Rectum. *Surg., Gyn. & Obst.*, **94** ; 195, 1952.
- 4) Donald, L. : Polyps of the Colon in Children. *Arch. Surg.*, **75** ; 90, 1957.
- 5) Flatte, C. T., O'Dell, F. C. and Collier, F. A. : Polyposis of the Colon. *Ann. Surg.*, **144** ; 165, 1956.
- 6) Judd, E. S. and Carlisle, T. C. : Polyps of the Colon. Late Results of Transcolonic Removal. *Arch. Surg.*, **67** ; 353, 1953.
- 7) 田中稔 : 腸管ポリープに就いて，*博愛医学*，**5** ; 79, 1952.
- 8) Teicher, IRA and Abraham, J. I. : The treatment of Selected Case of Multiple Polyps, Familial Polyposis and Diverticular Disease of the Colon by Subtotal Colectomy and Ileoproctostomy. *Surg. Gyn. & Obst.*, **103** ; 136, 1956.
- 9) Welch, C. E., Mc Kittrick, J. B. and Behringer, G. : Polyps of the Rectum and Colon, Their Relation to Cancer. *New England J. Med.*, **247** ; 959, 1952.
- 10) 津田誠二ほか : 結腸癌の統計的視察。外科，**18** ; 643, 1956.