

文 献

- 1) Wyman, S. M.: Dissecting Aneurysm of the Thoracic Aorta. *Am. J. Roentgenol.*, **78**, 247, 1957.
- 2) 永矢之政: 破裂により心臓タンポナーデを起した解離性大動脈瘤の1例. 診断と治療, **42**, 1022, 昭29.
- 3) 福西泰三: 中膜壊死を基盤として発生した内臓破裂を伴わない大動脈剝離動脈瘤の1剖検例. 臨床内科小児科, **8**, 451. 昭28.
- 4) Lodwick, F. S.: Dissecting Aneurysms of the Thoracic and Abdominal Aorta. *Am. J. Roentgenol.*, **69**, 907, 1953.
- 5) Domzalski, C. A.: Diagnosis of Dissecting Aneurysm of the Aorta. *Arch. Int. Med.*, **83**, 770, 1951.
- 6) Sollof, L. A.: Dissecting Hematoma of Aorta. *Arch. Surg.*, **76**, 116, 1958.
- 7) Gilman, R. A.: Surgical Treatment of Dissecting Aneurysms. *J. Thorac. Surg.*, **33**, 670, 1957.
- 8) Mac Cune, W. S.: Experimental Aneurysms. *Ann. Surg.*, **138**, 216, 1953.
- 9) Mac Cune, W. S.: Latex and Thorium Dioxide. *Arch. Surg.*, **70**, 583, 1955.
- 10) Lowenberg, E. L.: Reports of 2 Cases Treated by Cutis Grafting. *Angiol.*, **1**, 396, 1950.
- 11) De Bakey, M. F.: Surgical Consideration of Dissecting Aneurysms of the Aorta. *Ann. Surg.* **142**, 586, 1955.
- 12) Prior, J. T.: Chronic Dissecting Aneurysms. *J. Thorac. Surg.*, **33**, 213, 1957.
- 13) Deterling, R. A.: Direct and Retrograde Aortography. *Surgery*, **31**, 88, 1952.

肺葉切除による悪性絨毛上皮腫肺転移の治験例

島根県中央病院外科 (院長: 加古齊博士)

杉浦 純 宦・清 家 澄 保

(原稿受付 昭和33年10月5日)

A CASE OF PULMONARY METASTASIS OF
CHORIONEPITHELIOMA TREATED BY LOBECTOMY

by

YOSHINOBU SUGIURA, SUMIYASU SEIKE

From the Surgical Clinic of the Shimane Central Hospital

(Chef: HIROSHI KAKU, M. D.)

A 49-year-old woman was admitted to our clinic on Dec. 20, 1957, complaining of cough and occasional hemoptysis, when a well-circumscribed tumor was visible roentgenographically in the right lower pulmonary field.

She had had two previous operations, the first being removal of an hydatiform mole in Nov. 1954, and the second being total hysterectomy in Feb. 1956, for cholinepithelioma uteri.

As metastatic chorionepithelioma was suspected, "Nitrogen Masterd N-Oxycide" was administered. On the roentgenogram there was little change in the size of the mass.

On Jan. 29, 1958, right lower lobectomy was performed and the specimen histologically proved to be metastatic cholinepithelioma.

The FRIEDMAN's test which was positive prior to operation became negative.

The patient has remained well with no evidence of recurrence over 7 months following pulmonary lobectomy.

緒 言

最近悪性腫瘍に対する化学治療剤が発見されてから、悪性絨毛上皮腫（以下悪絨と略す）に対しても応用され相当良好な成績が報告されているが、悪絨が肺その他の重要臓器に転移した場合その治療の困難な事は周知の事である。

我々は悪絨のため子宮単純全剝出術を施行し、その後肺に転移を来たした為にナイトロジェンマスタード Nオキサイドを使用した良効を得ず、肺葉切除によつて治癒せしめ得た 1 例を経験したので報告する。

症 例

49才 農婦

現症経過：初潮16才，結婚18才，初産19才，以後40才迄に8回分娩，その間流産はない。45才で無月経となり妊娠と云われて人工妊娠中絶を受け，その際胎状鬼胎を発見された。1年後(昭30年11月)性器出血が続き子宮内膜掻爬術を受けたが性器出血が持続するので本院婦人科で受診した(昭31. 2. 24)，その際 Friedman 氏妊娠反応は陽性で悪絨が疑われ，昭和31年2月28日腹式子宮単純全剝出術が施行された。剝出子宮の腔内

底部には鳩卵大の凝血塊及び胎盤様腫瘍があり組織学的に悪絨であつた。術後順調に経過し2週間目から下腹部に2700y レ線深部治療を行い術後34日で退院した。術後26日目には Friedman 氏反応は尚陽性であつたが，性器出血もなく体力も恢復して来たので放置していた。31年5月黄疽を生じ約1ヵ月後恢復した。

ところが前記手術後1年10月経た昭和32年12月になつて咳嗽が多くなり，黒色血痰を時々喀出する様になつたので某医に受診，12月13日胸部レ線撮影により右肺に腫瘍ありと云われた。食欲，睡眠共に良好，便通1日1行，性器出血無く，体重の減少には気付かない。

既往歴：性病は否定し煙草を嗜まない。

遺伝的關係：特記すべき事はない。

入院：昭和32年12月20日。

入院時所見：栄養良好，体格中等，皮膚の色正常，脈搏毎分76，緊張良好，整調，血圧最大110，最小82。呼吸毎分18，胸式，安静。頸部にリンパ節腫脹を認めない。腹部には子宮剝出手術創を認め肝臓を肋骨弓下一横指触れるが軟，脾及び腎は触れない。四肢の知覚運動異常はなく腱反射は正常。

胸部：浮腫および静脈怒張を認めず，心濁音界およ

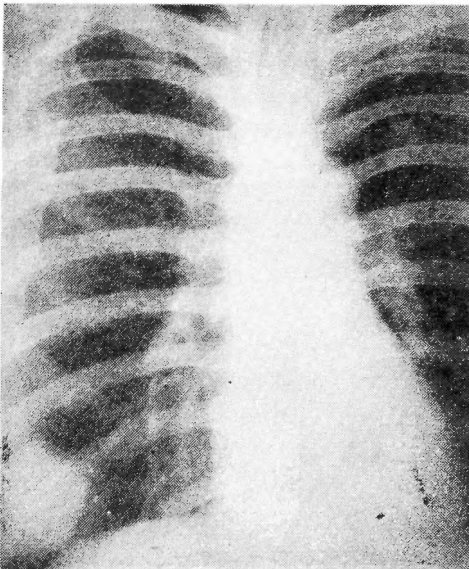


図1 術前胸部レ線像

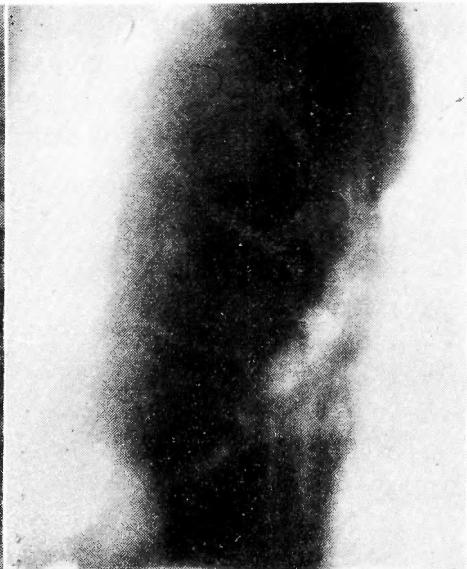

図2 術前断層レ線像

び心音ともに正常。肺・肝境界は右乳線上で第6肋骨下縁，右背部肺下界は肩胛線上で第10肋骨，呼吸と共によく移動する。肺野では前胸部下外側部に腫瘍部に一致して濁音，呼吸音の減弱があるほか特別の変化はない。

12月13日に撮影した胸部レ線単純撮影像では右下野に孤立性，ほぼ円形，鶏卵大の境界鮮明，均等の陰影を認め，肺門部とは完全に分離している(図1)。断層撮影像では陰影は背部から9cmを中心としたほぼ球形の腫瘍を推定できる像を認める(図2)。

Friedman氏妊娠反応陽性，血清梅毒反応陰性，喀痰量は少く，僅かに暗赤色血液を混じ，結核菌は塗抹で認めず，パバニコロー氏染色による腫瘍細胞は認めえない。

赤血球数 450×10^4 ，白血球数5400，ザリー76%，血液像正常，尿に異常所見がなく血清肝機能は正常，血沈中等価54mm。尿の潜血反応陰性，虫卵を認めず，気管支鏡所見に異常をみとめることはできない。体重50kg。

治療経過：悪絨の肺転移が疑われたので，直ちにナイトロジェンマスタードNオキサイド療法を始め，22日間に1980mg使用したが眩暈，頭痛，呼吸困難，嘔気があつて食欲不振を訴える様になつたので此の注射を中止した。この間咳嗽，血性喀痰が継続し，白血球数が2700に減少して来たのでパニールチン筋注及び輸血700ccを行い，胸部単純レ線像で陰影の縮小を認めることが出来ないで治療方針を肺切除に変更した。

術前肺活量2050cc，呼吸停止時間29秒，赤血球数 350×10^4 ，白血球数3200，ザリー78%，全血比重1054，血漿比重1026，血圧：最大110，最小82，E. K. G. 正常

手術所見並びに術後経過：33年1月29日手術施行，

麻酔は気管内挿管，エーテルにより維持。後側方切開により第6肋骨を切除，肋骨床を切開して開胸する。肺肋膜と胸壁肋膜には癒着がなく，上，中，下葉の葉間切痕も殆んど完全な裂開が認められ，腫瘍は前肺底区に触知され鶏卵大，腫瘍の表面は一般に平滑，それを被っている肋膜には変化なく弾性硬，肺門部リンパ節腫脹は認められない。下肺静脈の結紮切断から処理を進め右下葉切除を行った。気管支の上-下葉枝，肺底枝は別個に切断しSweet法により閉鎖。第5,8肋間よりドレーン2本挿入して閉胸した。剔出した右下葉のS_{5b}に腫瘍がありその大きさは $3 \times 4 \times 4.5$ cm 断面は暗褐色，外観上スポンジを思わせる実質性で周囲とは明瞭に区別され，肺底気管枝の閉鎖なくB_{5b}は腫瘍寸前で泥状物で閉塞されている(図3)。その他の区域には変化が見当らない。組織学的に大部分壊死に陥入つて居るがザンチチウム細胞とラングハンス氏細胞がみられ明かに悪絨の肺転移巣であつた(図4)。

術後3日目胸腔内よりの出血も止り人工気腹を行いドレーンを抜去した。創は一期癒合し肺の再膨張も良好で，血痰も消失し術後17日Friedman氏反応は陰性となり術後46日で退院し，以後2ヵ月毎にFriedman氏反応を検し(9月7日同反応陰性)いづれも陰性であつた。7月31日(術後6ヵ月)赤血球数417万，白血球数6,200，ザリー72%，血沈中等価28.5mm，体重50.5kg。術後7ヵ月を経ている今日も再発の徴候はなく家事に従事出来るようになった(図5)。

考 按

Willisに依ると悪絨の遠隔転移は先ず肺に生じ脾，腸，脳に撒布を起すという。即ちWillisの剖検例25例中血行性転移例は肺に23例，脾15，腸15，脳14，肝13，

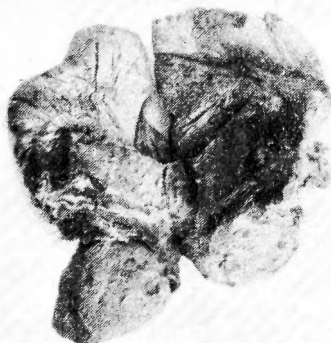


図3 剔出標本(ホルマリン固定後)




図4 組織像

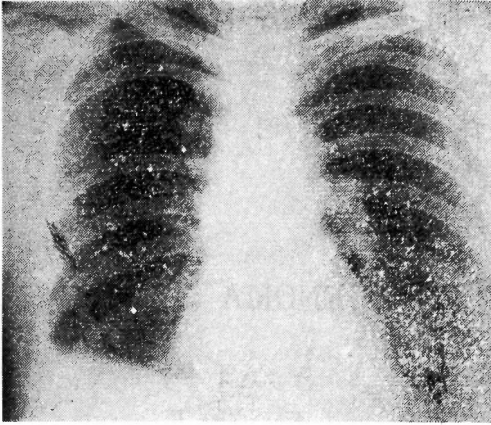


図5 術後6ヶ月胸部レ線像

脾3, 甲状腺2, 胃2, 心臓1, 副腎1となつている。

また案によると、悪絨の経過には良、悪の場合があつて、或る場合には肺転移巣すら子宮原発巣を別出することによつて自然退行を来したり、化学療法や放射線療法が有効的に作用したりするものがある一方に於て、何れの治療法も全く無効に終つて死亡するという悪性の例もあつて、この問題に関する関の統計例を紹介すると、悪絨転移を有したものの43例中死亡30例(69.8±7.00%)その中肺その他の内臓転移を生じたもの30例中死亡24例(80.0±7.30%)と予後は真に不良である。

肺転移巣に対する治療は 1)放射線療法 2)化学療法 3)高単位ホルモン療法 4)肺切除があるが、案によると放射線療法は悪絨細胞がレ線に対して感受性が強いということに基いている。併しこのレ線療法は出血を来し易く転移を促進する危険があるのでむしろ化学療法が有効であるという。併しまた一方、化学療法の無効例もあり、而も白血球減少等の副作用を来し易いのであつて、我々の例でも1980mgのナイトロミンを使用したところ、白血球数2600~2800に減少し、なお且つレ線上陰影の縮少をみる事が出来なかつた。又高単位ホルモン療法はエストロゲンが脳下垂体の分泌機能を抑制し、また絨毛性ゴナドトロピンの分泌を抑制せしめようとするりものであるが、これのみによつて悪絨の縮少ないし消失せしめようとするのは無理であると考えられている。

悪性腫瘍の肺転移に対して、肺葉切除が行われる様になつてから、Seiler (1950)の統計によると62例(この中Maierの悪絨1例を含む)の中、23例は発表当時

生存していて、その中2例は既に10年以上、7例は3乃至10年、残りは数ヶ月乃至2年を切除後経過していた。Maier (1947)は右下肺葉転移に対し下肺葉切除を行つて3年以上生存し、その間Aschheim-Zondeck test が陰性であつた例を報告しており、本邦では川島等の4例がある。手術による永久治癒の判定には術後の経過観察、就中Friedman氏等の妊娠反応を定期的に行ふ必要のあることが強調されている。肺転移は多くの場合播布性に来るが、微細な転移が多数に存在する場合には、手術は不可能である。ただレ線像で孤立性腫瘍と認められる場合は、手術は可能となるが、説家の強調している様に悪絨の転移は血行性であるから肺葉切除によつて手術時他葉、或いは他臓器に転移を起させない様に注意を要する。我々の例は手術時、肺肋膜の癒着がなく、葉間切痕も殆んど完全に裂開して開胸後容易に而も速かに下肺静脈の切断をなし得た。この事が手術による人為的転移を防ぐ意味に於て幸であつたといえよう。

結 語

49才の8回経産婦、子宮の悪性絨毛上皮腫に依り子宮単純全別後、約1年10月経て肺転移を生じた症例に、ナイトロジェンマスタードNオキサイドを使用したのが白血球減少等の副作用を来したために中止し、右下葉切除術を施行して術後7ヶ月の今日順調に経過し、Friedman氏妊娠反応も陰性化した1例を経験したので報告した。

擧筆するに当り、御校閲の勞を賜つた恩師青柳安誠教授並びに種々御指導を賜つた島根県中央病院外科医長木村昇博士に深謝する。

文 献

- 1) 川島恵三他：肺切除による絨毛上皮腫肺転移の治験例。胸部外科，10, 828, 昭32
- 2) 秦清三郎：悪性絨毛上皮腫の転移について。産婦の世界，8, 2, 昭31
- 3) Maier, H. C. et al.: Metastatic Chorionepithelioma of the Lung treated by Lobectomy. Am. J. Obst. & Gynec., 53, 674, 1947
- 4) Seiler, H. H. et al.: Pulmonary Resection for Metastatic Malignant Lesions. J. Thoracic Surg., 19, 655, 1950
- 5) Willis, R. A.: Pathology of Tumours. 985, 1948