発熱傾向が1，2日抑制されれば冷却を中止しても発熱の再発はないと云われている．

吾々の症例は術後3日目に突然腋窩で41℃（直腸温42℃）の発熱と同時に血圧低下及び意識の喪失をきたした．既にその前日には右側半身不随と左方えの共同偏視が出現したがこれは交連切開に際し，恐らくは弁口に沈着していた石灰小片が遊離して脳栓塞を生じたためと思われる．咳嗽，喀痰はなく，両肺呼吸音はよく聴取でき，高熱の原因と思われる所見は何処にも見られなかつたことから，この過高熱の原因は温熱中枢の栓塞による機能障害と推定される．このような状態に陥つた患者を救助する唯一の方法は全身冷却と云われ，吾々も敢然この手段を用いたのであるが1時間45分後に死亡した．

結　　語

1. 45才，男子の僧帽弁狭窄症に対し交連切開を行つた所，術後3日目に過高熱を来し，全身冷却を行なつたが1時間45分後に死亡した．

2. 本症は術後2日目に脳栓塞により右半側身不随，左方えの共同偏視をきたした．

3. 過高熱の原因は温熱中枢の栓塞による機能障害と推定される．

参 考 文 献

Bailey, C. P.: Surgery of the Heart, 645-646, Lea & Febiger, Philadelphia, 1955.

胃に穿通した膵臓嚢腫の1例

京都大学医学部外科第2講座（指導　青柳安誠教授）

野々山明・中村正則

（原稿受付　昭和34年1月26日）

A CASE OF PANCREATIC CYST WHICH PENETRATED THE STOMACH

by

Akira Nonoyama and Masanori Nakamura

From the 2nd Surgical Division, Kyoto University Medical School.
(Director: Prof. Dr. Yasumasa Aoyagi)

A 66-year-old farmer who had a mass in the epigastric region accompanied by fever, dull pain, nausea and vomiting was admitted to our clinic because of its gradual enlargement during the preceding 17 days.

The mass was in the epigastric region, as large as a child's head, elastic, smooth, very tender on pressure but not movable.

Laboratory examinations showed the following; W. B. C., 11, 200; urine diastase, 2^4 units.

X-ray examination revealed no abnormal finding except downward displacement of the transverse colon.

From these findings this was diagnosed as a pancreatic cyst and was scheduled to be operated. But 40 hours after admission this patient had sudden and massive hematemesis with disappearance of tumor, loss of fever, improvement of appetite and no abnormal finding on X-ray examination 5 days after the hematemesis.

It is regarded that this was a case of pancreatic cyst which penetrated into the stomach resulting in the formation of an internal fistula and was healed.

緒　　言

膵臓嚢腫は1878年 Friedrich が発表して以来，比較的多くの報告があり，本邦でも明治30年緒方の報告以来，可成りの症例があり，それ程稀な疾患ではない．最近私達は手術を行わずに自然に胃に穿通し内瘻を生じ治癒したと思われる興味ある膵臓嚢腫の1例を経験したので報告する．

症　　例

水○準○　66才　男　農夫

主訴：上腹部腫瘤

現病歴：昭和33年7月27日．誘因と思われるものがなく，上腹部に鈍痛を来すようになり，その後間もなく40℃の発熱をも来すようになつたが，この疼痛は漸次増強し，時に背部に放散することもあつた．翌日には，更に，悪心，嘔吐を来すようになり，偶然上腹部腫瘤に気付くようになつた．嘔吐は頻回であつたが吐物は食物残渣のみであつた．その後，下熱し，上腹部痛も軽快したが，上腹部腫瘤は漸次増大して現在に至つている．現在まで消失したり縮小したりすることはない．発病来，吐血，便の異常着色，黄疸等を来したことはない．食思，睡眠共に障害され，便通も便秘に傾き浣腸を行つている．

既往歴：昭和31年10月，胆石症で胆嚢摘出術を受けている．

家族歴：特記すべきものはない．

現症　(昭和33年8月13日)：

全身所見：体格．栄養共に中等度．顔貌は幾分苦悶状を呈し，皮膚に貧血，黄疸を認めない．脈搏毎分94 血圧最高152最低110mm水銀柱 体温38.2℃，その他に特記すべきものはない．

局所々見：腹部の視診で，上腹部に剣状突起から臍部に至る膨隆を，右季肋部に手術瘢痕を認める．触診により上腹部の膨隆にほゞ一致して小児頭大の腫瘤を触れ，境界は不鮮明，硬度は緊満弾性で表面は平滑，圧痛が著明で移動性は殆んどない．肝は右中鎖骨線で1横指触知するが辺縁は鋭で，脾腎は触れない．腹水徴候はない．

一般検査所見：血液：赤血球数 349×10^4，白血球数11,200．血色素ザーリー72%，血沈1時間値110mm，2時間値138mmで促進している．

尿：尿ヂァスターゼ値 (Wohlgemuth 氏法)2^4，その他尿の異常所見は認めない．

肝機能：コバルト反応R_5，カドミウム反応R_8で正常 血清モイレングラハト値は5である．

胸部レントゲン像：異常を認めない．

腹部レントゲン所見(図1, 2)：胃は拡張し，体部より幽門部にかけて後方より圧迫されているが，幽門の通過障害は認めない．皺襞はやや不正に乱れているが陰影欠損等は認めない．結石像も認めない．十二指腸窓の拡大は認めないが，横行結腸は下方に圧迫されて

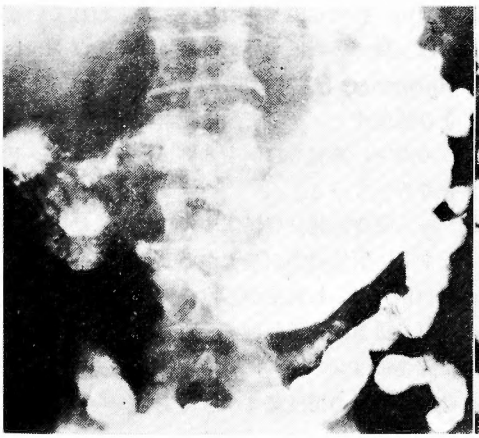

第 1 図

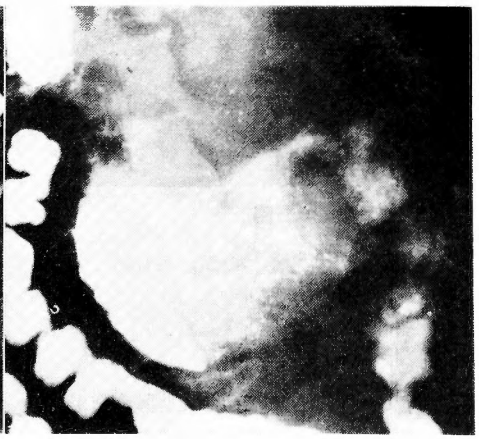

第 2 図

いる．

経過：以上の所見から，一応膵臓嚢腫と診断して手術を行う予定であつたが，入院約40時間後に誘因と思われるものがなく突然嘔吐を訴え，多量のコーヒー残渣様吐血を来し，上腹部腫瘤は忽然と消失した．コーヒー残渣様吐血は1回のみであり，その数時間後にテール様便をみている．この急激な症状の出現は膵臓嚢腫が胃に自発的に穿通し内瘻を生じたためと思われる．その後間もなく下熱し(図3)，食欲も増し，5日後の腹部レントゲン所見(図4)では異常を認めない．

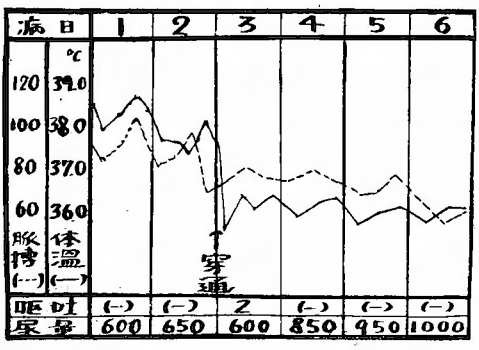

第3図　入院後の経過

第　4　図

内瘻を証明することは出来なかつたが，11日後に治癒退院した．

考　　察

本症例は上腹部の炎症に続いて生じた膵臓嚢腫が自然に胃に穿通し内瘻を生じて治癒したと思われるものであるが，膵臓嚢腫は従来より種々に分類されていて真性と仮性の2つに分類する分け方がひろく採りあげられている．この中，大部分が仮性嚢腫であつて，河合は63例中73%と報告している．仮性嚢腫は膵臓に対する外傷による出血や急性乃至慢性膵臓炎等によつて生じた滲出液，組織崩壊産物等が膵臓周囲で後腹膜に貯溜したり網膜嚢内に集積したものであるが，膵臓に加わる刺戟が外傷でも炎症でも何れの場合でも通常は膵臓小葉の破壊が加わり，局所性壊死と腺実質の出血を来しているものである．本症例も恐らく炎症性機転に基く仮性嚢腫であろう．この際，2年前の胆嚢摘出術との関係も無視出来ないと思われる．膵臓嚢腫とくに仮性嚢腫を惹起する原因として古くより外傷を挙げているものが多いが，一方炎症との関係についても，河合は183例中45.3%に認め，Judd は47例中17例，Pinkham は10例中6例 Adams は5例中2例の胆道疾患を，Briehart は214例中21例，Mc. Whorter は6例中2例の膵臓炎を誘因としている．

膵臓嚢腫は時に縮小または消失することがあるが，河合によれば縮小または消失するものは105例中30例(28.6%)で，この中29例が全部炎症性または外傷性であつたと述べている．沢田も現失反復する1例と疝痛後消失し1年半を経過して再び出現した1例を報告し何れも膵管を経て嚢内容が十二指腸内に流入したためと説明している．その他に破裂例もあり，Meyer も4例の腹腔内破裂例を報告し，その3例は腹膜炎とショクで死亡したと述べているが，稀には消化管内に破裂し内瘻を生じて治癒する例もあると云われ，本症例はこれに相当するものと思われる．

自覚症状として上腹部腫瘤，上腹部疼痛，胃部圧迫感胃腸通過障害等の嚢腫による圧迫症状が主であり，時に黄疸，膵機能脱落症状を示すと云われているが，とくに上腹部疼痛は主要症状で Judd 及び Mattson and Mahormer は47例中91%に認めている．その他尿および血清ヂァスターゼ値は正常もしくは軽度増加を見るのみで，津田も11例中8例が尿ヂァスターゼ値正常と報告している．

その発育経路は胃結腸型，肝胃型，結腸間膜型等種々あり，胃結腸型が最も多い（菊地66.9%，津田13例中11例）と云われるが，本症例は胃結腸型と云うよりむしろ後胃型と思われる．膵臓嚢腫と鑑別すべきものに腹膜後リンパ嚢腫，腎臓水腫，脾臓嚢腫，腸間膜嚢腫等があるので注意すべきである．

治療としては外科的療法によることのみであるが，これには摘出術と瘻孔造設術とがあり，最近では，前

者は真性嚢腫に，後者は仮性嚢腫に主として行われているようである．すなわち，摘出術は最初Bozemann (1882)が巨大仮性嚢腫摘出に成功して以来行われるようになつたのであるが，Meyer (1946) 等は仮性嚢腫切除に際して加えられる膵臓損傷のため膵臓炎，膵瘻を来す可能性を指摘し，現在では仮性嚢腫にはむしろ不適応とされている．瘻孔造設術には外瘻法 (Gussenbauer 1883)と内瘻法 (Jedlicka, 1915)とがあり，最近では主に内瘻法とくに本邦では胃，外国では空腸との吻合（第1表）が行われているようである．これは，外瘻法は，外傷性仮性嚢腫の場合を除いて，常に

第1表　内瘻法の成績

	本邦 1938年～1950年			外国 1948年～1951年		
	症例	治癒	死亡	症例	治癒	死亡
胃と吻合	18	16	2	9	7	1
十二指腸と吻合	3	3	0	5	3	2
空腸と吻合	5	3	1 不明1	14	12	2

術後瘻孔遺残という合併症をおこし，死亡例も多いからである．

それで結局，内瘻法が最も広い適応をもつ手術方法と考えられるようになつており，本症例は自発的に内瘻を生じて，これにかなつたものと思われる．

結　　語

66才男子に生じた膵臓嚢腫が自然に胃に穿通し内瘻を生じて治癒した稀な1症例を経験したので，若干の文献的考察を加えて報告した．

文　　献

1) 荻原：腹部内臓外科学下巻620. 南山堂昭30.
2) 河合ほか：膵臓嚢腫一本邦の統計的観察．臨床外科7, 593, 昭27.
3) 佐藤ほか：興味ある経過をとつた膵嚢腫の1治験例．臨床外科**12**, 937, 昭32.
4) 林ほか：吐血を主訴とせる仮性膵臓嚢腫の1例 臨床外科**12**, 952, 昭32.
5) 津田ほか膵臓嚢腫について一津田外科教室における統計的観察，外科**20**, 357, 昭33.
6) Champman C.L. G.: Pancreatic cyst treated by implantation into the jejunum. Brit. J, Surg., **28**, 633, 1941.
7) Adams R. & Nishijima R. A.: Surgical treatment of pancreatic cysts. Surg. Gyn. and Obst. **83**, 181, 1946.
8) Meyer K. A., Scheridan A. I. & Murphy R, F.: Pseudocysts of the pancreas; report of 31 cases. Surg. Gyn. and Obst. **88**, 219, 1949
9) Poer D. H. & Whitker W. G.: Pancreatic cysts. Ann. Surg., **133**, 764, 1951
10) Brilhart K. B. & Priestley J. T.: Pseudocysts of the pancreas, Am. J. Surg., **81**, 151, 1951.
11) Fallis L. S. & Barron J.: Pancreatic cysts, Am. J. Surg. **86**, 255, 1953.