てアイロタイシンを使用した[1),9),10)].

すなはち穿破後11日目に開胸，排膿を実施すると同時にアイロタイシンを主体とした抗生物質の大量投与を行つたのであるが，上述のごとくほゞ満足すべき治癒状態を得たのである．

む す び

われわれは胸壁蜂窩織炎をともなつた肺壊疽穿破による腐敗性膿気胸の重篤な1例に対して，開胸，排膿を行い，同時に術後アイロタイシンを中心とした大量の抗生物質を投与することにより治癒せしめ得たので，此処に報告した次第である．

文 献

1) 石坂達弥：最新医学，**8**, 104, 昭28.
2) 江本俊秀他：肺，**5**, 26, 昭33.
3) Hochberg, L.A.: J. Thorac. Surg., **10**, 354, 1941.
4) Kircher, L. T. et al.: J. A. M. A., **155**, 24, 1951.
5) Neuhof, H., et al.: Arch. Surg., **30**, 541, 1935.
6) 名倉茂：肺，**5**, 1, 昭33.
7) 佐藤清一郎，篠井金吾：肺臓外科，平凡社，昭25.
8) 関口一雄：胸部外科双書，14：昭30.
9) 白羽弥右衛門他：最新医学，**8**, 84, 昭28.
10) 山地康平：新薬と臨床，**4**, 70, 昭30.

稀有な胆嚢捻転の1治験例

高田市工藤病院（院長：工藤清之助 博士）

関 谷 慎

〔原稿受付 昭和34年3月11日〕

A SUCCESSFUL OPERATIVE TREATMENT OF A RARE CASE OF THE GALL BLADDER TORSION

by

SHIN SEKIYA

From Kudo Hospital, Takada city.
(Director: Dr. SEINOSUKE KUDO)

The author experienced a rarae case of emergent operation due to the gall bladder torsion.

The patient, a male of 24 years old, had onset of a dull pain on right hypochondrium during his work. Later the pain with vomiting become more intense.

Inspite of analgic injections, for several times, the pain did not diminished until he consulted with our hospital.

The patient, who was not given a clear diagnosis in spite of our great efforts, was performed an exploratory laparotomy. A torsion of the gall bladder was found and the cholecystectomy was carried out.

Postoperative course was very good and be was discharged from our hospital 13 days after the oparation.

緒　　言

私達は最近術前に胆嚢捻転症の診断を下し得ず，急性腹部症として開腹手術の結果胆嚢捻転であり，胆嚢剔出を行い全治せしめることが出来た症例を経験致しましたのでここに報告し，若干の考察を加えたい．

症　　例

24才，♂，農業

主訴：激烈なる上腹部疼痛

家族歴：祖父が胃潰瘍にて死亡．

既往歴：昭和28年腎盂炎を罹患．

現病歴：昭和31年10月17日午前7時頃朝食に天婦羅を食べ，同10時頃に更に胡麻をつけた「おはぎ」を食べて稲刈をしていたが午前11時頃急に右季肋部にチクチクする鈍痛を来し悪心を伴う，疼痛は次第に増強し作業を中止し帰宅したが午前11時半頃嘔吐が有り吐物に食物残渣と共に赤褐色血塊様の物を混じていたと云う．午後1時頃某医の診察を受け鎮痛剤の注射を受けたが右季肋部疼痛は軽減せず，午後6時頃再び注射を受けて疼痛は稍々軽減す．翌10月18日午前6時頃再び悪心を来すと共に上腹部全体に激烈な疼痛を来し特に右季肋部に強く感ずるも右背部或は右肩胛部等に疼痛が放散すると云うことはなかつた．当時胆石症，胃潰瘍穿孔等の診断を受けた．発病第3日の10月19日にも鎮痛剤注射も殆ど効果なき程の激烈な上腹部疼痛が続き午後11時頃当院に入院致した．発病以来食思全くなく，放屁は有るが便通なし，排尿は正常であつた．

現症：体格，栄養共に良好，顔貌は苦悶状を呈し蒼白，冷汗有り，体温37.5度，脈搏84，整調で緊張は比較的良好，胸部には打聴診上著変なく肺肝境界は右乳腺上第6肋骨下縁である．腹部は一般に平坦，下腹部は弛緩し圧痛はない，上腹部には著明なる腹筋緊張存し圧痛有り，特に圧痛は心窩部に著明，ブルンベルグ氏症候も証明す，腫瘤を触知し得ず，腸管の蠕動不穏を認めず，腸雑音は殆ど聴取し得ない，血圧最高128，最低72，白血球数11,000

以上の所見より胃穿孔或は胆汁性腹膜炎にしては発痛以来約60時間も経過するのに全身状態が比較的良好な事，下腹部は弛緩して殆ど所見なく，腸閉塞も考えられず，膵臓疾患としても所見が明らかでなく，急性腹部症の診断にて開腹手術を行う事にした．

手術経過並に所見：ベルカミンS腰麻，上腹部正中切開で開腹するに胃は胃角部より幽門部にかけて充血，亜黄疸色を呈する以外に異常なく，右肝下縁に小網，十二指腸及び大網の一部で囲まれた黒赤色の腫瘤が見られ，腫瘤と周囲の癒着は鈍的に容易に剝離することが出来た．黒赤色の腫瘤は緊満せる胆嚢なる事が明らかと成る，胆嚢は時計の針と同方向に胆嚢頸にて約360度捻転し，此の捻転を解く．肝臓との附着部は膜様と成つてをり暗赤色を呈す，膜様物を切断，次で胆嚢管を健常部で二重結紮，切断し胆嚢を剔出す．肝管及び統輪胆管には異常を認めず．腹腔内に水性ペニシリン10万単位を注入し，腹壁を一次的に2層に縫合閉鎖す．

剔出胆嚢所見：大さ8.5×5.7×4.4で黒赤色を呈し恰も茄子様である．切開するに黒赤色粘稠の内容液32ccで，胆嚢壁は浮腫状に肥厚し，粘膜も黒赤色と成りザラザラして居るが胆砂或は胆石の如きは認められない．

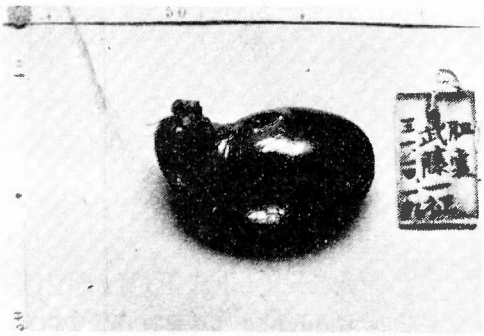

剔出胆嚢

術後経過術後3日目に平熱と成り，8日目に抜糸，手術創は一期癒合を営み13日目に全治退院した．

考　　按

通常胆嚢は肝臓下面の胆嚢窩に広く着床しているから捻転を起す様な事はないが，移動性胆嚢或は振子胆嚢と云はれる様な解剖学的に異常が有る場合，即ち此様な胆嚢に或原因が加はり鬱滞胆嚢，或は胆嚢水腫を来してる所に外因が加はると捻転を来すと考えられる．本症例も解剖学的異常素因が存し，脂肪食摂取に依り胆汁排出機能が高まり，稲刈と云う前屈体位に依り胆嚢に鬱滞を来し，槓杆作用にて初め不完全捻転を起し，次第に捻転の度合を強くしたものと考えられる．Alador Fischer は胆嚢固定の弛緩の度合を解剖学的に次の3に分けて居る．

1)　胆嚢の肝下面に対する着床面が狭小で胆嚢前壁に腹膜被覆を有するもの．

2) 胆嚢前壁が肝下面に達せず胆嚢は腹膜の腸間膜様皺襞に依つて肝下面に懸垂し此の腹膜皺襞が肝下面腹膜被蔽に移行するもの.

3) 胆嚢を垂下する腸間膜様皺襞が狭細で単に胆嚢管，胆嚢動脈から成る茎柄にすぎないもの.

発生年令及び性別，本邦の報告例14例中女性は11例で，男性の大体3倍で，60才以上の年令に10例が報告されてる.

臨床症状　本症に特有な症状はなく，今迄の報告例も術前に其の診断がつけられたものは1例もなく，胆嚢炎，胆石症，イレウス，胃或は十二指腸潰瘍穿孔，虫垂炎等の診断のもとに開腹せられてをる.

結　　語

私達は若年者に発生した胆嚢捻転症を経験し，術前に正確に診断することが出来ず急性腹部症として開腹手術を行い，発病後約60時間を経過してたが幸に一命を救い得た．此の場合肝下面附着が腸間膜様皺襞であるから胆嚢剔出が普通の場合に比し手術操作が極めて容易である．従つて開腹の結果胆嚢捻転であることが分つたら断然剔出すべきものと考える.

文　　献

1) 横山成治：日外会誌，**33**, 5, 719, 昭7.
2) 大浦策：日外会誌，**34**, 6, 1672, 昭8.
3) 成田竹蔵：日外会誌，**41**, 4, 383, 昭15.
4) 中尾秀雄：日外会誌，**44**, 10, 1141, 昭19.
5) 川村雅俟：日外会誌，**51**, 8, 526, 昭26.
6) 山本周三：信州医誌，**1**, 87, 昭26.
7) 平井寿：外科，**14**, 3, 173, 昭27.
8) 岡田多麼男：東北医学雑誌，**5**, 2, 25, 昭27.
9) 国弘重夫：日本臨床外科会誌，**15**, 113, 昭29.
10) 岩切章：日本外科宝函，**24**, 2, 220, 昭30.
11) 赤沢喜三郎：日外会誌，**56**, 1, 118, 昭30.
12) 沢井昭定：三重医学，**1**, 2, 170, 昭32.
13) 野村照夫：外科，**20**, 1, 58, 昭33.
14) 武田惇日本外科宝函，**27**, 3, 837, 昭33.

生後9カ月の乳児腸重積症に穿孔性虫垂炎を合併した1例

京都大学医学部外科学教室第2講座（指導：青柳安誠 教授）
高知県仁淀病院外科（院長：吉野　位）

吉野　位・菊池　厚

〔原稿受付　昭和34年2月17日〕

A CASE OF THE OCCURENCE OF PERFORATED APPENDICITIS COEXISTENT WITH INVAGINATION IN A 9 MONTHS OLD BABY

by

TADASHI YOSHINO and ATSUSHI KIKUCHI

From the 2nd Surgical Division, Kyoto University Medical School
(Director: Prof. Dr. YASUMASA AOYAGI)
Niyodo Hospital, Surgical Clinic, Kochi Prefecture
(Chief: TADASHI YOSHINO)

A baby, 9 months old, who was diagnosed as intussusception by complaint of vomitus, was admitted to our clinic.

The operation was performed on him and the occurrence of acute perforated