頭部外傷後の頭蓋内石灰化竈*

京都大学医学部外科学教室第1講座（指導：荒木千里 教授）

池　上　　潔

〔原稿受付　昭和34年2月24日〕

TRUMATIC INTRACRANIAL CALCIFICATION

by

KIYOSHI IKEGAMI

From the 1st Surgical Division, Kyoto University Medical School
(Director: Prof. Dr. CHISATO ARAKI)

In a patient complaining of epileptic fit of late, a calcification of the size of a thumb tip was detected on X-ray films in the left cerebral hemisphere. Taken out operatively, it looked like a coral, the beautiful deposit of calcium.

During the five years from 1950 through 1954, patients who were hospitalized for head injuries at the lst Surgical Division, Kyoto University Medical School, totaled 188, out of which 2 other cases showed intracranial calcifications.

1. まえがき

頭部外傷による出血乃至は軟化竈の後に石灰化を来たし，これがX線像に証明されることは決して稀なものではない．我々は最近癲癇発作を主訴として来院した患者に於て，X線像で左脳半球に約拇指頭大の石灰化竈を認め，之を手術的に剔出し，恰も珊瑚状を呈したきれいな石灰化竈を認めたので，若干考察を加えて報告する．

2. 症　　例

患者：27才の男子で土工である．

主訴：癲癇発作

家族歴：特記すべきものは無い．

既往症：約20年前（小学校1年），歩行中転倒し，暫く意識喪失を来たしたことがある．（意識喪失時間，意識喪失の程度は不明）其の時右上肢の運動障碍，言語障碍，嚥下困難を来たしたが，約1ケ月の安静で以上の障碍は軽快した．

現病歴：約14～15年前より（転倒後6年），時々痙攣発作を来たすようになり，痙攣のある時は右眼に飛蚊症，頭部右半側の重感にひき続き，軀幹右半身の脱力感著しく，先づ顔面右半側次いで右上肢，右下肢に間代性痙攣を招来する．痙攣の持続時間は約3分位で睡眠に入るのが常であり，痙攣発作は夜間に多く，発作回数は1ケ月に2～3回である．

現症：

全身所見：体格，栄養中等度，顔貌正常，脉博，呼吸，及び胸部臓器には著変を認めない．頭部，左頭頂部に約0.5×2.5cmの瘢痕，更に右腕関節部に5×6cm，右膝関節，右下腿，右臀部に約手掌大の瘢痕を認める．

神経学的所見では，右手の熟練運動障害，各指一拇指試験拙劣，右上下肢の緊張低下，右膝蓋腱反射は稍々低下，その他異常反射は認めない．

脳脊髄液所見：液圧145mm水柱，液は水様透明，黄色調なく，ノンネアベルト第1期相，パンデイ氏反応，及びクエツケンステツト陰性，

---

* 本論文の要旨は昭和30年6月京都外科集談会で発表した．

レ線検査：頭部単純レ線像では図1，2に示す如く，左脳半球稍々上部寄りに約2×2cm の石灰化竈を認める他頭蓋骨折は認めない．更に脳室空気撮影では，図3，4，5に示す如く，左側脳室は直径2倍大以上拡大し，石灰化竈は略左側脳室頂に位置し，又右側脳室は軽度左方移動を認める．以上の所見よりこの石灰化竈が癲癇発作の原因であることを確信し，石灰化竈の剔出を試みた．

手術所見：

硬膜は一部脳表面と微細な繊維素性の癒着あり，更に脳表面は稍々混濁，指で検するに直下に約鳩卵大の軟骨硬の腫瘤を確認した．最初腫瘤は表在性のように思われたが，下方は脳室頂に及び，後方は前中心回に及んでいた．腫瘤の形態は不整形で恰も珊瑚状を呈していた．術後の片麻痺を心配したが，たとえ片麻痺を来たしても術後時日の経過と共に軽快するであろうとの確信のもとに，この腫瘤を全剔出し，腫瘤周囲の壊死組織を除去し手術を終つた．腫瘤は完全な石灰で，約 4×3×2cm 灰白色乃至淡褐色を呈し，剔出標本は図6の如くである．

術後2日目，12日目，13日目には夫々1～2分の右半身の間代性痙攣があり，又術後3日目より37.5～38.8℃前後の発熱が持続したが，約2週間で略平熱に復した．術後の片麻痺は，術後3日目右肘関節，右膝関節の自働的運動軽度恢復し，軽快の徴が見られたが，2週目頃より，右下肢の自働的運動殆んど不可能となり，他働的に屈曲すると疼痛を訴え，強直性麻痺の傾向を示して来た．術後22日目よりマッサージを開始したが家庭の都合で尚右腕関節，右指関節，及び右下肢の運動障碍を残したまゝ退院した．

3. 考　　察

一般に頭蓋内に石灰化竈を証明する場合としては，正常の場合でも松果体，脉絡叢に認められる場合があり，又病的石灰化竈としては Craniopharyngioma, Oligodendroglioma, Ependymoma, Meningioma等の脳腫瘍とか，脳動脉瘤，頭部外傷後等に於て見られる．この頭部外傷後の脳実質内の石灰化は，出血乃至は軟化竈に石灰化を来たすものであるが，頭部外傷により脳実質内出血を来す場合は比較的多いのにかかわらずこの出血が石灰化を来す場合は稀である．Browder 及び Turney によれば，頭蓋内の出血血液は，数時間で凝血し，更に数時間で消失するもので，尚残存する場合でも約15時間後には液化し吸収されるものであると述べている．従つて本例に見られる様に大きな石灰化竈を来たす為には，最初外傷に際し相当量の，而も限局性の脳内出血，脳挫滅創を生じ，それが瘢痕により置きかえられ，時日の経過と共にその部に石灰化を来たすものであろうと思われる．特に脳には間葉性組織成分が少ない為，破壊巣の修復に長時日を要することも石灰化を来たす原因の1つであろうと考えられる．

昭和25年より昭和29年迄の5年間に，京大外科第1講座に入院した頭部外傷患者は188名でその内脳実質内にレ線学的に石灰像を認めたものは僅かに2例である．而かも前述の1例を加えて3例とも癲癇発作を主訴とし，その内2例は頭部外傷後症状一旦軽快したものが4乃至6年後，突然烈しい頭痛乃至痙攣発作を来たし，レ線学的に頭蓋内石灰竈を発見されたものである．これらの症例の特徴を小括すると表1の如くである．

表　1

症例	年令	性	主　症　状	石灰化竈の位置	受傷後発作出現迄の期間
I（報告例）	27	♂	間代性痙攣（右半身） 頭部重感（右側） 右半身運動障害 右手熟練運動障害 右上下肢筋緊張低下	左頭頂部	6　年
II	5	♂	全身痙攣 言語障害 智能低下 左上，下肢運動障害	右側頭部	分娩直後より
III	18	♂	強直性痙攣（右半身） 頭痛（右側頭部） 言語障害 腱反射亢進	左頭頂部	4年後頭痛 6年後痙攣

症例IIでは，図7，8，9分娩は10ケ月であつたが難産で体重は1貫匁，翌日より全身痙攣頻発し，（1月10回以上）又苦悶状，苦笑ひ等の小発作を認めた．3才の頃より痙攣発作回数は漸次減少したが4才頃より発作後暴れるようになつた．

症例IIIは，図10，11，12．8才の時約2mの高さより落下し左頭頂部に挫傷を受けたが，意識喪失，逆行性健忘症等を来たしたことなく，創は約10日で治癒した．その後障害なく学業成績も上位であつたが，受傷後4年，突然烈しい頭痛，嘔吐を来たし，更に2年

後夏睡眠中突然強直性痙攣を来たしたものである.

以上脳実質内に石灰化巣を認めた3例を報告し，内1例は手術的にこれを全剔出し，あたかも珊瑚状のきれいな石灰化を認めたのでこゝに報告し，併せて若干の考察を加えた.

文　　献

1) Frank W. Lusignun, M. D., and glen O. Cross, M. D.; Calcified Intracerebral Hematoma. Annals of Surgery, **132**, 268, 1950.
2) 高村行雄：頭部外傷患者の空気脳撮影像に就いて. 最新医学. 4, 605. 昭24.
3) 中田瑞穂：脳腫瘍. 南山堂. 昭25.

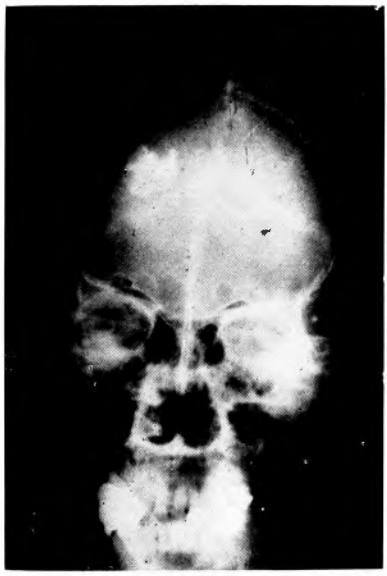

図　1

図　2

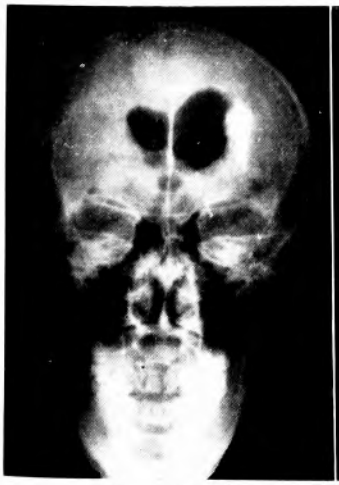

図　3

図　4

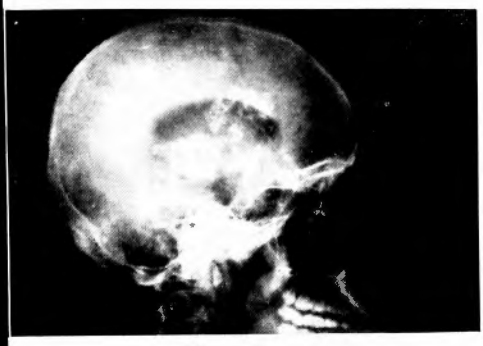

図　5

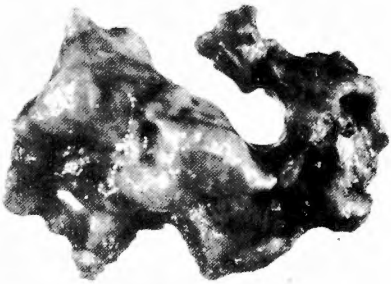

図 6

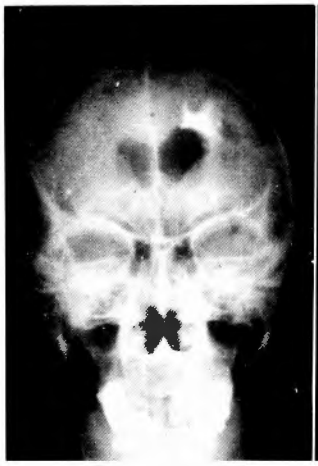

図 7

図 8

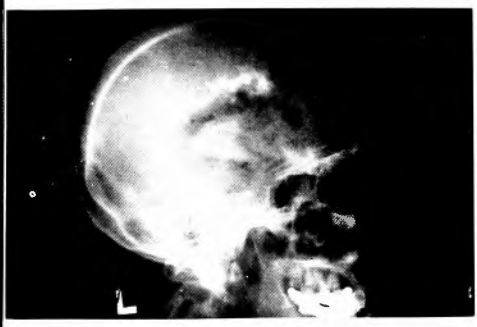

図 9

図 10

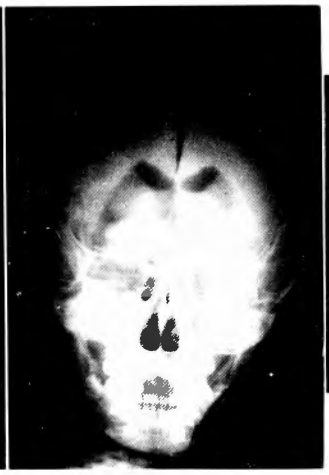

図 11

図 12