

- 昭30.
- 17) 武藤明：小児原発性肝臓癌の1例。共済医報，**2**，(4)，117，昭28。
- 18) 矢毛石陽三他：肝硬変の原発性肝臓癌合併頻度とその外科的意義。外科，**19**，(7)，488，昭32。
- 19) 持松文彦：肝左葉剝出に成功せる原発性肝臓癌の1例。鹿児島医学誌，**26**，2～3，102，昭28。
- 20) 矢追清一他：原発性肝臓癌症例。東北医学誌，**47**，(3)，299，昭27。

睾丸腫瘍の3例

京都市カノミ外科病院 (院長：嘉ノ海武夫博士)

井谷 幹一・沖野 純・山田 和男

(原稿受付：昭和34年3月9日)

THREE CASES OF TESTICULAR TUMOR

by

KANICHI ITANI, JYUN OKINO and KAZUO YAMADA

From the Kanomi Surgical Hospital, Kyoto City
(Director: Dr. TAKEO KANOMI)

In this paper are reported three cases of testicular tumor.

Case 1. 31-year-old, married, father of two children. Since three years, he has recognized indolent swelling in his right scrotum. Extirpated tumor was as large as a man's fist. It was a typical seminoma microscopically.

Case 2. 9-months-baby. At birth this baby had a right testicular tumor about pigeon-egg size. It was an embryonal carcinoma.

These two cases had fine postoperative courses and have shown no sign of recurrence of the disease.

Case 3. 25-year-old, unmarried. His tumor was found by himself last December. Microscopic observation revealed that the tumor was an embryonal carcinoma with some cholinepithelioma-like cells.

Severe intercostal neuralgia of the left chest and the roentgenologic findings, appearing in the postoperative course, have suggested dissemination of the tumor cells to the lung. For application of chemotherapy and of roentgen therapy, he was admitted by another hospital.

睾丸腫瘍は比較的稀な疾患で Southan & Linell は男性入院患者1500例につき1例の割合で遭遇するといひ、Lewis は0.1%という数字をあげている。われわれは過去10年に3例の睾丸腫瘍患者を経験し、いづれも除辜術を行つたが、組織検査の結果それぞれ特有な所見を示し、また、病歴その他についても特徴的な

所見がみとめられたので報告したい。

症例1：31才，既婚，2子あり，昭和33年3月19日入院。

主訴：右陰囊無痛性腫大。

家族歴：特記事項はない。

既往歴：昭和27年肺結核（右上肺）で約半年安静加

症。

現病歴：昭和30年3月（入院の約3年前）頃右陰囊の無痛性腫大に気付き、次第に大きさが増大し、昭和32年暮頃から軽度の疼痛を伴うようになった。入院の2週間前38℃の発熱があり1日で下熱したが、それ以後、局所の牽引痛が一層ひどくなった。排尿痛はなく性慾に異常はない。

現症：体格中等大、栄養可良。右胸郭萎縮。右肺後上部で呼吸音や微弱で、ところどころ摩擦音を聴取する。胸部 X-写真では右中肺野に拇指頭大の境界比較的鮮明な陰影3つをみとめ、ほかに著明な肋膜癒着を縦隔洞から横隔膜にかけてみとめ、ために心臓は右方に偏位している。

血沈：1時間値19mm，2時間値42mm。

梅毒血清反応：ワッセルマン氏反応，村田氏反応，ガラス板法いづれも陰性。

尿沈渣所見：赤血球(-)，白血球(1/2~3G.F.)，大腸菌(-)，円柱(-)。

局所々見：右陰囊は超手拳大に膨大しているが、発赤および局所体温上昇をみとめない。皮膚と腫瘍の間に癒着はない。腫瘍は平等に弾性硬であつて、睾丸、副睾丸の境界を識別できない。透光性はない。鼠蹊リンパ節の腫大を認めず、また他の部のリンパ節にも腫大しているものはない。

手術所見および剔出標本(写真1)：Seminomの診




写真 1

症例1 剔出標本(割面)

下半部は壊死巣となつている。

断のもとに昭和33年3月26日右除辜術を施行。総英膜に包まれたまゝ副睾丸とともに一塊として剔出した。標本は、表面平滑で弾性硬であるが、下極附近にやゝ抵抗の弱い部分がある。大きさは8×6×3cm、重量200g、下極附近から矢状に割を入れると濃厚な濃汁が溢れて来た。割面をみると、濃汁や乾酪様物質をみ

たした病巣が全面積のほぼ半分を占めている。固有英膜および総英膜はいづれも著明に肥厚し、副睾丸は睾丸と強く癒合し、肉眼的に両者を判別することは困難である。

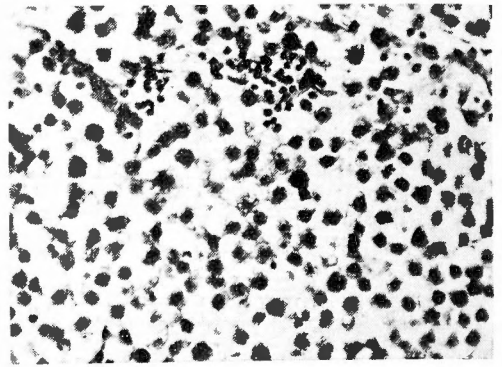


写真 2

症例1 組織標本

腺構造消失し、大型のSeminom細胞で充たされている。

組織所見(写真2)：辜丸特有の腺組織はまったく消失し、淡染した大きな核を有する円形乃至多形角の細胞が密集し、異型核分裂像も散見する。またリンパ球の浸潤が所々にみられ、所謂Seminomの定型的な組織像を呈している。

症例2：生後9ヵ月，昭和33年12月6日入院。

主訴：右辜丸無痛性腫大。

既往歴：生後著患を知らない。

現病歴：生後まもなくから、右辜丸が鳩卵大に大きくなつているのに気付いた。腹圧により大きさに変化なく、また漸次増大する傾向もない。

全身所見：栄養可良。特記すべき所見をみとめない。母親の梅毒血清反応陰性。

局所々見：右陰囊は他側に比べて、中等度に腫脹しているが、発赤をみとめず、超鳩卵大、弾性硬の腫瘍を触知し、それが辜丸そのものであることが分る。透光性はない。

手術所見および剔出標本(写真3)：型のごとく右除辜術を施行した。剔出標本は超鳩卵大の楕円球で、表面平滑、抵抗はどの部分でもおなじである。断面は一樣に実質的で結節、嚢胞などをみとめない。副睾丸、精糸には異常をみとめない。

組織標本(写真4)：粘液腫状に疎開した間質の中に樹枝状、索状をなして上皮性の腫瘍細胞が増殖し、所々に不規則ながら円柱上皮性の腺管腔を形成してい

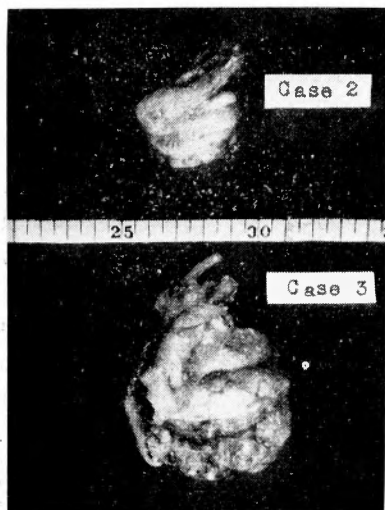


写真 3
症例2及び症例3 剔出標本

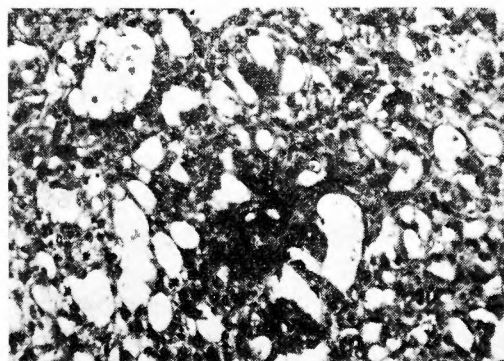


写真 4

症例2 組織標本

腺構造の配列はみだれ多型的な核を有する腫瘍細胞が樹枝状あるいは索状に増殖している。診断は胎生癌。

る。腫瘍細胞の核は甚だ多型的で、クロマチンに富むもの及び胞状をなすものが混在し、多数の異型核分裂像をまじえている。組織学的診断は胎生癌である。

症例3：25才，未婚，昭和34年1月19日入院。

主訴：右睾丸無痛性腫大。

既往歴：生来右鼠蹊ヘルニアがあつたのを13才の時根治手術施行。23才，虫垂切除術施行。この頃から唐手をはじめ、時々睾丸を強打したことがある。

歴病現：昨年12月18日頃から右陰嚢が無痛性に腫大しているのに気付いた。腹圧を加えても膨大することはない。某医に結核性副睾丸炎の診断をうけた。

全身所見：体格中等大。栄養普通。胸部聴打診上異常をみとめない。また腹部にも異常はない。腎、脾を

触れないし、腋窩、鎖骨窩、膝窩等のリンパ節に腫大をみとめない。

血沈値：1時間値，32mm，2時間値，65mm。

胸部X-写真：肺紋理は全般に増強しているが異常陰影をみとめない。

局所々見：右陰嚢はやゝ腫脹しているが発赤はみとめない。睾丸は鶏卵大で弾性硬、副睾丸もともに腫脹し、両者の境界は明瞭でない。精系の起始部に硬結を触れ、所謂ローゼンクランツ状を呈している。右鼠蹊部に拇指頭大のリンパ節1つを触れる。

手術所見及び剔出標本(写真3)：以上の所見から結核性副睾丸炎の臨床診断をくだし、手術を施行した。ヘルニアの手術痕を切開してみると、精系は周囲と軽度に癒着しているが、鼠蹊輪は小指を通過するほどに保たれており、ヘルニアの再発も、また癒着のための締りすぎもみとめられない。拇指頭大の精系水腫の形成がみとめられる。睾丸は鶏卵大で、表面平滑、副睾丸も正常の約2倍大に腫大し硬い。そこで型のごとく除手術をおこなうとともに、鼠蹊部リンパ節を郭清した。睾丸の断面には米粒大～豌豆大の淡黄色のかたい結節を数個みとめ、且つ副睾丸は一様にかたくなつていて、淡黄色をおびているが、結核性と思われる病巣はみとめられない。

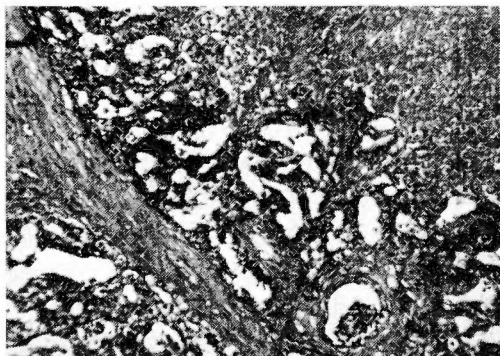


写真 5

症例3 組織標本
胎生癌。

組織所見(写真5)：正常の腺構造は著るしく破壊されており、星状の非常に異型性のつよい腫瘍細胞を多数みとめる。核は不規則で淡明、クロマチンは粗大で、異型の強い核小体を1~2つみとめる。これら腫瘍細胞のなかには細胞境界の不明瞭なものもあり、合胞細胞を思わせるものさえみとめられる。そしてお互に樹枝状或は網状に並び、乳嘴を思わせる所もある。以

上の所見から一部絨毛上皮腫様の組織をもつ胎生癌と考えられる。剔出リンパ節には腫瘍細胞の転移がみられる。

術後経過：術後順調に経過していたが、11日目に突如高熱を発し、左胸部痛を訴えはじめたので胸部 X-線撮影を行ったところ、左下肺野ほとんど全部にわたるビマン性の陰影としてみとめられた。聴診ではこの部分で呼吸音が弱くなっているが、ラ音はごく僅か聴取しうるのみである。

アクロマイシン、ストレプトマイシン、サリチル酸剤等の注射、内服を行い、1週間後には胸痛は軽快し、熱も去つたが、X-写真では左下肺野の陰影はまったく変化なしに存在する。

周知のように辜丸腫瘍は屢々転移をみるものであるから、これもあるいは肺転移をおこしたものと考えられる。それで症状の安定を待つてレントゲン治療、制癌物質注射のため転医せしめた。

考 按

辜丸腫瘍の病理組織学的分類は古来諸家によつて説がたてられたが、極めて複雑であつて、文献を繕く者に混乱を感じさせる。かの Virchow すら肉腫様癌腫あるいは癌腫様肉腫と呼んで、その本態の究明に苦しんだ位である。1906年、Chevassu は辜丸腫瘍を2大別して畸形腫と細精管上皮に由来する癌腫に別ち、後者に Seminom の名を附した。1911年、Ewing は Seminom あるいは胎生癌は細精管上皮性ではなくて悪性畸形腫の一側性発育によるものとした。

Friedman & Moore (1946) は比較的簡単に1) Seminom, 2) 胎生癌(絨毛上皮腫を含む。), 3) 畸形癌, 4) 畸形腫, 5) 間質細胞腫, 6) その他、に分類しこれが今日もつとも広く用いられている。

斯様に分類が混乱するのも腫瘍細胞の多様性に基づくのであつて、Moore は最近辜丸自体の腫瘍を類畸形腫、間質細胞腫及びその他の腫瘍に別ち、類畸形腫を更に 1) Seminom, 2) 成熟畸形腫, 3) 胎生癌, 4) 絨毛上皮腫の四基本型に分類したが、これらの基本型は1腫瘍中に種々の組合せをなして存在し得るもので、彼は237腫瘍中に368細胞型をみ、腫瘍1個につき平均 1.5 細胞型が存在したとのべている。

この中で Seminom がもつとも多く、Merren は辜丸腫瘍67例中 Seminom 27例 (40%)、次いで腺癌20例 (30%) と云い、Willis は Seminom 42%、畸形腫30%、Seminom と畸形腫の混合型 10%、胎生癌10

%の数字をあげている。

われわれの症例では第1例は Seminom の定型的なものであり、あと2例は胎生癌で、第3例では一部絨毛上皮腫の組織を有していた。

辜丸腫瘍の好発年齢は性機能の旺盛な20~40才とされ特に Seminom はその傾向が強いといわれる。しかし本邦文献に現われた統計は外国の統計と異なり、年少者及び高令者にかかりの数の発生をみており、ことに胎生癌は10才以下に発生するものの方が多いようである。

患側は一般に右側が僅かに多いとされる。Rusche, 131例中、右81(62%)、左50(38%)。Schwarz and Mallis: 100例中、右56、左44、等の報告がある。われわれの症例では3例とも右側であつた。

従来辜丸腫瘍の誘因として屢々外傷と停留辜丸があげられており、第3例でも唐手による辜丸打撲を訴えているが、これは誘因になつたというより、偶々そのような機会に気付く場合が多いのではないかと考えられる。

停留辜丸についても、その意義をきわめて重視するものと、まったく意義をみとめぬものがあるが、Willis はこれらの諸家とは別に停留辜丸は必ずしも腫瘍形成の直接原因ではなくて、むしろ性腺あるいは内分泌一般の異常の一つの現われであつて、それが辜丸腫瘍の素因になるだろうとのべた。

辜丸腫瘍は一般に全身症状を欠き、偶然の機会に局所の無痛性腫瘍に気付くものが多い。診断に際しては結核性、梅毒性辜丸炎、あるいは真性陰囊水腫、陰囊血腫との鑑別を要する。われわれの第1,3例においても既往歴、局所々見などから結核を疑つていたが、組織所見を俟つてはじめて腫瘍の診断が確定した。

治療は単純な除癌術のほか精索周囲リンパ節の郭清を併せ行うべきである。Lewis 等は後腹膜リンパ節の郭清も行う根治手術を推奨しているが、この方法は理論的には正しいが手術の危険なこと、あるいは辜丸腫瘍は血行性転移を来すことも多く、したがつてリンパ節を完全に除去しても意味のないことながら、ナイトロミンその他の制癌剤、X-線治療などを強く推奨するものもある。

予後は一般に不良で腫瘍の全身転移によつて死亡するものが多いとされるが、われわれの第1,2例は術後それぞれ11ヵ月目、3ヵ月目の今日、いづれも再発の徴なく健在である。第3例は現在他の病院で制癌剤・X-線治療などをうけている。

結 語

われわれは最近1ヵ年に31才, 9ヵ月, 25才の睾丸腫瘍患者に睾丸剔出術を行い, 組織検査の結果, 第1例はSeminom, 他の2例は胎生癌(第3例の一部は絨毛上皮腫)であつたので考察を加えて報告した。

(稿を終るにのぞみ御校閲を賜つた恩師青柳教授に深謝の意を表する)

参 考 文 献

- 1) 青木行俊他: 睾丸畸形腫の1例. 日外誌, 57, 昭31.
- 2) 朝倉真: 巨大な腹腔睾丸Seminomの1例. 東北医誌, 56, 昭33.
- 3) 畠山陽一他: 興味ある睾丸腫瘍の1例. 日外誌 56, 昭30.
- 4) Herman: The Practice of Urology. Saunders, Philad., 1939.

- 5) 平田清二, 池田稔: 幼児に発生した睾丸腫瘍の1例. 外科, 19, 昭32.
- 6) 鴨井清一他: 幼児睾丸腺癌の1例. 48, 昭28.
- 7) 木村健也他: 左側頸部リンパ腺転移を主訴として来院した悪性睾丸腫瘍の1例. 東北医誌, 53, 昭31.
- 8) 工藤三郎他: 乳幼児の睾丸に発生した胎生癌3例. 外科, 19, 昭32.
- 9) Lowsley & Kirwin: Clinical Urology. The Williams & Wilkins Co, Ltd. Baltimore, 1940.
- 10) 中島重一他: 睾丸腫瘍の1例. 臨床外科, 11, 昭31.
- 11) 太田敏明: 小児悪性睾丸腫瘍の2例. 米子医誌, 6, 昭31.
- 12) Willis: Pathology of Tumors. The Mosby Co. Ltd. St. Louis, 1953.
- 13) 山田克巳: 睾丸畸形腫の経験. 交通医学, 9, 昭30.

ペニシリン注射後に発生した接種結核の1例

京都大学医学部外科学教室第2講座 (指導: 青柳安誠教授)

土 倉 一 郎

(原稿受付: 昭和34年2月28日)

A CASE OF INOCULATION TUBERCULOSIS FOLLOWING PENICILLIN-INJECTION

by

ICHIRO DOGURA

From the 2nd Surgical Department, Kyoto University Medical School
(Director: Prof. Dr. YASUMASA AOYAGI)

A boy, 2 years and 9 months old, suffering from acute tonsillitis received a penicillin injection in the left thigh. A painful induration on the injected region and painless swelling of left inguinal lymph nodes was discovered one week after the injection. As both induration and swelling had developed gradually into abscesses, those were incised. He was admitted to our clinic suffering from incurable incised wound on the left inguinal region. After 5 successive operative procedures this wound cured completely. Histological findings of the extirpated lymph nodes revealed tuberculosis. It couldn't clarified how tubercle bacillus had invaded in this case. However, there are two possibilities, either the tubercle bacillus entered the skin surface of the injected region, or that injector had been contaminated with this bacillus. In this case, the author believes that the latter is right.