新生児胃穿孔の1手術例

京都大学医学部外科学教室第2講座（指導：青柳安誠教授）
宅　間　　晧

（原稿受付：昭和34年2月4日）

ONE OPERATED CASE OF PERFORATION OF STOMACH IN INFANT

by

Ko Takuma

From the 2nd Surgical Division, Kyoto University Medical School
(Director: Prof. Dr. Yasumasa Aoyagi)

The perforation of the stomach in an infant is rather rare. However, we have experienced a case of it. What we fail to recognize however is the fact that the perforation of the baby's stomach was caused by a nasal tube.

Case: A male infant, full term, 3.5kg in weight, delivery was spontaneous and without event, but following birth the child refused to be nursed. Due to this fact the child was fed through a nasal tube two days after birth.

After the insertion of the nasal tube, 8 days after birth, the abdomen began to enlarge and vomiting continued. The abdominal distension and vomiting gradually increased.

An operation was performed under intratracheal intubation 14 days after birth. Two oval shaped perforated holes were found on the anterior wall of the stomach near the greater curvature and cardia.

A closure of the perforation was carried out, but the baby died 26 hours after the operation.

Afterwards an autopsy was performed and an ulcer was discovered on the posterior wall of the pyloric region.

In this case the infant had a stomach ulcer, and it would seem that by inserting the nasal tube a perforation was caused at the weak spot of the stomach.

まえがき

新生児胃穿孔については，1882年 Ritter の報告以来，欧米に於ては少なくとも現在までに約40例報告されている．わが国に於ては1939年矢内原の1例を嚆矢とし，1941年古市の1例，1954年庄司の双生児例，1956年玉井の1例及び林の1例計6例があるのみである．而も外科手術を施行した例は46例中17例であり，他は死後剖検によつて発見されている．1950年Légerが外科手術による生存第1例を報告して以来，わずかに7例が生存しているにすぎない．われわれは生後14日目の新生児胃穿孔の1手術例を経験したので，若干の考察を加えてここに報告する．

症　　例

患者：♂，昭和33年2月20日来院，生後14日目．

昭和33年2月6日満期自然分娩，生下時体重3.5kg，患者の両親は生来健康で，性病，結核に罹患せず，近親中にも畸型，精神病その他遺伝性疾患を認めず．母は第1子，第2子いずれも男児は早産で生後6日目，2日目にそれぞれ Maelena neonatorum にて死亡しており，第3子の女児のみ健康で，この症例が第4子である．今回の妊娠中は経過順調で特に異常を認めなかつた．

患者は生後間もなくから哺乳力が弱く，母乳を飲まないので鼻腔ゾンデによつてミルクを投与したが毎回嘔吐した．吐物は粘稠な黄褐色の液であつた．生後8日目から次第に腹部膨満を来し，吐乳は高度となり，生後11日目から全くミルクを飲まなくなり，吐乳，腹部膨満共に高度となり，吐物が糞便様となつた．排便は生後8日目までは毎日1回あつたが，以後は浣腸によつて黄緑色粘液便が出たと云う．生後12日目に本院小児科に入院し，高圧浣腸，ガス抜きを頻回に行ない，吐物の吸引をしつつ強心剤，輸液，ビタミン類の注射を行なつたが，腹部膨満，嘔吐が極めて高度となつてきたので生後14日目に当外科に転科してきた．

入院時所見：栄養状態衰え，黄疸を認め，口唇乾燥するもチアノーゼはない．呼吸は軽度に促進し，血圧測定不能，心搏動120，微弱で四肢厥冷し，体温は何回測定しても35.6℃より上らず，一般状態は極めて重篤であつた．肺は殊に右側で湿性ラ音を聴取し肺炎の状態であつた．

腹部は高度に膨満し，腹壁の静脈怒張著明，打診上明らかに鼓音を呈するが，筋性防禦，蠕動不穏は見られず，蛙腹を呈している（第1図）．腹水は証明せられず，腸内雑音は聞えず，腫瘤を触知せず，直腸内指診では直腸膨大部は拡張しており，挿入指には血液が附着しているが粘液，膿は附着しておらず，狭窄も証明しない．ネラトンカテーテルによつて肛門より15cm上方までの範囲内は挿入可能であつた．肝肺濁音界は消失していた．

以上のように麻痺性イレウスの状態であり，先天性の腸管閉鎖或いは腸重積症の結果による穿孔と考えて直ちに緊急手術を行なつた．

手術時所見：アトロピン0.1mg注，生理的食塩水点滴静注を行ないながら笑気160l，サイクロプロペーン600ccによる気管内麻酔によつて手術を開始した（第

図　1



図　2

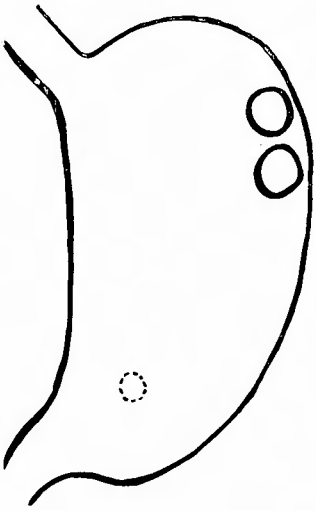

図　3

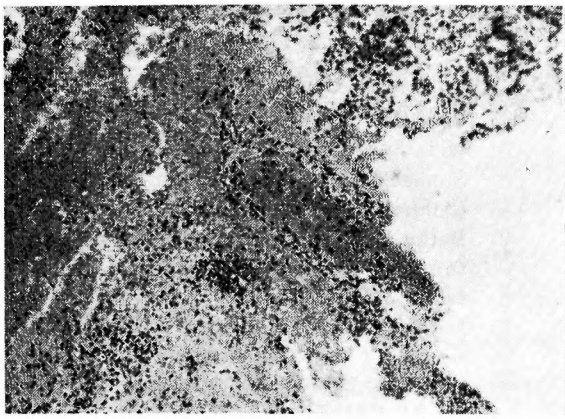

図　4

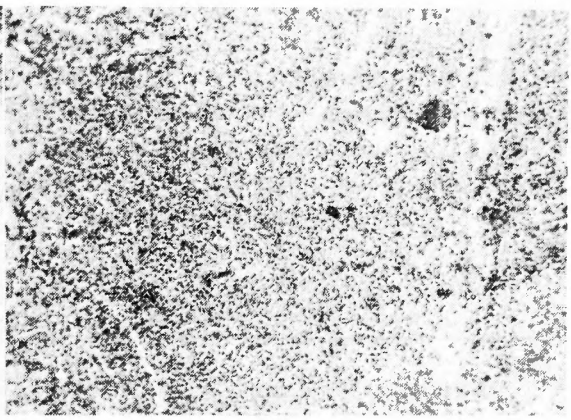

図　5

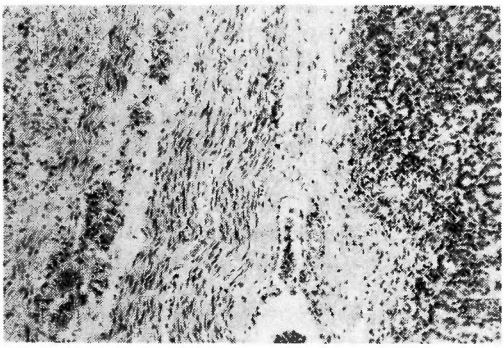

図　6

2図),臍上3cmより恥骨上縁に到る正中切開により開腹すると，腹腔内に多量のガスが充満し，開腹と共に腹部は陥凹した．腹水は認められなかつた．腸管は膨満なく，壊死を認めず，腸重積症，先天性腸管閉鎖等もなく全く異常が認められず，穿孔部位は不明であつた．更に虫垂，胆嚢，肝，脾，膵にも異常を認めず，次で胃を検すると，噴門に近く大彎前壁に一致して2ヵ所穿孔口が並んでいるのを発見した(第3図)．周囲の組織はもろく，穿孔口は直径5mmで全く同じ大きさであり，円形であつた．幽門の通過は良好であり，胃筋層の肥大，十二指腸閉鎖はいずれも認められなかつた．腸管全長，肝，脾，胃の表面は厚い黄色苔で以ておおわれていた．糞便臭はなかつた．よつて穿孔の原因が胃にあることが判明したので穿孔口の部を3層に縫合閉鎖し，黄色苔をなるべく除去したのち，腹腔内をフラシン溶液で洗滌したのち，両側の下腹部にゴムドレーン1本宛挿入し，ストレプトマイシン，ペニシリンを注入し，腹壁創を1層に縫合閉鎖して手術を終つた．

術後心搏動120,体温35.6℃で保温，酸素吸入，持続点滴によつて輸液，輸血，ビタミン類を補給し，ワゴスチグミン毎3時間注，強心剤，ストレプトマイシン，ペニシリン注を行なつた．術後3時間目頃から元気に泣くようになつたが，依然として体温は35.6℃以上に上昇せず，術後26時間目頃から呼吸不整となり，時々呼吸停止を来したため人為呼吸を行なつたが遂に死亡した．

死後剖検によつて胃の後壁幽門近くにも潰瘍及び糜爛を認めた．その組織標本は第4図の如くであり，筋層に達する出血があり，周囲の血管は拡大しているがThrombusは認められない．更に右肺は第5図の如く高度の出血性気管支性肺炎の像を呈しており，これが直接死因と考えられる．なお胃の筋層には萎縮乃至欠損は認められない(第6図)．

考　　按

新生児胃穿孔は極めて稀な疾患であり，文献による生存例は現在までにLéger, Kellogg, Ross, Braunstein, Northway, Gayle, 玉井の7報告例のみであり，その死亡率は85%の高率である．

出生時異常を認めなかつた新生児が生後間もなく嘔吐，哺乳困難，メレナ，腹部膨満を来し，嗜眠性に傾く時は本症に疑をおき，早期手術を行なうべきであるとされている．殊にメレナ症状はSchukowskiによれば，その45%に胃潰瘍を証明すると云われている．穿孔部は胃のいずれの部位にも発現するが，噴門部近くで大彎前壁部に認めることが多い．穿孔の数はRitter, Butka, Penderglass, 庄司，及びわれわれの本例以外の例ではすべて唯1個である．男女別では男26例，女11例，不明9例で男児に多く報告されてい

る．胃穿孔の原因について諸家の報告を見ると消化性胃潰瘍によるものが多く，次で先天性の胃筋層欠損によることが多い．その他気管カテーテルを誤つて食道に挿入していたために，胃噴門部附近に穿孔を来した1例もある．Guthrie (1942) によれば循環障害が局所性貧血を来し，ために潰瘍の原因となり，トロンボーゼ，エンボリーも穿孔原因となると記載している(第1表)．

第1表　新生児胃穿孔の原因

消化性潰瘍	18
先天性胃筋層欠損	11
胃壁出血	5
胃腸管の閉鎖	4
胃壁炎症性浸潤	2
気管カテーテルによる穿孔	1
その他及び不明	5
	計 46例

われわれの症例は生後14日目の男児で噴門部近くの大彎前壁部に直径5mmの穿孔が2ヵ所存在しており而も麻痺性イレウスを来した非常に晩期の症例であり胃の粘膜に多発性の潰瘍或いは糜爛の認められたものが経鼻腔ゾンデによる栄養中に胃穿孔を来したものと考えられる．恐らくは幽門に近い後壁の潰瘍のための痙攣によつて幽門通過が障害され，経鼻腔ゾンデによる栄養方法を行なう必要にせまられ，頻回に施行している間に，不幸抵抗の弱い部分に穿孔を来したものと推定される．近く並んで2個の穿孔部のあるところは，ゾンデによる穿孔と考えざるをえないのである．

む　す　び

生後8日目に発症し，14日目に手術した稀有なる新生児胃穿孔例が術後26時間目に死亡した症例を報告し併せて新生児胃穿孔について文献的考察を加えた．

参　考　文　献

1) Bird C. E., Limper, M. A. and Mayer, J. M.: Surgery in Peptic Ulceration of Stomach and Duodenum in Infants and Children. Ann. Surg., **114**, 526, 1941.
2) Butka, H. E.: Ruptured Gastric Ulcer in Infancy, Report of Case. J. A. M. A., **89**, 198, 1927.
3) Downes, W. A.: Perforated Duodenal Ulcer in a Child. Ann. Surg., **77**, 756, 1923.
4) 古市正典：新産児胃穿孔の1例．産科婦人科紀要，**24**, 178, 昭16.
5) 林義雄，木村秀枝，柴拓：新生児胃穿孔の1手術例．小児科臨床，**9**, 544, 昭31.
6) Shore, B. R.: Acute Ulcerations of the Stomach in Children. Ann. Surg., **92**, 234, 1930.
7) Somerford, A. E.: Perforation of a Duodenal Ulcer in a Child of 14 Days. Lancet, **1**, 1015, 1930.
8) Stern, M. A., Perkins, E. L. and Nessa, N. J.: Perforated Gastric Ulcer in a Two-Day-Old Infant. Journal Lancet, **49**, 492, 1929.
9) 玉井研吉：新産児特発性胃破裂の治験例．産科と婦人科，**22**, 639, 昭30.
10) Thelander, H. E.: Perforation of the Gastro-Intestinal Tract of the Newborn Infant. Am. Jour. Dis. Child., **58**, 371, 1939.
11) 矢内原啓太郎：新産児胃破裂1例に就て．同仁会医誌，**13**, 209, 昭14.