21) 高安久雄：Sulfonamide 療法と腎合併症．化学療法とホルモン療法，**1**, 7, 1948.
22) 土屋文雄：腎乳頭血管腫．手術，**11**, 104. 1957.
23) 土屋文雄：特発性腎出血．医学書院発行，274頁，1954.
24) 小川正見：所謂特発性腎出血．特に本症と自律神経との関係．慶応医学，**34**, 780. 昭32.

虫垂手術後に於ける尿路結石の自然排出

京都大学医学部外科第1講座（指導 荒木千里教授）
栗田昌治・堀照太良

（原稿受付 昭和34年5月20日）

SPONTANEOUS ELIMINATION OF A URINARY STONE AFTER APPENDECTOMY. REPORT OF TWO CASES.

by

SHOJI KURITA, and SHOTARO HORI

From the 1st Surgical Division, Kyoto University medical school
(Director: Prof. Dr. CHISATO ARAKI)

Case 1: A 21 year old man. He was admitted to our clinic complaining of ileocecal dull pain. Appendectomy under lumbar anesthesia was performed immediately but colicky abdominal pain appeared after operation. The X-ray photograph revealed an ureterolith on the right side. 3 weeks after the operation a stone was eliminated spontaneously in the urine. Case 2: A 19 year old man. He was operated on in our clinic under the diagnosis of acute appendicitis. On the sixth postoperative day, he complained of lumbar pain which was relieved by anesthetic and he left the hospital. On the following day, he found a stone in his urine.

In the first case, it might be considered that ureter became more vagotonic and spasmodic by lumbar anesthesia, thus forcing a way slowly through ureter.

In the second case, it seemed that the excretion of the ureterolith was facilitated by some unknown factor accompanying appendectomy.

緒言

われわれは最近，尿路結石を虫垂炎と誤まつて手術した2例に於て，1例では手術により結石嵌頓を一時増強せしめて後自然排出を来し，他の1例でも術後結石の自然排出を来したのを経験し，尿路結石の経過に対して尿路以外の手術が少なからず影響することを知つたのでここに報告する．

臨床例

症例1 21才の男子

主訴：廻盲部鈍痛

既往歴：昨年3月黄疸に罹患した以外，特記すべきものなし．また，過去疝痛様発作を来したことなし．

家族歴：特記すべきものなし．

現病歴：2日前，午前7時30分頃より約10分間ほど廻盲部疼痛を来したがまもなく軽快消失した．本日午

後6時頃よりふたたび廻盲部に持続性疼痛を来し，同時に悪心を伴い嘔吐すること3回，嘔吐物は食物残渣のみであり，現在胃部にも鈍痛を訴う．本日医師よりペニシリン注射をうけた以外は薬剤を服用したことはない．

局所所見：廻盲部を中心とし右下腹部一帯に筋性防禦を認め，ブルンベルグ氏徴候陽性，マックバーネイ氏点圧痛陽性である．

血液所見及び尿所見：白血球数は11,400, 86％の中性嗜好白血球増多を認め，尿は黄色濁，ウロビリノーゲン陽性，沈渣では赤血球を検鏡的に多数証明し，大腸菌また陽性である．

手術所見：腹水は全く認められず，虫垂は癒着なく一般に充血を認め，先端部膨大し，糞石3個を外から触知する．すなわち肉眼的にカタル性虫垂炎の像を呈す．但し組織学的に確実な炎症所見なし．

しかるに，腰椎麻酔のきく前に初発の疼痛とは異なる腹痛を訴え，これはまもなく軽快したが術後3日目にもふたたび同様の疝痛性放散性疼痛を来すに到つた．尿所見は術後2日間は全く透明，検鏡的にも赤血球を認めなかつたが，5日目ふたたび尿に赤血球を多数認めこれが継続したので，レントゲン単純撮影をおこなつたところ，第4腰椎の高さで右輸尿管に0.6×1.5 cmの結石の陰影像を認めた．

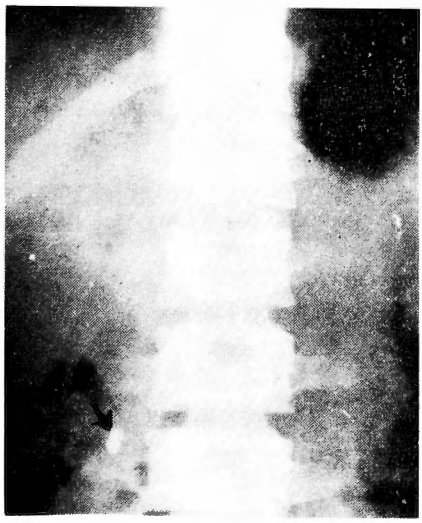

図　症例1のレントゲン像　矢印は右輸尿管結石

しかし8日目には疼痛全く消失し，尿に赤血球を認めたるまま退院したが2週間後に結石1個を排出したと患者より報告があつた．

症例2　19才の男子

主訴：廻盲部疼痛

既往歴：特記すべきものなし．

家族歴：父が腎石を患つたことあり．

現病歴：数時間前，突然右腰部から廻盲部にかけて持続性鈍痛を訴え，次第にその程度を増強し，廻盲部に限局して来た．悪心あるも嘔吐なく発熱感もない．排尿正常，便通2日に1行．

局所所見：廻盲部を中心として筋性防禦を触知し，マックバーネイ氏点の圧痛陽性，ブルンベルグ氏徴候ランツ氏点圧痛はいづれも陰性である．

血液所見及び尿所見：白血球数は27,000, 87％の中性嗜好白血球増多があり，また尿は僅かに濁濁し，蛋白陽性，沈渣は赤血球，白血球を検鏡的に認めるが大腸菌は陰性である．

以上より急性虫垂炎と診断し，ただちに虫垂切除術をおこなつた．

手術所見：虫垂はどことも癒着なく充血を認めるが確実に虫垂炎の所見ではない．

術後経過は翌日は微熱あるも腹部自発痛は消失，腸蠕動音を聴取し，順調なるも4日目に到るもいまだ尿に検鏡的に赤血球を認めた．

しかるに6日目から7日目早朝にかけ多量の排便後右腰部に激痛あり，しかし疝痛様ならず．metubine 2ccの注射により疼痛は軽快し8日目には疼痛全く消失，尿に赤血球を認めたまま退院したが翌日血塊2, 3個と共に4×3×2cm³大の多分蓚酸石と思われる結石1個を尿中に認めたと患者の父なる医師より報告をうけたのである．

考　　察

従来，虫垂炎と泌尿器系疾患とくに腎輸尿管結石との関係に関しては慶応大学の北川，川島は(1)虫垂炎と誤まられた泌尿器系疾患．(2)虫垂炎と合併した泌尿器系疾患またはこれと関連する泌尿器系症状．(3)泌尿器系疾患と誤まられた虫垂炎の3つに分類している．(1)(3)に関しては腎結石，輸尿管結石が最も多く，(2)に関しては血尿，膿尿をあげている．

われわれの2症例の入院時認められた検鏡的血尿は後になつて考えると，尿路結石によるものであつたことは明らかである．しかし虫垂炎による場合もあり得る．Jorney, Woodson, Ascoli, Sciaky Chrzelitzer は虫垂炎に於ける血尿は病変虫垂が輸尿管壁に癒着，近接してこれに直接影響を及ぼすと述べ，Kummel,

Holn は虫垂炎より転移性，乃至中毒性に誘発された糸毬体腎炎によるものと説明し，また Giuliani は大腸菌性腎盂炎によるものと述べている．しかしこれらはいづれも尿路結石の存在しない血尿の場合についていつているのである．われわれの例で術後見られた血尿も尿路結石によること勿論である．

症例1では腰椎麻酔のきく前，および術後訴えた右下腹部疼痛は明らかに入院時の疼痛と性質を異にするもので，術前入院時疼痛が持続性非放散性なるに対し，これは疝痛性放散性であつた．この後発の疝痛様疼痛が手術を契機として出現していること，およびレントゲン単純撮影により尿路結石の存在が確められ，さらに後日この結石の自然排出を見たことから，腎，または輸尿管結石がまず炎症合併によつて虫垂炎様症状を来し，ついで虫垂手術により結石嵌頓を増強したと考えるのが妥当なようである．手術といつても，手術的侵襲自体か，あるいは腰椎麻酔による自律神経の平衡破壊か区別して考える必要があるが，腰椎麻酔と疼痛との時間的関係より見て，結石嵌頓の口火を切つたのは後者によるものと考えたい．輸尿管に対する自律神経系の作用はいまだ充分詳かではないが Müller によると交感神経はその筋緊張を緩め，安静となし，副交感神経は輸尿管滑平筋を収縮せしめるのであろうといわれている．腰椎麻酔は交感神経を麻痺せしめるから所謂 vagotonia の状態となり，これが輸尿管を収縮せしめ，痙攣性となし，これが結石の嵌頓を誘発し，さらに結石自然排出の端緒をなしたと考えられるのである．

症例2に関しては術前，術後の疼痛の差異は明かでなく，術後は一旦疼痛軽快消失せるも6日目から7日目にかけて再発せるため，これを腰椎麻酔によるものと断言出来ないが，第1回発作後僅々9日目にして尿道口より結石排出せる事実よりみて，虫垂手術に伴うなんらかの不明因子が尿路結石排出を促進したもののように考えられる．

結　　語

われわれは虫垂炎と思いこんで虫垂切除を行なつて後，疼痛，血尿が継続し，レントゲン単純撮影，および尿道口よりの結石排出により，それまで殆んど無症状に経過せる腎，輸尿管結石を発見した2例に遭遇した．1例では手術後一時結石嵌頓を増強せしめて後その自然排出を招来したが，それは腰椎麻酔により誘発されたものと考えられた．

他の例でも術後結石の自然排出を見たが，これは腰椎麻酔のためと考えるよりは手術に伴うなんらかの不明因子のために自然排出を促進されたと考えるべきもののようであつた．

本稿の要旨は昭和27年11月，京都外科集談会の席上で口演した．

御指導と御校閲を賜つた荒木千里教授に深謝する．

文　　献

1) 稲田務：虫様突起炎と誤まられたる右側腎臓兼輸尿管結石症例．皮膚科紀要，**33**, 415, 昭13.
2) 井上五郎：輸尿管結石症と虫垂突起炎．診療と経験，**4**, 161, 昭15.
3) 北川正惇・川島甲子雄：泌尿器科医の視たる虫垂炎と泌尿器系疾患との関係．日本泌尿器科学会雑誌，**31**, 211, 昭16.
4) 古賀公吾：急性虫様突起炎と合併したる右輸尿管結石の1例．皮膚と泌尿，**10**, 285, 昭17.
5) 古森善五郎・古賀正直：血尿により腎臓結石症と誤診されたる虫様突起炎の1例．実地と医家の臨床，**15**, 27, 昭13.
6) 大森周三郎：虫垂炎手術後自然排出をみたる尿路結石．日本泌尿器科学会雑誌，**34**, 138, 昭18.