

腸間膜動脈栓塞による盲腸壊死の1例について

京都大学医学部外科学教室第2講座 (指導: 青柳安誠教授)

佃 光雄・鈴木 博・長 靖磨・浦田 固志

〔原稿受付 昭和34年8月4日〕

A CAECAL NECROSIS DUE TO MESENTERIC ARTERY EMBOLUS REPORT OF A CASE

by

MITUO TUKUDA, HIROSI SUZUKI, YASUMARO CHO and KOSI URATA

From the 2nd Surgical Division, Kyoto University Medical School
(Director: Prof. Dr. YASUMASA AOYAGI)

Mesenteric vascular occlusion was first described by TIEDEMAN in 1843. ELLIOT reported a case of mesenteric infarction who was successfully treated by surgery in 1895. In our country we have been able to collect only 46 cases since FUJII first reported a case in 1914.

1) Case report: 65-year-old male associated with arteriosclerosis and auricular fibrillation underwent right hemicolectomy for his caecal necrosis due to mesenteric artery embolus.

2) Some experimentation in this line was carried out in the adult mongrel dogs. Gelatin solution was injected into the mesenteric artery, and possibility of the occurrence of caecal necrosis was demonstrated.

3) a: Since mesenteric arterial occlusion is likely to occur in persons with arteriosclerotic or rheumatic cardiovascular diseases, and recently it is gradually increasing in our country, we always have to bear in mind about this disease for especially the elder patients with unexplainable abdominal pain.

It must also be remembered that mesenteric vascular occlusion happens to occur fairly frequently associated with the recent laparotomy.

b: There are no pathognomonic signs in mesenteric vascular occlusion, but abdominal pain, leucocytosis with neutrophilia and melena or guaiac-positive stools are of diagnostic value.

c: Though 65% of the small intestine can be resected safely and the remaining intestine carries the increased load efficiently, embolectomy, if possible, may be more preferable. Postoperative use of antibiotics and anticoagulants are recommended.

腸間膜血管閉塞症は1843年に Tiedeman により初めて記載され、1847年に Virchow によりその病理解剖が詳述され、1895年 Elliot により初めて手術成功

例を報告されて以来多くの症例が報告されているが、本邦では大正3年藤井³⁾の報告以来、46例の記載を見るに過ぎない。われわれは最近、本症によると思われ

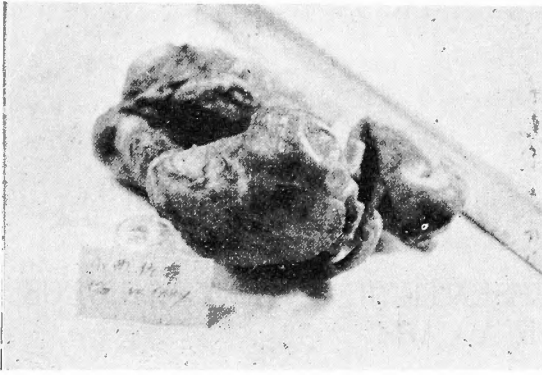


写真1：盲腸の外側後部に扇状の境界鮮明な黒色変化を認める。

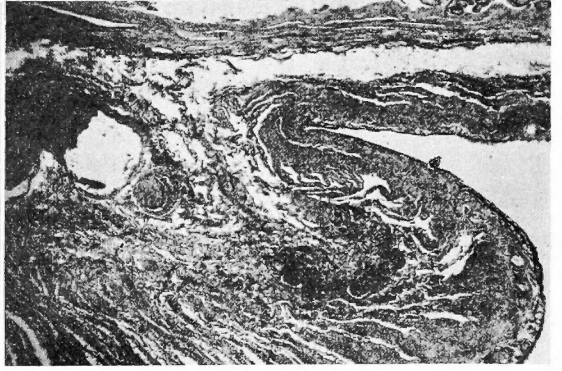


写真2：粘膜上皮の壊死と粘膜下組織のうっ血、および好中球を主とする炎症細胞の浸潤を認める

る盲腸壊死の1例を経験し、更に犬を用いて動物実験を行い、その可能性を実証した。

1. 症 例

65才の男子。

主訴：廻盲部鈍痛及び嘔吐

既往歴：3年前或る医師により心疾患を指摘された。

現病歴：約24時間前から誘因と思われるものなくして上腹部に鈍痛と悪心嘔吐を来すようになった。この症候は別に増悪することも軽快することもなく続いたが、約8時間前になると上腹部鈍痛は軽快したが、廻盲部の鈍痛を来し、胆汁様の液を嘔吐するようになった。開業医により急性虫垂炎の診断の下に手術をすすめられたが、不整脈があるため本院に入院した。

入院時所見：脈搏は72で不整脈を認め、血圧は最高150、最低76mmHg。体温正常。顔貌はやゝ苦悶状を呈し、皮膚及び粘膜に貧血黄疸を認めない。また心音に収縮期雑音と Apenning snap とと思われる第2心音の分裂を聴取するほかには、肺、四肢に異常を認めない。

腹部は視診で、膨満、陥凹、異常着色、静脈怒張、蠕動不穏、腫瘤等を認めない。

触診すると、廻盲部に軽度の筋肉防衛を認め、Rapp氏四角には圧痛が強く、この部に Blumberg 氏症候を証明し、深部に盲腸と思われる抵抗を触れた。腸雑音は正常に聴取出来、ダグラス窩には膨隆、圧痛等は認めない。

検査成績：尿はズルホサルチル酸法で±、沈渣に白血球と大腸菌を証明するほか異常を認めず。

血液所見は赤血球数 389×10^4 、血色素係数90%、白

血球数は18000と増加し、好中球増加73%を認めた。

心電図所見では絶対性不整脈及び Auricular fibrillation を、眼底所見で動脈硬化症を認めた。以上の臨床所見と検査成績から、急性虫垂炎と診断し、心疾患に対しては Digitamin 投与のみにて、腰椎麻酔の下に緊急手術を施行した。

手術所見：直腹筋外縁切開で開腹すると、糞臭があり、やゝ膿性の腹水がガーゼに附着する程度に存在していた。盲腸はその外側が境界鮮明、扇状に黒褐色を呈し、血管も黒く動脈搏動も触れず。虫垂は軽度の充血を示すのみで盲腸の変化に附随した2次的炎症によるものと思われた。皮膚切開を上方に延長して他の腹部臓器を調べると、ほかにはこのような変色部は認めなかつたが、胃幽門部にクルミ大の抵抗を認め、Nische 様の陥凹があり、硬度及び周囲のリンパ節の状態から胃潰瘍と診断したが、麻酔及び全身状態を考慮して胃切除術は行わずに、廻腸末端を含めて、横行結腸の中央部まで切除し、反蠕動的に廻腸横行結腸吻合術を施行した。

術後経過は良好で、胃潰瘍に対しては処置をせず、術後23日目に本症に対しては全治と認め退院した。

剔出標本所見(写真1)：盲腸の主として外側後部に扇状の境界鮮明な黒色変化を認めた。腸間膜は浮腫性に腫脹し、後盲腸動脈に血栓を認めた。

病理組織学的所見(写真2)：肉眼的所見の正常部と壊死部の境界部において、粘膜上皮の壊死を認め、粘膜下組織にはうっ血と好中球を主とする炎症細胞の浸潤を認めたが、出血像は認められなかつた。

小 括

この患者には、心電図および眼底所見で明らかのように、動脈硬化症が存在し、更に auricular fibrilla-

tion があつて血栓を作り易い条件にあり、それが上腸間膜動脈から廻盲動脈を経て、終末動脈である後盲腸動脈に栓塞を起し、支配盲腸壁に貧血性壊死を生じたものと考えられる。

2. 動物実験

試獣としては10kg前後の成熟犬を用いた。

実験1：ミンタル静脈麻酔の下に正中切開で開腹し盲腸動脈に5%ゼラチン、次硝酸蒼鉛液2ccを注入し末梢に入るのを確かめた後、注射針挿入口において動脈を結紮した。更にもう一ヵ所、廻腸末端より約20cm口側を支配する廻腸動脈の1分枝に同様にしてゼラチン液約5ccを注入した。この犬は術後約5時間で死亡した。開腹してみると、強い糞臭があり、膿性腹水を少量証明したが、盲腸部の壊死は認められず、廻腸部に広汎な壊死が認められた。すなわちゼラチン液を注入した動脈を中心として約20cmの範囲に最も強い変化が認められ、その他にもまばらに斑点状に壊死部の存在が認められた。

実験2：実験1においてはゼラチン液が弓状血管を通じて広範囲に注入されたと思われたので、それを防ぐために弓状血管には動脈鉗子をかけ、腸管には腸鉗子をかけて盲腸動脈に支配される部分にのみゼラチン液が注入されるようにした。実験1より濃い10%ゼラチン液を盲腸動脈に注入し、冷い生理的食塩水で10分間冷却してゼラチン液の凝固をうながし、動脈鉗子及び腸鉗子はずした。同様の操作を前回同様廻腸部にも行なつた(写真3)。

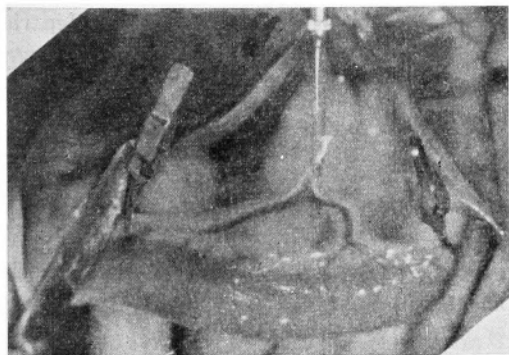


写真3：弓状血管には動脈鉗子、腸管には腸鉗子をかけて廻腸動脈よりゼラチン液を注入。

24時間後に開腹すると、糞臭をともなう膿性腹水を認め、腸管相互の癒着があつて、腹膜炎の像を呈していたが、盲腸壁は強い収縮が認められたのみで、変色

は認められなかつた。廻腸部では注入動脈を中心として約50cmにわたり強い壊死が認められた。その部を切除して廻盲部は曠置し、廻腸横行結腸吻合術を行ない、閉腹した。

この犬は第2回手術後30時間、すなわちゼラチン液注入後54時間で死亡したので剖検すると、盲腸壁は暗緑色に変色して壊死性変化を認めたが、膿性腹水甚少く、死因は腹膜炎によるものと思われた。

小括

実験第1例および第2例ともに広汎な廻腸部壊死を認め、第1例においては盲腸部壊死は認められず、第2例においても24時間後には認められず、54時間後に盲腸部に暗緑色の変化を認めたが、ともに境界不鮮明であつた。このことは注入されたゼラチン液が速かに凝固することなく、弓状血管、辺縁血管および腸壁内血管の豊富な吻合を通じて広範囲に拡がつたものと思われる。また廻腸が盲腸より壊死に陥りやすいことが認められたが、犬ではこれらの吻合が廻腸より盲腸により発達しているためであろうと推測される。

動物実験においては本症例のような境界鮮明な壊死を犬に再現することは出来なかつたが、このような栓塞により壊死の生ずる可能性は確め得たと考えられる。

3. 考 按

腸間膜血管閉塞症には動脈栓塞、動脈血栓、静脈栓塞、静脈血栓および動静脈血栓の場合がある。その頻度は報告者により異なり、Jenson⁸⁾によると動脈性閉塞と静脈性閉塞は2:1の割合で起るとされているが、Mersheimer¹²⁾は静脈血栓が動脈閉塞より多く、動脈血栓が動脈栓塞より多く、静脈栓塞は殆んど認めないと述べている。本邦例中記載の明らかな24例についてみても、静脈血栓17例、動脈血栓・動脈栓塞3例、静脈栓塞1例で静脈血栓がはるかに多い。

また、上腸間膜血管分布領域に起る場合がほとんどで下腸間膜血管分布領域にはきわめて少ない。McClenahan¹¹⁾によると動脈閉塞の96%は上腸間膜動脈に起り、下腸間膜動脈および腹腔動脈を含めて4%にすぎないといわれている。本邦例でも上部36例、下部3例である。このことは第1に上腸間膜動脈が大動脈より出る角度、その開口部が大きいことおよびその走行が大動脈にほとんど平行であること、第2に小腸および右側結腸が左側結腸ほど副血行が発達していないためであるとされている。

原因としては腸間膜静脈血栓においては先天的血液

凝固機転の変化による特発性のものと、種々の疾患による続発性のものがある。すなわち腹腔内腫瘍、肝硬変症、うつ血性脾腫大等による門脈血の機械的閉塞、急性虫垂炎、骨盤膿瘍等の腹部感染、真性多血症、白血病等の血液疾患等があるが、原因不明のことも多い。

動脈栓塞の原因としては動脈硬化性あるいはロイマチス性心血管疾患が認められ、特に fibrillation がある場合に起り易いといわれている。

動脈血栓の原因としては、全身性動脈硬化症、アテローム等があげられ、特に高血圧症性心疾患、腹腔動脈および腸間膜動脈の動脈瘤、閉塞性血栓性血管炎、結節性動脈周囲炎、レーノー氏病等をともなう場合に多い。

Jenson によると腸間膜血管閉塞症の原因として、本症の起る前30日以内に開腹術をうけていたものが19.5%におよび、Laufman, Seybold によるとこの関聯は30~40%にみられるといわれる。先天性溶血性黄疸に対する脾摘出術後に最も多いといわれるが、Jenson の例では50%は広汎な腹部癌手術後に起つたものである。開腹術の頻繁に行なわれる現在、このことは注意しなければならぬと思われる。

症状は閉塞の種類、生じた部位および範囲、その発達の速度により多種多様であり、特異的な症状は認められない。

腹痛は必発の症状であるが、腸間膜動脈の本幹の急速な完全閉塞により激痛発作を来しショック状態に陥るものから、小分枝に不完全な閉塞をくり返していわゆる“腹部アンギーナ”といわれるはなはだ軽いもので、その強さは種々である。

嘔吐もほとんどの例に認められ、腹部膨満感があり便通は下痢の場合と便秘の場合があるが、この際血便をとまなえば、この疾患を疑うにはなはだしく重要な症候である。

ショックは動脈性閉塞に多く認められる。腹部所見としては、腹壁の軽度膨隆があり、圧痛はほとんどの場合認められ、腸雑音は微弱または欠除する場合が多く、時には腸管を腫瘍として触知する場合もあるが、いずれも本症に特異ではない。腸壁が壊死に陥り炎症が腹膜に波及すれば腹膜炎症状を呈してくる。

白血球増加、好中球増加はほとんどの症例にみとめられ、20,000以上におよぶことが多く診断上重要であるといわれる。

診断は特有の症状がないため困難であり、胃穿孔、

急性脾臓炎、胆石症、急性虫垂炎、絞扼性腸閉塞症などとの鑑別診断は困難で、いわゆる“急性腹部症”として開腹される場合が多いが、心疾患ことに fibrillation をともなう場合、動脈硬化症、肝脾疾患、また既往として最近の開腹術などが認められれば本症が疑わしく、さらに血便または浣腸により潜血反応陽性の便を得られると診断的価値は大である。

治療としては病変部腸管の切除あるのみで非手術例はほとんど100%の死亡率である。腸管切除例死亡率はUrechioによれば1954年までの報告例では32.6%~84%で平均62%であるが、最近は外科手術の進歩にともない著しく低下している。

腸切除は充分に健康部から切除すべきであり、Mersheimerによれば小腸の65%までは安全に切除出来るが、それ以上でもCogswell (1948)は小腸を35cm残して、Meyer (1946)は小腸を45cm残して右側結腸も含めて、Chodoff (1950)は小腸20cmを残して小腸広汎切除を行つて生存例を得ている。

また、Shaw¹⁸⁾は広範囲腸間膜動脈栓塞性腸梗塞に対して発病後25時間後に上腸間膜動脈を切開して栓塞除去術を行い成功している。この際腸管の色調の変化よりも、上腸間膜動脈搏動の有無が大切であり、搏動を触知出来れば栓塞除去術を施行出来るとのべているが、広範囲におよぶ場合には腸切除よりも有意義であると思われる。

要するに早期診断、早期開腹術が必要であり Jenson は原因不明の腹痛を訴える高令患者に診断的開腹術をもつと多く施行すれば、腸間膜血管閉塞症による死亡率は減少するであろうと述べている。

術後、抗生物質、血液凝固防止剤として Heparin, Dicumarol を用いることは、血栓の再発予防に有効であり、また補液、輸血を大量に行ない、広範囲切除例では低脂肪、高糖質摂取とする術後栄養の問題も重要であろう。

結 語

1. 吾々は65才の男子で、絶対性不整脈、Auricular fibrillation および動脈硬化症を認める患者に、腸間膜動脈栓塞によると思われる盲腸壊死の1例を経験したので報告した。

2. 試験として犬を用いて動物実験を行ない、腸間膜動脈にゼラテン液を注入して栓塞による壊死の可能性を実証した。

3. 腸間膜血管閉塞症につき、本邦46例および外国

例につき文献的考察を行なった。

a) 本症の原因として主として心疾患および動脈硬化症があげられることは、近年吾国の平均寿命の延長とともに、高令者における原因不明の腹痛を診察した場合、一応本症を考慮しなければならないと考えられる。また外国文献によると、開腹術が本症の原因としてかなり大きな役割を果していることは注目しなければならない。

b) 特異的な症状は認められないが、腹痛、好中球増加をとまう白血球増加、血便または浣腸便の潜血反応陽性は診断的価値がある。

c) 治療としては早期腸切除を行なうべきであるが、栓塞除去術を行ない得る症例もあることを注目したい。

参 考 文 献

- 1) Berry, F. B. & J. A. Bougus: Agnogenic Venous Mesenteric Thrombosis. *Ann. Surg.*, **132**, 450-474, 1950.
- 2) Derr, J. W. & R. J. Noer: Experimental Mesenteric Vascular Occlusion. *Surg. Gynec. & Obst.*, **89**, 393-397, 1949.
- 3) 藤井貞治: 腸間膜血管の閉塞に因て起りし腸壊死に就て. *日外会誌*, **15**, 104~105, 大3.
- 4) Gallander, C. L.: *Surgical Anatomy*, 2nd Edition, Saunders, 1939.
- 5) 萩原義雄: *日本外科全書*, 21, 金原出版南江堂 昭29.
- 6) 本多三代彦他: 腸間膜血管閉塞症の1治験例竝に本邦35例に就ての考察. *長崎医学会雑誌*, **29**, 464~468, 昭29.
- 7) 市川茂夫: 小腸血行障害に関する実験的研究(生存率, 病理, 腸管運動に就て). *日外会誌*, **57**, 1571~1592, 昭31.
- 8) Jenson, C. B. & G. A. Smith: A Clinical Study of 51 Cases of Mesenteric Infarction. *Surg.*, **40**, 930-937, 1956.
- 9) 牧野美三他: 腸間膜血栓症. *診療*, **7**, 779~781, 昭29.
- 10) 門馬良吉他: 広範囲なる壊疽性結腸炎の1例. *日外会誌*, **58**, 1986, 昭33.
- 11) McClenahan, J. E. & B. Fisher: Mesenteric Thrombosis. *Surg.*, **23**, 778-785, 1948.
- 12) Mersheimer, W. L., J. M. Winfield & R. L. Fankhauser: Mesenteric Vascular Occlusion. *Arch. Surg.*, **66**, 752-768, 1953.
- 13) 中尾純一他: S字状結腸腸間膜血栓症の手術治験例. *日外会誌*, **58**, 1994~1995, 昭33.
- 14) 西村正也: 興味ある上腸間膜血管閉塞症の広汎小腸切除治験例. *日本臨床外科医会雑誌*, **17**, 18~69, 昭31.
- 15) Noer, R. J. & J. W. Derr: Revascularization Following Experimental Mesenteric Vascular Occlusion. *Arch. Surg.*, **58**, 576-589, 1949.
- 16) Orr, T. G., P. H. Jr. Lorham & P. G. Kaul: Mesenteric Vascular Occlusion: Report of Two Cases. *J. A. M. A.*, **155**, 648-650, 1954.
- 17) 島本忠明他: 腸梗塞症の1例. *日外会誌*, **57**, 8: 1463, 昭31.
- 18) Shaw, R. S. & R. H. Rutledge: Superior-Mesenteric Artery Embolectomy in the Treatment of Massive Mesenteric Infarction. *N. England J. M.*, **257**, 595-598, 1957.
- 19) 武田清: 上腸間膜動脈の退行性血栓形成. *日本外科宝函*, **11**, 257, 昭9.
- 20) Uricchio, J. F., D. G. Calenda & D. Freeman: Mesenteric Vascular Occlusion. *Ann. Surg.*, **139**, 206-215, 1954.
- 21) Warren, S. & T. P. Eberhard: Mesenteric Venous Thrombosis. *Surg. Gynec. & Obst.*, **61**, 102-121, 1935.
- 22) Whittaker, L. D. & J. deJ. Pemberton: Mesenteric vascular occlusion. *J. A. M. A.*, **111**, 21-24, 1938.