を示し，限局性変化は認められなかつた．

結　　語

腹痛を前兆とする興味ある癲癇の1症例を観察し得たので，文献的考察を加えて報告した．

文　　献

1) 鳥潟隆三：外科臨床講義，南江堂，京都，52，昭和29.
2) Hoefer, P. F. A. and Greeley, D. M.: Paroxysmal Abdominal Pain, A Form of Epilepsy in Children. J. A. M. A., **147**, 1, 1952.
3) Gibbs, F. A., and Gibbs, E. L.: Atlas of Electroencephalography. Addison-Wesley Press. Cambridge. **2**, 55, 1952.
4) Gowers, W. R.: Epilepsie. Franz Deuticke, Leiptig. 126, 1902.
5) Jung, R.: Über vegetative Reaktion und Hemmungswirkung von Sinnesreizen im kleinen-epileptischen Anfall. Nervenarzt., **12**, 169, 1939.
6) Leverson, W. T.: Report of Committee on Research. I. Electroencephalograpy. Epilepsia, **1**, 111, 1952.
7) Moore, M. T.: Symptomatic Abdominal Epilepsy. Am. J. Surg., **72**, 883, 1946.
8) Patrick, H. T., and Levy, D. M.: Early Conclusions in Epileptics and in Others. J. A. M. A., **82**, 375, 1908.
9) Watts, J. W.: Cortical Autonomic Epilepsy. J. Nerv. & Ment. Dis., **81**, 168, 1935.

所謂モンドール氏病の4例

京都大学医学部外科学教室第2講座　(指導：青柳安誠教授)

三瀬真一・副島　均
石丸久生・安沢良一

〔原稿受付　昭和34年8月4日〕

FOUR CASES OF SO-CALLED MONDOR'S DISEASE

by

Shinichi Mise, Hitoshi Soejima,
Hisao Ishimaru and Ryoichi Yasuzawa

From the 2nd Surgical Clinic, Kyoto University Hospital
(Director : Prof. Dr. Yasumasa Aoyagi)

In the present paper, we have reported four cases of Mondor's disease experienced recently in our clinic and have criticized the cases which were already reported in our country.

In short, this disease in the one which can be palpable as a wirelike cord in the subcutaneous tissue in the region of the chest especially of the mammary gland.

This is generally seen in female sex particulary in middle aged women without finding any cause. From the pathological point of view, we can often recognize a vessel-like structure with chronic inflammatory change in the histological specimens taken from the resected cord.

The prognosis of this disease is favourable, i. e., some are of the opinion that this is curable in untreated, and now we have confirmed that this is to be treated by surgical resection.

緒　　言

我々は最近，前胸部，側胸部及び乳房附近に牽引痛を有し索状物形成を来たす所謂 Mondor 氏病の4例を経験したので此処に報告する．

症　　例

症例　1.

患者：55才の男子会社員．

主訴：左側胸壁部の無痛性索状物．

現病歴：入院1週間前，特に誘因と思われる事なくたまたま電車の中で網棚の荷物を取ろうとして上肢を挙上した際，左側胸壁部の激烈な牽引痛を来たし同時に該部に針金牽状物があるのに気付いた．以来左側上肢挙上に際し，軽度の牽引痛があつたが，日常生活に大した不便を感ずる事はなかつた．

既往歴：23才の時右側乾性肋膜炎，43才の時右側肺滲潤．

家族歴：実母が脳卒中で死亡している．

入院時所見：体格中等，栄養状態良好．

局所々見：視診では，左上肢を挙上させると左胸壁部に於いて，左前腋窩線で第三肋骨の高さの所から劍状突起下3横指の所迄斜に長さ約20cm 巾5mm の索状物を認めた．（第1図）この索状物は皮膚と癒着して

図1　左側胸壁部の無痛性索状物

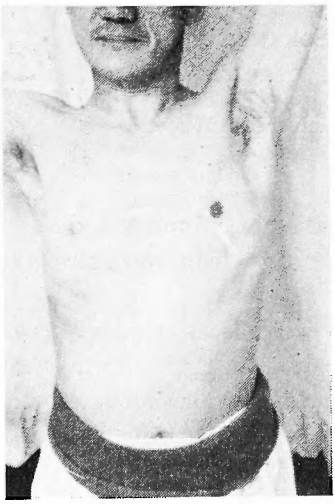

いるが，胸壁下部組織とは可動性を有し，下方では2枝に分岐して恰も針金棒の硬変であつた．

臨床検査所見：血液所見では赤血球414万ザーリー80%，白血球で正常，尿所見にも蛋白，糖を認めず，沈渣にも少数の白血球の外，異常を認めなかつた．胸部レントゲン写真にも異常陰影を認めず，血沈値も正常であつた．以上の所見よりモンドール氏病の診断のもとに手術を行なつた．

手術：0.05%スペルカイン約50ccを用い，局所麻酔のもとに，この索状物の上下端に皮膚切開を加え剝離摘除した．この索状物の外観は，一部リンパ管を思わせる部分もあつたが，大部分は一見恰も退化した静脈の如き白色の索状物であつた．（第2図）

図2　手術時，一見恰も退化した静脈を思わせる白色の索状物

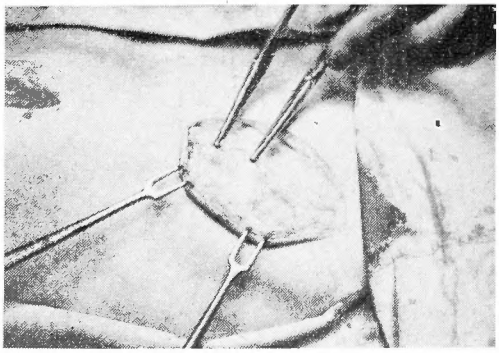

図3　摘除索状物組織標本 H・E染色（×100）リンパ管の肥厚した像及び結合織の増殖及び細血管周囲の形質細胞滲潤が認められる．

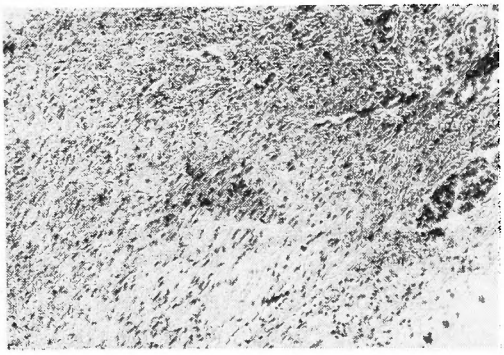

組織学的所見：リンパ管の肥厚した像及び結合織の増殖及び細血管周囲の形質細胞滲潤が認められた（第3図）

術後経過：経過良好で，術後1週間で術前の自覚症状全く消失し退院した．

症例　2.

外来患者，43才の既婚婦人

主訴：右胸壁の圧痛性索状物

経過概要：右側乳腺炎の既往歴があつた外．家族歴には特記すべきものはなく，右胸壁に圧痛性索状物のあるのに気付き，1ヵ月後我々の外来を訪れた．この索状物は右乳腺部に集中して2ヵ所認められ，何れも長さ約15cm，巾約2mmで，該部の皮膚には変色や癒着はなく，下部組織として可動性で，その1つは2枝に分枝しているのが肉眼で認められた．(第4図)試験切除は行わず湿布を施して帰宅せしめた．

図4　右胸壁部の圧痛性索状物

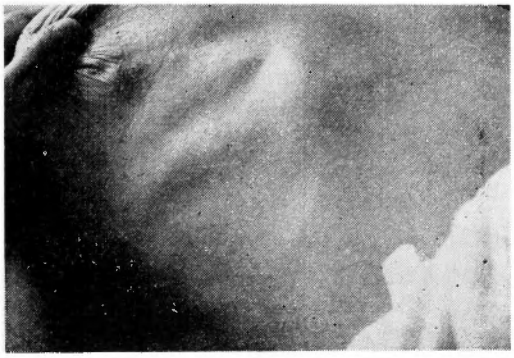

症例　3.

外来患者45才の既婚婦人

主訴：右乳房の無痛性索状物

経過概要：既往歴に肝炎及び肺滲潤があり，家族歴では父親が結腸癌の手術を受けていた．右乳房の無痛性索状物に気付いてから，1週間を経て我々の外来を訪れた．この索状物は長さ約5cm巾約3mmで，皮膚及び下部組織との癒着は認められなかつた．(第5図)直

図5　右乳房の無痛性索状物

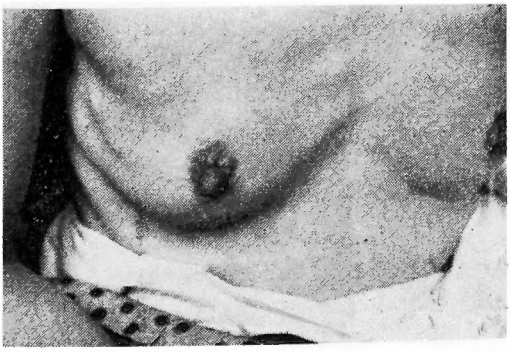

ちに外来手術で摘除し，組織学的検索を行なつた所，細血管壁の肥厚と血管周囲の結合織増殖性慢性炎症像が認められた．(第6図)

図6　摘除索状物組織標本H・E染色（×100）細血管壁の肥厚と血管周囲の結合織増殖性慢性炎症像が認められる．

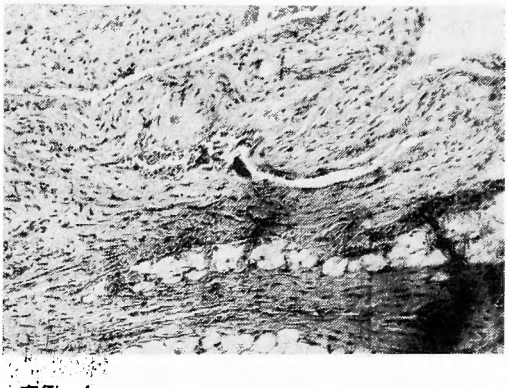

症例　4.

外来患者，56才既婚婦人

主訴：左乳房の有痛性硬結

経過概要：我々の外来を訪れる2ヵ月前特に誘因と思われる事なく，左の乳房に有痛性硬結を来たした．外来通院でペニシリンの注射を続け間もなく疼痛は軽快したが，右胸壁部に索状物を残した．(第7図)

図7　右胸壁部の無痛性索状物

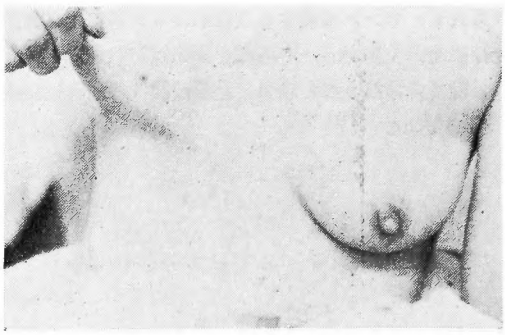

総括並びに考按

1939年，フランスの外科医 Mondor が胸腹壁殊に乳腺部に生ずる無痛性皮下索状物について報告して以来注目される様になり，現在迄160余例の報告があるが我国に於いてはこれに関する報告は比較的少なく，1956年赤井の報告以来，数名の報告者により総数20数例を数えるに過ぎず，最近漸く注目される様になつた．本症の年令，性別は我々の症例でもそうであつたが，一般に諸家の報告によると中年の女性に多い様である．本症の発生部位に関しては，胸部より上腹部に達して発生するものがその大部分を占めており，我々の症例も胸壁を主とし一部上腹部に生じたものであつ

た．本症の発生機転は未だ不明であるが，我々の症例も特に誘因が認められず，従来の報告によれば61%に誘因がなく8%は外傷後，31%は胸部手術後に発生している．発生部位と共に本症の特徴とすべき点はこの索状物の触診所見であつて，恰も皮下に針金がある様な触感があり，Mondor は尿管カテーテルを以つてその触感を形容している．我々の症例にも認められたが，患者の多くは上肢挙上に際して病変部に牽引痛があり，その為に上肢の運動が制限される事がしばしばある．但し全身状態には異常を認めないのが普通である．この索状の本態については従来迄にしばしば組織学的検索がなされているにもかゝわらず未だ定見なく現在最も多く認められているのは，本病変が特殊の慢性炎症機転により本来の構造を失つた静脈であるとの説である．なおかつ何れの報告にも本索状組織中に炎症性変性を認めており，この病変を静脈炎と規定している点は共通であるが，Mondor はこれを血栓性静脈炎及び静脈周囲炎と云い，その他欧米学者は単に血栓性静脈炎或いは硬化性血管周囲炎と云つている．上述の様に Mondor は本症が静脈炎であると立証したが，一面これがリンパ管炎である可能性も述べ，Jönsson 等も脈管構造を認めたがその内腔に赤血球が全く認められず，リンパ様液体を入れかつリンパ管には弾力性線維を欠く事から，本病変を硬化傾向の強い特殊リンパ管炎であろうとも述べている．我々の経験した症例で組織学的検索を行ない得たものゝ第1例の組織像にも血管構造様組織の外に肥厚したリンパ管様構造も認められている点 Jönsson 等の所見と一致している．従つて我々は本病変を只急性の静脈炎，リンパ管炎の初期症状を欠いている点が一般の静脈炎，リンパ管炎とは異なつた特殊の慢性病変と考えたい．最後に本症の治療であるが，我々の4症例の内2例は手術的に摘除全治し，摘除を行なつていない他の2例は経過観察中で，赤井等の報告によると治療を要する事なく，ほゞ数週から数ヵ月で消失自然治癒すると云つている．又牧野等は小切開により索状物の1ヵ所を切断除去する事により，索状物を退散せしめる事が出来ると報告している．

結　　語

Mondor 氏病として知られている皮下索状物について，最近我々が経験した4例を報告した．

参 考 文 献

1) 外賀逸男：いわゆる Mondor 氏病の2例，日本外科宝函，**25**, 343, 1956.
2) 井口昌憲：Mondor 氏病について，臨床外科，**12**, 352, 1957.
3) 赤井貞彦：いわゆる Mondor 氏病について，外科，**19**, 607, 1957.
4) 牧野惟義：Mondor 氏病，外科，**21**, 103, 1959.
5) 赤井貞彦：モンドール氏病，治療，**41**, 67, 1959.