慢性腸重積症の1例

京都大学医学部外科学教室第2講座（指導：青柳安誠教授）
高山文三・藤原憲和・倉本信二

（原稿受付　昭和34年9月11日）

A CASE OF CHRONIC INVAGINATION

by

BUNZO TAKAYAMA, NORIKAZU FUJIWARA and SHINJI KURAMOTO
From the 2nd Surgical Division, Kyoto University Medical School
(Director : Prof. Dr. YASUMASA AOYAGI)

The patient, 60-year-old man, who had been complaining of abdominal dull pain and diarrhoea for a month, but not complaining of nausea or vomiting, was admitted to our clinic. He had been diagnosed as ascaridiasis or enteritis in other clinic. In our clinic, passage of barium meal was disturbed at the colon ascendens by X-ray examination. The laparotomy revealed ileocecal invagination, and hemicolectomy was performed.

The post-operative course was entirely uneventful.

われわれは最近臨床症状極めて軽度なために，蛔虫症等を疑われ，約1ヵ月後に開腹術を行い治癒せしめた慢性腸重積症の1例を経験したので報告する．

症　　例

60才，男子

主訴：腹痛及び下痢

現病歴：来院約1ヵ月前から，何らの誘因と思われるものがなく腹部に鈍痛を訴える様になつた．数日後には腹痛は疝痛様となり，その際有響性の腸雑音をきいたという．かかる疼痛発作は多い時は1日10数回もあつたが，漸次その回数を減じて1日1.2回ときには1日中全く訴えぬ様になり，又同時に疼痛も鈍痛として臍部の辺りにのみ認める様になつた．発病来悪心，嘔吐発熱等は全くなく，食思も良好で，便通1日1,2回，時に粘液を混じた下痢便を認めた．

この間検便によつて潜血反応(＋)，蛔虫卵を認められて駆虫剤投与をうけている．

既往歴及び家族歴：特記すべきものはない．

来院時所見：体格中等度，栄養やや不良，脈搏約65/分，緊張良，血圧最大130mmHg,最小70mmHg

腹部：全般に膨隆陥凹を認めず，又蠕動不穏，静脈怒張や，局所体温上昇，筋性防禦等も認めない．回盲部から稍々その上方にかけて抵抗及び圧痛を認めるが，腫瘤としては触知しない．腸雑音は尋常で特に有響性でもない．

検便：潜血反応(＋)，蛔虫卵(＋)，

検尿：ウロビリノーゲン反応弱(＋)，蛋白及び糖反応(－)．

検血：赤血球375万，白血球6100，血色素量（Sahli）92%，

レ線透視所見：経肛門透視により図のように横行結腸の正中線附近で円形銃口状の陰影を認め，バリウム粥はそれ以上口側に進入しないし，又それより口側結腸部と考えられる右上方部に抵抗及び圧痛を触知する．

手術所見：腰髄麻酔下，右膀直腹筋切開により開腹．回盲部から上行結腸部にかけて腸重積による腫瘤を認める．図のように重積部は約12cm長，その尖端は盲腸で，3管型の中心性下行性回盲部重積である．

第1図　経肛門透視

第2図　重積腫瘤略図

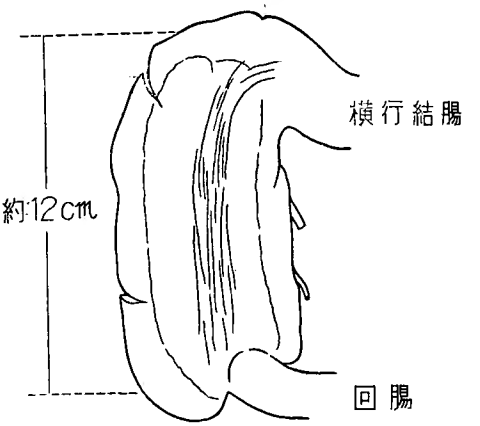

第3図
剔出標本粘膜面

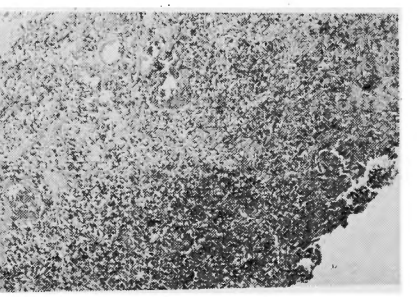

第4図　組織標本盲腸壁粘膜面潰瘍形成

Hemicolectomy 回腸・結腸吻合術を行つた.

重積部には膿様苔を附着し，著明な浮腫を認めたが，外見上壊死に陥らず，また盲腸粘膜面に壊死，Fibrin 析出，出血を有する比較的新しい潰瘍形成を認めるほかには，腫瘍等は認めなかつた.

順調に経過して，術後20日目に治癒退院した.

考　　察

本症例は臨床症状が極めて軽く，腸炎，蛔虫症等を疑われた後，発病後約1ヵ月目に開腹された慢性腸重積症である．所謂腸重積症について急性，慢性の区別は諸家によつて必ずしも一致せず，Treves は発病後4週日を境にして急・慢性を区別し，Rafinesque は7日迄を超急性，急性，14日迄を亜急性，それ以上を慢性とした．また Dbadalek は腹膜炎症状なく1週以上経過したものを慢性症としている．また腸重積症は乳幼小児がその大多数を占めるが，かかる慢性症は比較的成人に多く(Walton, Kleinschmidt, 今西，大林等)，またその発生部位は，急性症と同じく回盲部に多い様である (Birkenfeld 大林等).

本症例も又60才の男子に生じた慢性回盲部重積症であるが，腹痛及び潜血反応(＋)，粘液を混じた下痢便のほかには，悪心，嘔吐，重積腫瘤等を認めず，また腹部膨満，蠕動不穏等も認めなかつた．腹痛も一時疝痛様を呈したが，鈍痛に止ることも多く，食思も良好に終始した．そのため反つて診断をおくらせる因ともなつたと考えられるが，反面全身状態の悪化を防ぐことになつた幸運な1例であつたと考える．急性症は勿論，慢性症に於ても，その大多数にみられる前記諸臨床症状の多くを欠いて，軽度な症状に終始したのは，

盲腸壁を尖端とした約10cm以上に及ぶ重積のため，その内管の回盲弁，回腸終末部が，反つて局所的に絞扼されることが少なく，内容の通過を許していたものであろう．

重積の原因については，Nohtnagel 等の痙攣説や Kyjovsky 以来の部分的盲腸壁重積と呼ぶ状態があげられているが，移動性盲腸，総腸間膜症等がまた誘因として考えられている．本症例では重積腫瘤部に著しい移動性を認めた．これは病後に生じたものとも考えられるが，或は移動性盲腸のあつたものかも知れない．

結　　語

軽度の臨床症状に終始した慢性腸重積症の1例を報告した．

尚，手術その他種々御便宜をいただいた待鳳診療所（所長山本浩二氏）に厚く感謝します．

参 考 文 献

1) 猪苗代忠他：廻腸細網肉腫先行による慢性腸重積症の1例　東北医誌，**50**, 325, 昭29.
2) 猪苗代馨：腸重積について，特に慢性腸重積症の臨床的，統計的知見補遺．東北医誌，**28**, 628, 昭16.
3) 今西三郎：腸畳積症の統計的観察．日外宝，**7**, 710, 昭5.
4) 笠置慧眼：慢性腸重積症の1治験例．熊本医誌 **29**, 補冊，昭30.
5) 松崎繁男他：珍しい経過を辿つた腸重積症の1例．臨床外科，**9**, 213, 昭29.
6) 大林義彦：腸畳積症，特に慢性腸畳積症に就いて．岡山医誌，**49**, 2511, 昭12.
7) 植草実他：大腸運動と回盲部腸重積．臨床外科 **9**, 849, 昭29.
8) 劉楓橋：発病後11年を経過せる慢性腸重症の1例．日外宝，**27**, 811, 昭33.
9) Kirschner u. Nordmann : Die Chirurgie. 1927.

長管骨骨幹部結核—長管骨風棘1例

慶応義塾大学整形外科学教室（主任：岩原寅猪教授）大学院学生
野　末　　洋

（原稿受付　昭和34年9月1日）

A CASE OF TUBERCULOSIS OF THE DIAPHYSIS SPINA VENTOSA OF THE LARGE LONG BONE.

by

Yo Nozue

Department of Orthopedic Surgery, School of Medicine, Keio University.
(Director : Professor Torai Iwahara, M. D.)

This is a case of 21 year-old Japanese male patient. Since April, 1958 he noticed fusiform swelling of the left leg with deep boring pain, and in December he was admitted to Keio University Hospital with the tentative diagnosis of "Bone Tumor".

Mantoux reaction has been positive since 12 years of age, but no active tuberculosis has been present.

On admission his whole left leg showed marked fusiform swelling with the tenderness on the medial aspect. Other local signs were negative and functions of the adjacent joints were normal. His general condition was good.