

執念に問合わせられた所、発病2日前、私刑で上腹部を強打され、報復を恐れて減口していたものと判明した。かかる事情がなく、外傷病歴が最初から判明しておれば当然、腹腔内臓器の破裂等が容易に想像される。また以前、同院入所者に急性虫垂炎症状を訴え、開腹術時虫垂正常のものがあつたが術中、患者の告白に“入院すれば自由に煙草が買える”と洩した者があり、特殊環境にあつた患者は問診等に就て特に注意せねばならぬものと痛感した。

腹腔内に出血があり、而も大網のみに損傷があつて他の臓器には全く変化のない例は非常に稀と考えられ、斎藤<sup>3)</sup>氏によれば大網癒着のある場合は時に起り得るといふが、本例ではそれもなかつた。報告されている大部分のものは腹部開放性損傷に合併したもので、本例のように腹壁表面に何等所見のないものは未だ1例もなかつた。大網出血の他の場合としては宮川<sup>1)</sup>氏が特発性腹腔内出血の1例という題で報告しているが、その例では入院患者が十二指腸ゾンデ施行後、大食したため急性腹部症状を発現し、開腹してみると大網の小血管から大出血を来しているのを認めたといふのである。同氏はこの出血機序を説明するのに急激大食による血流及び蠕動運動の亢進による大網血管の

破裂であろうとしている。また Låwen は特発性大網出血の原因を大網血管の動脈瘤及び動脈硬化に帰している。

本例は48~72時間前に上腹部打撲をうけて大網小血管の一部破裂を生じ、出血は該部で巨大漿膜下血腫として発展し、ある時期に漿膜が破れて腹腔内に大量の血液が流出したものか、あるいはまた最初から少量の出血が持続していたものかの何れかであろう。

## 結 語

急性腹部症の極めてまれな症例として、腹部に外傷を受けたが、腹壁及び他の臓器には全く損傷がなくて、大網出血のみであつた手術治験例について述べ、同時に少年院のような特殊環境下にある患者には問診の際、特別の考慮が必要であることの重要性を述べた。

## 文 献

- 1) 宮川：特発性腹腔内出血の1例。外科，**16**，538，昭29。
- 2) 小野：腹腔内出血を伴える甘藷の過食に因る閉塞性イレウスの1例。臨床外科，**3**，3858，昭23。
- 3) 斎藤：特発性腹腔内出血。日外会誌，**32**，1365，昭6。

# 興味ある経過をとつた十ヵ月妊婦の急性虫垂炎

静岡県立中央病院外科（指導：袴田文治博士）

山口 雅 崇 ・ 寺 田 貢

〔原稿受付：昭和34年11月30日〕

## A RARE CASE OF ACUTE APPENDICITIS OF PREGNANT WOMAN

by

MASATAKA YAMAGUCHI and MITSUGU TERADA

Shizuoka Prefectural Central Hospital

〔Director : Dr. BUNJI HAKAMADA〕

This report is made on a rare case of acute appendicitis in 35-year-old woman who was 10 month' pregnant.

The operation was performed immediately after admission. On 13th day, she

gave birth to a baby girl. She began to have abdominal pain, nausea and vomiting subsequently. She was operated on again 6 days after the delivery. The operative finding was strangulation ileus which was found to be due to rapid contraction of the uterus after delivery. There have been many reports concerning panperitonitis in pregnant females as the complication of acute appendicitis, and many have discussed this problem.

There is, however, no report of ileus after delivery such as the one reported here and this possibility should probably be borne in mind.

## 結 言

妊娠時に於ける急性虫垂炎は、汎発性腹膜炎及び流産を惹起することが屢々あり、母体及び胎児にとつて極めて危険な疾患で古くから諸家により注目されて来たが、著者らも最近妊娠時末期に発症した重篤な急性虫垂炎の1例を経験し、極めて興味ある経過を辿り、而も母子共に救命し得た1例を報告する。

## 症 例

患者：○本○さ、女、35才

既往症：特記すべき疾患はない。現在妊娠10ヵ月。

主訴：嘔吐及び腹部激痛。

現病歴：昭和34年2月20日午前11時頃、悪心、嘔吐を来し某診療所で急性虫垂炎の診断を受け抗生物質、鎮痛剤を使用して観察していたが午後6時頃、疼痛は回盲部に局限し、疼痛は激しくなり、本院外科に転送されて来た。

現症：体格、栄養共に良好、顔貌は苦悶状を呈し、蒼白、冷汗あり、体温38°C、脈搏90、整調で緊張は比較的良好、胸部には聴診上著変はなく、腹部は強く膨隆し、剣状突起から恥骨に至る妊娠子宮の輪廓を認める。触診上、視診所見に一致して子宮底は剣状突起と臍とのほぼ中央にあり、胎児頭部は未だ骨盤入口に固定していない。Défense musculaireは著明でなく、Blumberg氏症候(-)、Rosenstein氏徴候(+)、回盲部に強い圧痛を認める。聴診上、腸雑音は異常なく、胎児心音にも異常を認めない。白血球数20,000。

以上の所見から急性虫垂炎と診断し、術中陣痛誘発し、出産徴候始る時は同時に腹式帝王切開も施行出来るよう準備して、産婦人科医立合いの下に手術を行なった。

手術経過並びに所見：局所麻酔の下に腹直筋屏風状切開(約12cm長)すると、腹膜は充血、肥厚軽度、弱血性粘稠な滲出液約40cc湧出、手術野直下には巨大な

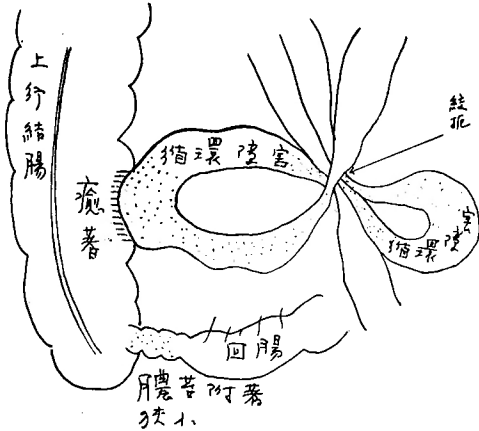
子宮壁を認め、指の届く範囲には何等腸、大網等の変化を認めないので側腹壁に前切開線に直交する7cm長の切開を追加し子宮を左上方に牽引し、漸く圧迫された回盲部と虫垂とを認めた。虫垂は強く充血し漿膜面全体に膿苔を被り、回盲部及び附近の子宮壁にも膿苔附着があり、炎症波及を認めた。型の如く虫垂切除術施行後、局所にドミアン末約1.0g散布し、ドレイン挿入、手術を終了した。

第1回手術後経過：経過極めて良好で第3病日には下熱し第4病日には排便があり、ドレインの抜去を行なった。更に第9病日には抜糸、出産準備のため産科に転科した。術後第13病日午後3時、2.5kgの女児を分娩したが、出産後患者は臍部周辺に強い疼痛を訴え、嘔吐を繰返すようになった。発熱はないが出産後第3病日に至つて食思は全くなり、嘔吐は続き、腹部疼痛も激しく、顔貌苦悶状となる。便痛1回、腸雑音は低調であるが聴取が可能であり、発熱はないが抗生物質、鎮痛剤の使用により観察した。産後第4病日には腹部の疼痛は益々強くなり、臍部周辺に特に苦しい。体位によつて疼痛の程度に変化を認める。よつて腸、子宮間に癒着があり、子宮縮少による牽引で疼痛を訴えているものと考え、産後第6病日(第1回手術後第18病日)に至り再開腹術を行なった。

第2回手術経過並びに所見：全麻の下に正中切開すると腹膜は強く充血肥厚し、約150ccの腹水溜滞を認めた。腹水は膿黄色血性で臭気はない。大網の部分的癒着を剝離し、腹腔内臓器を検すると、手術野直下にガスで膨隆した腸及び一部循環障害の存在すると思われる小腸がみられた。回盲部及び小骨盤腔内臓器(子宮はなお小児頭大)には炎症性変化があり、回腸終末部は膿苔が附着し狭小となつている。小腸を詳しく検索すると、図1のように2ヶの腸管に循環障害を来していた。

これは図2の状態から産後の子宮収縮によつて癒着点を軸に下方に回転して図3のように絞扼性腸閉塞症

図 1



を起したものと判断された。癒着部を剝離し、2ヵ所  
 で回腸を開き内容を吸引した後、正常部位に整復した  
 所、循環障害は直ちに解消したが、腹腔内各臓器は炎

図 2

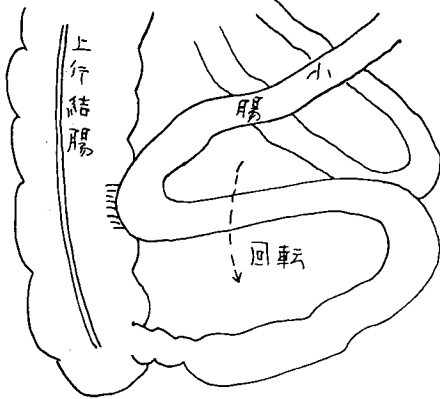
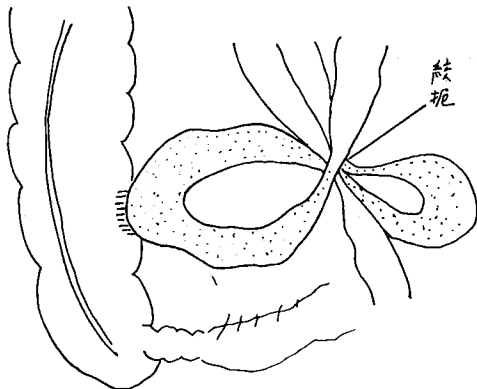


図 3



症性変化が強く、回盲部では膿苔附着があり、Ileocolo-  
 stomyを断念し、回腸終末部から約25cm口側で人工肛  
 門造設準備をしてドレインを挿入し、腹壁を閉鎖し  
 した。術直後全身状態は一時悪化したが、漸時にして回  
 復した。

第2回手術後経過：極めて重篤で手術当夜ショック  
 状態に陥つたが、酸素吸入、輸血、血圧上昇剤、強心  
 剤等の使用によつて漸次回復した。出産及び手術の負  
 荷によつて全身衰弱があり、加うるに腸閉塞症による  
 中毒物質の吸収で、ショック状態となつたものと考え  
 られる。術後第4病日までは38~39°Cの弛張熱があつ  
 たが、苦痛は日増しに回復し、術後第4病日に至り手  
 術時準備してあつた人工肛門部を切開したところ排便  
 があり、以後ここから多量の排便が続いた。而して第  
 6病日に至ると肛門からの自然排便もあり、その後は  
 食思増進し、体重増加も著しく、術後第56病日に至つ  
 て体力は全く回復し、その後の人工肛門閉鎖術後も至  
 極良好に経過した。

考 按

諸家の報告による妊娠時急性虫垂炎の平均は0.38%  
 6)で非常に稀である。その母体の死亡率は表1のよ  
 うに平均37.4%に達し、更に妊娠月数増加と共に増大す  
 るといわれている。

表 1

報 告 者	妊 婦 虫 垂 炎 数	死 亡 数	死 亡 率
Abraham	17	7	41.2%
Armstrong			12.8
Füth	10	3	30.0.
Heineck			7.9
Hlawacek	13	11	84.6
Marburg, William			26.4
Myer		40	
v. Rosthorn			31.25
Rotowzen	9	5	55.0
Schmid			25.3
Vinary	32	10	31.25
Saheki			9.1
平 均			37.4%

かかる重症経過をとる原因は、

- 1) 子宮の拡大、または縮小に伴う膿瘍壁の破裂に  
 による汎発性腹膜炎の結果。
- 2) 回盲部が子宮拡大により上方に挙上される結  
 果、炎症局所が被包され難く、汎発性腹膜炎を起し易

い.

3) 妊娠の自家中毒症状が虫垂炎併発によつて増悪する。

4) 妊娠後半期に於ける生理的白血球増多、陣痛、妊娠悪阻による誤診、外来診断の遅延、従つて手術時期の遅延などの理由があげられている。

表 2

報告者	発病より手術迄の経過時間	母体死亡率
Nötzel	3日	27.1%
	4~5日	55.6
	5~6日	69.2
	8日以後	88.9
Schmid		6.7~15.4 28~41

表 3

報告者	胎児死亡率
Füth	41.6~50.7%
Krönig	80
Marburg, William	47
Pinard	36
v. Rosthorn	60~80
Schmid	47.6
平均	54.8%

表 4

	保存的療法による母体死亡率	手術的療法による母体死亡率
Favreau	13%	2%
Füth	23.5	14.6
Rostowzen	60	33
Schmid	77	6.7
平均	41.3%	14.1%

胎児の死亡率(表3)は、母体のそれ(表2, 4)よりも更に高度で54.8%であるという。かかる危険な重篤疾患であるため、その治療に際し保存的療法を行うべきか、手術療法を行うべきかという点については諸家の意見が未だ一致せず、虫垂炎、妊娠に対する処置は一括すると下記のようなのである。

	保存的	手術的
虫垂炎に対して	A	C
妊娠に対して	B	D

1) 虫垂炎症状軽度の時

a) B, Cを主張するもの

Fellner, Munde, Muret, Pinard, Rostowzen, 友田, 青木, 奥谷

b) B, Aを主張する者

Fromme, Halban, Renvall

c) A, D, を主張する者

Fellner, Schauta

2) 虫垂炎症状重症の時

C, B 又はDを何れも主張しており、Dの適応に関しては子宮壁が膿瘍壁の一部を形成せるもの(Fromme), 陣痛または胎児が死亡せるもの(Opitz, Fellner), 適応なしとするもの(青木, 奥谷), 更にDの一部として腹膜炎の合併する場合は子宮剔除術も同時に行なうと主張するもの(久慈, 斎藤)等がある。

上記諸家の説に於ては何れも術後または出産後起る急性汎発性腹膜炎に如何に対処すべきかを論じて、著者等の例のように癒着形成と出産による急激な子宮収縮の結果おこる腸閉塞に関しては何等考慮がはられていない。また妊娠時虫垂炎の偶発症乃至は合併症として、かかる腸閉塞を記載した報告も見当らないようである。併し、妊娠末期に於ける重症虫垂炎手術後は癒着が早期に起り、分娩によつて急激に子宮が収縮する時は当然、腸管の移動によつて腸閉塞の発生も考えられてよいものと思う。

著者らの例に於ても、たとい抗生物質の投与で汎発性腹膜炎が治癒したとしても放置すれば腸閉塞症の悪化で死亡したであろう。妊娠中腹腔内手術が施行され、産後原因不明と思われる腹痛、嘔吐など腸閉塞症状が現われた際には一度は必ず“腸閉塞症”の発生を疑つてみるべきではなからうか。

## 結 語

興味ある経過を辿つた10ヵ月妊婦の急性虫垂炎及び偶発症として産後癒着による絞扼性腸閉塞症を惹起した1症例を経験し、母子共に健在で退院したので報告した。

## 文 献

- 1) 出口: 妊娠時虫垂炎に関する考察, 外科, 9, 348, 昭22.
- 2) 平野: 妊娠時虫垂炎について, 正常虫垂の転移及び病的像のレ線的研究, 日大医誌, 10, 508, 昭26.
- 3) 岩田: 妊婦に合併せる虫様突起炎に就いて, 日婦会誌, 24, 3047, 昭4.

- 4) 一丸：妊婦予定日近くに穿孔性虫垂炎の来れる例。産科と婦人科，14，129，昭22。  
 5) 児玉：妊婦に合併せる虫様突起炎の臨牀的觀察。日婦会誌，2，29，昭9。  
 6) 森川，高楠：産婦人科領域より見たる虫垂炎。金原書店，昭15。  
 7) 友田：妊婦に発せる虫垂炎の処置。実験医報，298，1326，昭14。  
 8) 吉沢：妊婦に於ける虫様突起炎について。日外会誌，29，1403，昭15。  
 9) 若林：妊娠時虫様突起炎。グレンツゲビート，8，99，昭9。

## 腎被膜より発生したと思われる巨大な後腹膜腫瘍の1例

岐阜県立医科大学第1外科教室（指導：鬼束惇哉教授）

佐々木俊

〔原稿受付：昭和34年10月29日〕

### A CASE OF GIANT RETROPERITONEAL TUMOR ORIGINATED FROM THE CAPSULE OF THE KIDNEY.

by

SHUN SASAKI

From the 1st Department of Surgery, Gifu Prefectural Medical School  
(Director: Prof. Dr. ATSUYA ONITSUKA)

A 71-year-old female was admitted complaining of gradual distention of the abdomen. At operation, tumor situated in the retroperitoneal space, measured 40.5×27.5×18.0 cm, weighed 4950 g and found to be lipofibrosarcoma microscopically. This tumor was thought to originate from the capsule of the kidney.

The postoperative course was uneventful and she was discharged with complete cure 32 days later.

後腹膜組織に発生する腫瘍は Pemberton & Whitlock(1934)によると Morgagni(1761)の脂肪腫に関する記載が最初であると言ふ。後腹膜腫瘍なる言葉を初めて用いたのは、Lobstein(1829)であつて、其の後幾多の報告があるが、本腫瘍の性格は甚だ多種多様である。

最近腎被膜より発生したと思われる巨大な後腹膜腫瘍の1例を経験した。

#### 症 例

患者：71才，男

主訴：腹部異常膨隆及び全身倦怠感。

既往歴：22才にて胸膜炎，43才にて腎炎に罹つたと

言ふ。

家族歴：特記すべきものはない。

現病歴：昭和34年2月頃（約3ヵ月前）より誘因と思われるものなく体動に際して腹部不快感を覚え、下肢倦怠感を伴い、以来食欲不振、全身倦怠感が続き、時に腹痛を覚える。元来肥満性で腹部が大きい方であつたためか、当時外見的には異常を気付かなかつたが、其の後漸次膨隆し、食後に悪心を覚えるようになり、全身倦怠感、腹部不快感は次第に増強し、医師により腹部腫瘍を指摘されたと云う。

現症：体格稍々大、栄養良好、皮膚は乾燥弛緩せるも皮下脂肪の発達は良好、眼瞼結膜、口唇等に貧血を僅かに認める。心、肺に異常所見を認めず、肺肝境界