る神経萎縮が患者自覚症状の主因をなしていたと考えられるが，手術直後から電撃痛の消退した所からみれば，この動脈瘤の存在も又その一因をなしていたものと考えられる．

本邦に於いては，外傷後の仮性動脈瘤による末梢神経障害の報告は非常に少なく，我々の関知する限りでは吉田等の報告した外傷後左鎖骨下動脈瘤によつて上腕神経圧迫症状を呈した1例をみるのみである．

動脈瘤の治療には古くから結紮法，瘤嚢剔出法，縫合法等が行なわれ，更に最近では瘤切除後に70%アルコール保存同種血管を移植する術，或いは代用血管による縫合術等が行なわれている．我々の症例では，単純剔出により血管裂創を細い絹糸で側壁縫合することで治癒せしめ得たものである．

結　　語

右側後脛骨動脈の外傷性仮性動脈瘤によつて脛骨神経障害を来たした1例を経験し，動脈瘤の単純剔出により症状を軽快せしめ得たのでここに報告した．

参 考 文 献

1) 中作修他：単純剔出で治癒した動脈穿刺後に発生せる外傷性大腿動脈瘤の1例．臨床外科，**14**，441，1959.
2) 田沢清明：右下腿外傷性仮性動脈瘤の1治験例．千葉医学会雑誌，**29**，168，昭27.
3) 赤木愛彦他：外傷性尺骨動脈瘤の1治験例．日本外科学会雑誌，**56**，112，昭30.
4) 村山敬他：仮性動脈瘤の1治験例．日本外科学会雑誌，**54**，739，昭28.
5) 吉田清純他：外傷性動脈瘤の1治験例．日本外科学会雑誌，**59**，1913，昭34.
6) Christopher, B. S.: Textbook of Surgery, 1309, 1956.
7) Hellner, H.: Lehrbuch der Chirurgie, 996, 1957.

糖尿病性壊疽の腰部交感神経節切除術による治験例

京都大学医学部外科学教室第2講座（指導：青柳安誠教授）
島根県立中央病院外科
木村　昇・小河一夫

〔原稿受付：昭和34年12月10日〕

EFFECT OF SYMPATHECTOMY ON DIABETIC GANGRENE

by

Noboru Kimura and Kazuo Kogawa

From the 2nd Surgical Division, Kyoto University Medical School
(Director : Prof. Dr. Yasumasa Aoyagi)
Surgical Clinic of the Shimane Central Hospital

In this paper is reported the case of a 46-year-old man suffering from progressive diabetic gangrene, edema and anesthesia of the left leg and foot (The right leg had been amputated at the thigh.). He showed marked improvement following lumbar sympathetic ganglionectomy.

Formerly, sympathetic ganglionectomy was generally thought to be contradicted in diabetic gangrene, because vasospasm in this disease is not as prominent as in Raynaud's or Bürger's disease.

Not only our experience but also the reports of recent investigators, however,

lead us to the following conclusion.

Diabetic gangrene is of course caused by arteriosclerotic vascular lesions and diabetic neuropathy, but it may be aggravated by another factor which is probably of sympathetic origin. Sympathetic ganglionectomy may be worthy of trial in severe diabetic gangrene.

緒　　言

糖尿病患者の足趾その他に発生する壊疽性病変はときに難治性で，切断を余儀なくされることも少なくない．われわれはすでに一肢を切断された患者の残肢に発生した重症の病変に対して交感神経節切除術を行つて著効を得た．

糖尿病性壊疽の発生因子としては動脈硬化性変化にもとずく血行障害，自律神経異常，或いは局所の組織抵抗力減弱等があげられ，その治療に際しては一般に交感神経遮断は適応でないとされている点から，本例は興味ある治験と考え，若干の考察を加えて報告する．

症　　例

患者：46才，男子

主訴：左足の浮腫及び難治性潰瘍

現病歴：昭和22年初めて糖尿病と診断されたが充分なコントロールはうけていない．26年頃になつて両下肢の知覚鈍麻，冷感を覚えるようになり，物に躓く，草履が脱げるといつた障害がめだちはじめた．26年2月右足に壊疽を生じ，治療に抗して進行するので，同年9月右下腿切断術をうけた．その後も充分な糖尿病の治療をうけず左下肢の知覚異常，浮腫は消腿しないままであつた．31年2月入浴中左足蹠に火傷を来し，潰瘍となつて治らないので，4月本院に入院した．

既往歴，家族歴：特記すべき事項はない．

現症：体格中等，栄養不良で，皮膚蒼白，浮腫を証す．脈搏80，整，緊張良，動脈壁は稍々硬く触れる．眼所見：瞳孔は左楕円形，右不正円，径約2mm，虹彩に軽度の後癒着を認めるが，瞳孔不正の原因となる程ではない．対光反応消失，輻輳反応速かであるが，minimal，所謂Argyll-Robertson瞳孔を呈している．眼底に定型的な糖尿病性網膜炎像を認める．

歯は殆んど脱落し，舌は白色苔で被わる．頸部，胸部及び腹部に異常所見はみられない．

右大腿切断端に異常はない．

左下肢は一般に皮膚乾燥し，毛は脱落している．膝蓋及びアキレス腱反射消失．知覚は膝以下において著しく低下し，足部には全く痛覚はない．運動麻痺は立証されない．足はビマン性浮腫状に強く腫脹し，皮膚は肥厚して光沢があり，所々に波動を立証した．足蹠に2コの膿瘻があり，多量の悪臭ある膿汁を漏出する．趾爪はいびつに変形し，趾は萎縮している．股及び膝膕動脈搏動を触れうるが，後脛骨及び足背動脈は不明である．

諸種検査成績：尿：蛋白(++)，糖(+++)，血糖値162 mg/dl，血清及び脳脊髄液梅毒反応陰性．心電図：正常型．血圧：165～90mmHg．

経過：入院後食餌及びインスリン療法を行つたが，頑固な激しい下痢，屢々頭痛，嘔吐を訴えた．下肢の病変は種々の抗生剤の投与，数回にわたる切開処置等を行つたにもかかわらず絶えず進行し，悪臭ある膿と共に組織の壊死塊や腐骨の排出が続いた(写真1，2)．

しかも時々中等度の発熱を来し，膿中に立証される球菌は耐生試験により多くの抗生物質に強い耐性を示し，敗血症の危険が予想され，下腿切断を要するものと考えられた．しかし本例はすでに一肢を失つているために決断をためらつたこと及び後述のような若干の理論的根拠から比較的適応例として，7月6日腰椎麻酔下に左第2，第3腰部交感神経節切除術を施行したのである．

術後より患者は左下肢の温感を覚え，約1週間で浮腫及び膿流出は著しく減少し，良性肉芽がよく増生し，1ヵ月後には創は全く清浄とり，やがて足関節の攣縮を残して完全に治癒した．他方術前は膝以下において殆んどなかつた知覚が足背迄ほぼ正常に恢復してきた．また糖尿病自体のコントロールも容易となつた．以来1ヵ年半の観察では極めて満足すべき状態を保つている(写真3，4)．

考　　察

糖尿病の合併症として下肢に浮腫，紅斑，皮膚及び皮下組織の萎縮，穿孔性潰瘍，壊疽，或いは関節症等をみることはさほど稀でなく，これらは糖尿病自体の軽重よりもむしろ長期間コントロールを怠つたもの，

写 真. 1

写 真. 2



写 真. 3

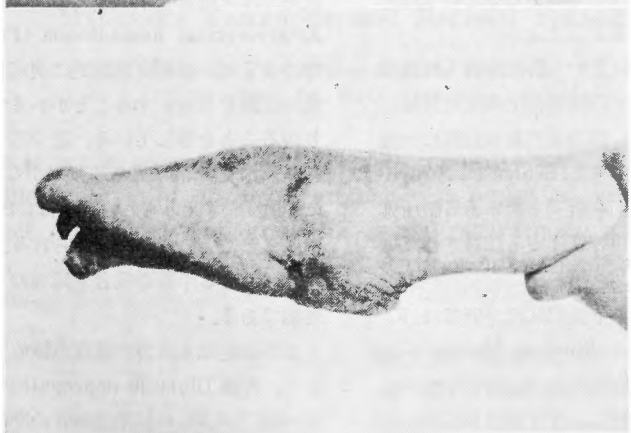

写 真. 4

殊に高年者にみられることが多い．その治療として糖尿病の適切不断の治療が必要であることは云うまでもない．局所に対しては抗生物質，乾燥剤，血管拡張剤等を用いて加療すればその予後は比較的よいのが普通である．しかしあくまで病変が進行性，難治性である場合，代謝態の悪化が著明でかつ敗血症の危険のある場合にはためらうことなく切断すべきものとされている．われわれはかかる症例に対し，従来，主として機能的血管攣縮が主因ではない点から，適応でないとされている交感神経節切除術を行つて著効を認めたのであるが，その機序はいかに考えられるであろうか．

糖尿病性下肢病変の発生要因として，次のようなものがあげられる．

(1)　血管の硬化性変化：糖尿病患者には動脈硬化殊に Atherosclerosis の型での動脈壁の肥厚，内腔の狭窄～閉塞のみられることが多いが，糖尿病性壊疽の主因は硬化の進展にもとずく血行障害にあるとする見解がBryant & Buck 以来広く支持されている．

所で動脈硬化性末梢血管障害に対し，その血液循環量を増加せしめんとする手段としての Sympathectomy は比較的最近まで価値のないものと考えられてきた．しかしWhite(1930), Flothow(1931)らはProcain blockの有効であることを明らかにし，Ives(1943) は Sympathectomy によつて著効を得たことを報告した．その後 Harris, Atlas, De Takats らも同様の成績を得，Coller(1949)はこの効果は所謂Vasospasm の除去によるのではなくて，すでに硬化性変化を来した血管或いは新生副血行路に対する交感神経を介する機能的要因 (Food, Pain, Emotion) 等の作用が遮断されるためであると述べている．一時的な Procain block が無効であつても，Sympathectomy を行えば1年も経過して効果のみられるものがあるという報告はこの間の事情を示していると云えよう．

(2)　神経起源説：糖尿病において神経障害も又重要な合併症の一つであるが，その障害部位は末梢神経，脊髄，脳幹，大脳等であり，中でも末梢神経殊に知覚路及び反射性線維は侵されやすく，Diabetic neuropathy と称されている．また，本例でも興味ある眼所見がみられたように，近年自律神経障害も注目されている．

かかる神経障害にもとずく下肢病変については，F. Treves が初めて記載したが，Rundles, Martin らは心，腎，低蛋白血症，静脈瘤等の合併症の全くない糖尿病患者について詳細に検討し，血管運動神経異常の認められることを強調した．また脊髄癆や脊髄空洞にみられる神経性関節症や足穿孔症と酷似した変化が糖尿病に際してもみられることはよく知られた事実である．勿論 Raynaud 氏病や Bürger 氏病における血管攣縮性の亢進と同様のものではないが，神経障害が壊疽の発生に多少とも関与するものと思われる．

しかし麦谷のように糖尿病においては一般に血管攣縮性は著明に低下しており，かえつて壊疽発生に抑制的に作用しているとするものもある．

(3)　局所の変化：Diabetic neuropathyによる知覚運動障害が外傷或いは体重負荷をもたらし潰瘍を生ずることが多いが，一般代謝態の悪化に伴う栄養障害，局所組織の抵抗力減弱と相俟つて難治性となることも考えられる．

実際にはこのような種々の要因が同時に作用しているものであろう．Cole(1950)らはDiabetic = Arteriosclerotic gangrene として(1)にのべたように Sympathectomy の適応を考え，7例に行つて6例に著効をみとめ，うちProcain block の無効であつた4例においても有効であり，糖尿病のコントロールが困難であつた3例で術後は極めて容易となつたことを報告している．また Parson(1951)らは壊疽を伴う糖尿病性関節症2例に施行して治癒せしめ得たと述べている．

自験例で Sympathectomy 後速かにみられた効果は患部の温度上昇，浮腫の消失，知覚の恢復等であつたが，これらの点から本例では実際に交感神経を介する血管攣縮性亢進状態の存在したことが明らかである．

Atlas らは，Arteriosclerotic vascular diseaseに Procain block を行う場合，稀に所謂 Paradoxical phenomenon のみられることを報告している．かかる症例では末梢血管系はすでに硬化性血行障害に対し，Arteriovenous anastomosis (Popoff, Harpuder) 等のように，或程度機能的に適応した状態にあり，交感神経路を block することがかえつて有害な場合もあり得ることを示している．従つて予め Procain block を試み，臨床的に直ちに効果がなくても，paradoxicalな反応さえみられなければ，Sympathectomy の適応としてよいものと考えられる．この際一般糖尿病症例における手術の場合と同様の考慮が必要なことは勿論である．

また術後知覚障害の恢復が極めて速かであつたことから，所謂 Diabetic neuropathy には VB_1 欠乏，代謝障碍，或いは神経栄養血管の硬化性変化 (Jardon)

等の他に，交感神経を介する機能的乏血性要因が強く関与していることが推定される．

結　　語

腰部交感神経節切除術によつて治癒せしめえた糖尿病性壊疽の1例について報告した．

糖尿病性壊疽は単なる血管硬化性血行障害や糖尿病性ノイロパチー等の他に，交感神経を介する機能的要因も関与して増悪するものと思われるので，あくまで難治性である場合には，交感神経節切除術の適応が充分考慮されてよいと考える．

文　　献

1) 岩鶴竜三，宮野義美：糖尿病の診断より治療まで．金原出版株式会社，1954.
2) 大森憲太：糖尿病の合併症としての血管障害．綜合臨床，**4**，1997，1955.
3) 日野佳弘他：糖尿病の合併症としての循環器障害及びその対策．最新医学，**11**，2110，1956.
4) 沖中重雄，豊倉康夫：糖尿病に於ける神経障害，殊に自律神経障害について．最新医学，**11**，2136，1956.
5) 木村忠司：自律神経の外科．日外全，**9**，日外全刊行会，1955.
6) 荒木千里：四肢血行障害の外科的療法．最新医学，**2**，225，1947.
7) Cecil, R. L.: A Textbook of Medicine, 1306, W. B. Saunders Company, 1948.
8) Cole, F. R.: Results of sympathectomy in diabetic arteriosclerotic peripheral vascular disease. New York State J. Med., **50**, 1607, 1950.
9) Parson, H. & W. S. Norton: The management of diabetic neuropathic joints. New Engl. J. Med., **244**, 935, 1951.
10) 麦谷泉：糖尿病壊疽に関する実験的研究．日外宝，**26**，746，1957.
11) Atlas, L. N.: Lumbar sympathectomy in the treatment of periheral arteriosclerotic disease. Am. Heart J., **23**, 493, 1942.

特発性総輸胆管拡張症の1治験例並びに其の統計的検索

静岡県立中央病院外科（指導：袴田文治博士）

山口雅崇・寺田　貢

〔原稿受付：昭和34年11月30日〕

A CASE OF IDIOPATHIC CHOLEDOCHUSDILATATION TREATED SURGICALLY AND A REVIEW OF LITERATURE

by

MASATAKA YAMAGUCHI and MITSUGU TERADA

Shizuoka Prefectural Central Hospital
〔Director : Dr. BUNJI HAKAMADA〕

This report is made on a case of idiopathic choledochusdilatation. A 20-year-old girl with the chief complaint chronic jaundice was admitted to our clinic.

We could get preoperative diagnosis of it and performed choledochoduodenostomy which cured her illness completely. And literatures on idiopathic choledochusdilatation were reviewed.

緒　　言

何ら認むべき原因なくして起る総輸胆管の拡張症に関しては，Douglas(1852)以来，Ebner (1909), Budde(1925), Neubauer(1924), Judo-Greene(1928), Shallow[16](1943), Lioyd M. Horne(1957) 等の報告