

---

 臨 床
 

---

 可除去性脊髓腔造影剤 Myelopaque による  
 ミエログラフィーの経験

京都大学医学部整形外科教室（指導：近藤鋭矢教授）

鶴海寛治・田坂兼郎・深瀬宏

〔原稿受付：昭和34年12月10日〕

 THE EXPERIENCE OF MYELOGRAPHY WITH MYELOPAQUE,  
 REMOVABLE CONTRAST MEDIA OF THE SPINAL CAVITY

by

KANJI TSURUMI, KANEO TASAKA and HIROSHI FUKASE

 From the Department of Orthopaedic Surgery, Kyoto University Medical School  
 (Director : Prof. Dr. EISHI KONDO)

Fifty cases of myelography with myelopaque, examined in our clinic, have been reported.

Myelopaque, made of iodine oil, is 1.145 in specific gravity and one tenths in viscosity comparing with moljodol.

In intradural space myelopaque is smoothly movable and abstracts abnormal findings in detail.

The removable rate of myelopaque out of intradural space was about 50 per cent.

When it wasn't removed sufficiently, fairly strong irritating symptoms due to radiculitis took place within about 10 to 30 days after myelography.

## I. 緒 言

脊髓腔造影剤による種々な障害を防ぐ為にはミエログラフィー後造影剤を脊髄液腔から吸引除去することが最も合理的で、既に米國に於ては可除去性脊髓腔造影剤 Pantopaqueの使用によりこの目的を達しているが、高価な為我國では未だ使用が困難な状態にある。従つて我國に於ては之に代る可除去性脊髓腔造影剤の出現が切望されていたが、1956年札幌医大脳神経外科学教室に於て可除去性沃度油 Myelopaque が考案され、その基礎的、臨床的研究が発表された。我々は

Myelopaqueの出現に大きな期待と注目を払つていた所、偶々第一製薬株式会社より Myelopaqueの試供を受け、過去1年間に50例の患者に使用する事が出来たので茲にその結果について報告し度いと思う。

## II. Myelopaqueの物理的、化学的性状

Myelopaqueの考案者中村によれば、本剤はMoljodolに特殊な操作を加えて作成したもので、沃度を遊離せず、放射能の吸収性なく、比重は15°C-1.145, 37°C-1.067で、粘稠度はMoljodolの1/10であると云う。ちなみにPantopaqueの粘稠度はPoppy seed oilの1/22

であると云う。

### Ⅲ. 使用成績

#### (1) 使用法

使用した症例は表の如くである。下位腰椎部のミエログラフィーには腰椎穿刺により 2.5~3 cc を、頸、胸、上位腰椎部のものには後頭窩穿刺により 5~7 cc を注入した。注入の際の抵抗は Moljodol に較べて遙かに少い。

#### (2) ミエログラフィー所見

Myelopaque の脊髓腔内に於ける移動は極めて円滑である。Moljodol は頸椎上部、頸胸椎及び胸腰椎移行部では流動が渋滞し、点滴状に分離し勝ちであるが、本剤はかかる部位でも円滑に流動する。従つて頸椎部ミエログラフィーの如く造影剤を反復して上下に流動せしめなければならない場合に於ては Moljodol に較べ所要時間も患者の苦痛も少く極めて便利である。

流動に際しては常に一塊として移動し、Moljodol の如く透視中に点滴状に分散し造影に困難を来す様な事はない。Moljodol では正常部位にも時に油像の欠損を来し、病的変化と誤る所見を呈する事があるが、本剤ではかかる虚像の出現は全く見られなかつた。又 Moljodol による椎間板ヘルニアの陰影欠損像は実際のヘルニアよりいちじるしく大きい事があるが、本剤ではこの様な過大な陰影欠損を示す事はなかつた。頸椎部の部分的通過障害の描出は Moljodol より精細で優秀である。

本剤の造影力、鮮明度は中村によれば Moljodol に劣らないと云うが、我々の臨床経験では Moljodol よりやや不鮮明と思われた。併し頸椎部、腰椎部では診断に十分な造影力と鮮明度を示した。胸椎部では 3 cc 程度の使用量では鮮明な像を得難い。

#### (3) 可除去率

吸引除去はミエログラフィー直後腰椎穿刺により行

つた。針は普通の腰椎穿刺針を用いた。体位は中村の云う如く腹臥位で腰椎穿刺針尖が造影剤の中央に位置する如くにして行つたもの、側臥位で針尖が造影剤中央部に位置する如くして行つたもの及び坐位で L<sub>5</sub>, S<sub>1</sub> 間で穿刺したものがある。之等の方法による除去率は殆んど例が 50% 前後で 80% 以上除去し得たものは 2 例に過ぎない。又之等の体位では坐位で行う方法が比較的除去率が高い様であつた。

吸引除去はミエログラフィー直後が最も容易で、翌日は大多数の例では不可能で、除去し得た例でも 20% 以下の少量であつた。ミエログラフィー 3 日目以後は全て吸引除去出来なかつた。

#### (4) 刺戟症状

##### (a) 早期刺戟症状：

茲に云う早期刺戟症状とはミエログラフィー後 1 週間以内の症状を意味する事とする。この症状は表の如きものについて調査した。

発熱、頭痛、腰痛は約半数の症例にみられたが、発熱、頭痛は 3 日以内に消失しているものが殆んどで、38°C を起える発熱をみた例はない。脊髓液の細胞数はいずれも多少増加し、Pandy 氏反応の増強をみたものが多いが、細胞数は 30/3 以下のものが殆んどで森等の Moljodol ミエログラフィーについての検査成績に較べれば軽微である。

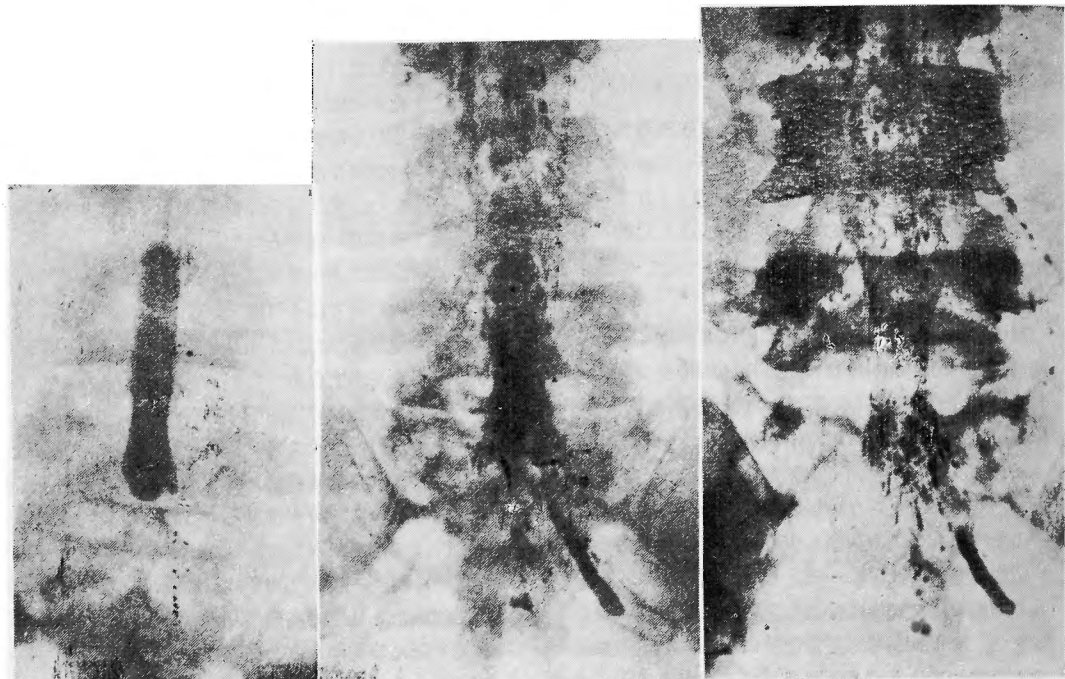
##### (b) 後発刺戟症状及び脊髓腔内に於ける Myelopaque の運命

ミエログラフィー後本剤を除去しなかつたもの或は吸引除去不能の為脊髓腔内に残置した症例 38 例中 9 例にミエログラフィー後 10 日~1 ヶ月の時期に本剤に特有と思われる刺戟症状をみた。この後発刺戟症状は仙尾痛、会陰、肛門部の不快感或は疼痛、坐骨神経痛、大腿前面の放散痛、或は腰部より仙骨部全般の鈍痛等を訴えるものであるが、可成劇烈で中には疼痛の為 10 数日間睡眠が妨げられたものもあつた。この症状は頸部

表 1

病名	症 状		腰 痛		発 熱		Lasègue 氏症状			眩暈…… 1 悪心…… 1 嘔吐…… 1
	有	無	増強又は出現	不変又は出現	有	無	増強又は出現	不変又は無	不詳	
根性坐骨神経痛 41例	19	22	18	23	17	24	25	11	5	
頸部骨軟骨症 4例	3	1	4	0	2	2	4	0	0	
脊髓腫瘍其の他 5例	2	3	2	3	0	5	1	2	2	

図 1

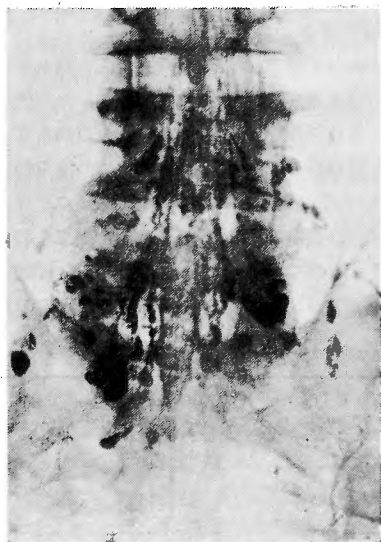

ミエログラフィー後2ヵ月目

ミエログラフィー後18日目

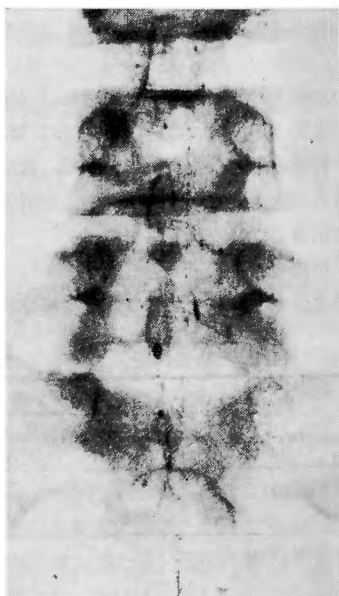ミエログラム

図 2



ミエログラフィー後45日目  
(椎管外溢出生著明)

図 3



ミエログラフィー後2ヵ月  
(myelopaqueの陰影消失)

骨軟骨症で5cc以上注入した4例中3例に発現しており、吸引除去して残量1cc前後と思われる例には1例しか発現していない。即ち症状発現と本剤の注入量とは密接な関係がある様に思われる。

後発刺戟症状を呈した1例にミエログラフィー後12日目に腰椎々弓切除術を行つた所、Myelopaqueは白濁した大小の粘液様の塊となつて、充血した馬尾神経に粘着しているのがみられ、このMyelopaqueは食塩水で洗浄しても除去が困難であつた。

之等の症状は安静、或は温熱療法のみによつても数週間以内に漸次軽減するが、プレドニンの脊髄腔内注入がよく奏効し、12.5mg 1～2回の注入により軽快した例もある。

Myelopaqueを脊髄腔内に放置すると、ミエログラフィー翌日は既に流動性が著しく不良となり、小滴状に分散する傾向が認められる。ミエログラフィー後数日にして本剤は広範囲に小滴状に分散し流動性を全く失い、一部は神経根に沿い末梢神経へ溢出するのがみられる(図1, 2)。ミエログラフィー後1ヵ月以上経たものでは終末囊には殆んど油塊をみぬ迄に広く分散し、時と共に油影の減少するのが認められ、3～4ヵ月後には陰影は次第に薄くなる傾向がみられる(図1)。3cc注入した1例ではミエログラフィー後2ヵ月にして油影の全く消失したものがあり(図3)、一般に本剤の吸収はレ線陰影の消失のみを目標とすればMoljodolに較べていちじるしく早いと云う事が出来よう。

#### IV. 考 察

Myelopaqueは透視に際して常に一塊となり円滑に流動し、虚像の出現なく微細な変化をも描出出来、又早期刺戟症状も軽微な点に於てMoljodolより優れた性質を有する。

従来の沃度油は脊髄腔から吸引除去する事が出来なかつたが、本剤は沃度油に可除去性をもたせる事が出来た点に於て格段の進歩を示したものと云う事が出来ようが、我々の経験では可除去率は50%前後であつた。本剤による後発刺戟症状出現の点から考えて毎常80%以上の可除去率が得られる事が望ましく、この点については今後製剤の改良、除去器具の工夫が望まれる。

本剤の欠点は脊髄腔内に遺残した場合、ミエログラフィー後10日～1ヵ月の間に可成り強い刺戟症状が出現する事である。之はこの時期に一時に沃度油が分

解し、大量の分解産物が馬尾神経を刺戟する事によるものと考えられるが、又本剤が神経根に沿い溢し易い事にもよるものであろう。Moljodolに於ても長年月の脊髄腔内停留によつて分解産物による後期障害が発現する事はProper, 牧山等、鶴海等の報告して居る所であり、高瀬等はMoljodolの神経根に沿う溢出により種々の疼痛が発現する事を述べているが、本剤に較べれば遙かに稀な障害である。之はMoljodolの分解が極めて緩徐に微量ずつ行われる事によるものであろう。

本剤の後発刺戟症状は脊髄腔内に留まる量に関係する所が大きいから、出来る限りミエログラフィー直後吸引除去する様に努めるべきである。又腰椎々弓切除術を行う例ではミエログラフィー後数日以内に手術を行いこの際硬膜に小切開を加え残量を洗い出す事が望ましい。

本剤の吸引除去率から考えてミエログラフィーの際の注入量は3cc以下が好ましく、5cc以上の大量を注入した時は遺残油による後発刺戟症状発現の危惧があると考えられる。

#### V. 結 語

(1) Myelopaqueは脊髄腔内に於ける移動状態、病変部の描出、早期刺戟症状の少い点に於てMoljodolより優れた性質を有する。

(2) 可除去率は50%前後のものが多かつた。

(3) Myelopaqueの欠点は脊髄腔内に遺残した場合、ミエログラフィー後10日～1ヵ月以内の時期に可成り強い刺戟症状が発現する事である。

稿を終るに臨み御懇篤な御指導、御校閲を賜つた恩師近藤鋭矢教授に深謝します。

#### 文 献

1. 森益太他：沃度油障害に関する実験的、臨床的観察(I)(II)。日外宝, 22, 459, 昭28.
2. 中村芳男：可除去性脊髄腔造影剤の研究。札幌医誌, 11, 271, 昭32.
3. 牧山友三郎他：脊髄造影剤に起因すると考えられる脊髄腫瘍(Oleom)の2例。中部整災誌, 1, 148, 昭33.
4. 高瀬武平他：脊髄管外造影剤溢出について。中部整災誌, 1, 12, 昭33.
5. 鶴海寛治他：沃度油ミエログラフィーの後期障害について。中部整災誌, 2, 69, 昭34.