結　　語

胆石症を思わしめる，著明な臨床症状もなく，右胸腹壁に胆石が穿破して，然も瘻孔及び腹腔内病変は治癒し，単に結石だけが胸腹壁の異物として存在していた1例を経験し，胆石症の自然治癒への1過程と考え，甚だ興味を覚えたので報告した．

本稿の要旨は第85回近畿外科学会に発表した．

文　　献

1) 松尾巌：日本内科全書．第七巻Ⅲ冊，日本医書出版株式会社，昭28.
2) 築紫清太郎：自発性胆囊胸瘻の1例．臨床外科 **5**, 97, 昭25.
3) 吉武泰男：胆囊胸腹壁瘻の一例．日本外科宝函 **27**, 1582, 昭33.
4) Zvanecky-Zabolonij: zorg. chir., **46**, 527, 1929
5) Joschko: Zbll. Chir., **60**, 584, 1933
6) Walzel: Wien Klin. Wschr., **50**, 799, 1937
7) Begnis: Zorg. Chir., **91**, 484, 1938

胃ポリープ

京都大学医学部外科学第1講座（主任　荒木千里教授指導）

林　章梁・近藤　祐二・半田　譲二

〔原稿受付　昭和35年1月18日〕

GASTRIC POLYP

by

CHIANG LIANG LIN, JOJI HANDA and YUUSHI KONDO

From the First Surgical Division, Kyoto University Medical School

(Director : Prof. Dr. CHISATO ARAKI)

7 cases of gastric polyp have been presented.

In 3 out of 7 cases, the change of the gastrogram by photic stimulations was examined.

In 2 out of these 3 cases, the gastrogram showed a suppression of the amplitude only slightly by photic stimulations. This seems to be analogous to the results in cases of the gastric cancer, which were examined with the same method. In the remaining 1, however, the gastrogram was inhibited completely by photic stimulations as in cases of gastric ulcer.

緒　　言

近来所謂前癌状態の一つとして注目を集めている胃ポリープについて，最近教室で経験した症例の中から7例を選んで報告し，多少の文献的考察を行つた．尚この7例中の3例は胃運動曲線を描写している間に，Xenon-gas 封入の stroboscope を用いて閃光刺戟を与えて，胃曲線の変化を検した．

症　　例

症例Ⅰ　58才　男

数年前から時々不定の胃腸症状を訴えることがあつたが放置しておいた所，2ヵ月前突然悪心と共にコーヒー残渣様のもの少量を嘔吐し，それ以後食事とは無関係に心窩部に鈍痛を訴えるようになり現在に至つた．既往症家族歴に特記すべきものなし．入院時臍の左上部2横指の位置に触診に際し不快感がある以外に所見

なく，入院後の検査では低色素性貧血，胃液の過酸以外に異常はなかつた．X線透視で胃体部に拇指頭大の陰影欠損を認めたが，圧痛その他は認められなかつた．手術所見は，胃体部小彎側に拇指頭大の硬い腫瘤を触れたが周囲胃壁に硬結その他の変化はなく，胃亜全剔を行つた．肉眼標本は胃後壁小彎側にポリープ状小腫瘤を認め，極めて硬であつた．胃壁は正常，組織学的には繊維腫であつた．

症例　II　55才　女

10年程前から時々強い上腹部痛，頻回の嘔吐を来し数日間続いて自然に消褪することがあつた．その他吐血，下血，体重減少等に気付いたことはない．入院時腹部には全く異常所見なく，ワ氏反応陽性の他，血液，尿尿，肝及び腎機能に異常を認めず，胃液は嘔吐のため採取不能であつた．X線透視で胃洞部に拇指頭大の陰影欠損を認め，これに一致して抵抗があつたが腫瘤として触れなかつた．手術時胃体部後壁小彎側に近く拇指頭大扁平の胃壁内腫瘤を触れ，漿膜面からの肉眼所見は膵組織を思わせた．胃部分切除を行い，切除胃を大彎側で開くと，この腫瘤の他，胃洞部と胃体部の境界に近く，前壁で5mmの茎を持つた2×1×1cm大のポリープ状腫瘤があり硬度は弾性硬であつた．組織学的には前者は胃壁内迷入膵組織，後者は慢性炎症性変化を伴つた腺腫状ポリープであつた．

症例　III　56才　男

1年前より食思不振と上腹部膨満感を訴えて現在に到つた．触診で臍の左上部に抵抗感を触れるがその他特記すべき腹部所見なく，又胃液に低酸を認める他血液，尿尿に異常を認めなかつた．X線透視で大彎に近く小さな陰影欠損を認めポリープ様の所見であつた．胃亜全剔を行い切除胃を開くとX線診断の部位に一致して後壁に膿苔を被つたポリープ様腫瘤があり，少数のリンパ腺腫脹を認めた．組織学的には腺腫様ポリープで悪性変化を認めなかつた．

症例　IV　72才　男

この症例も不定の胃腸症状を訴えX線透視で胃ポリープの診断に逢し胃亜全剔を行つた例であるが切除胃ではポリープ様腫瘤の他多少胃粘膜面に隆起した硬結せる潰瘍面があり，組織学的には共に癌性変化を認めた．特に胃壁には慢性胃炎の像があり，胃炎，ポリープ，及び癌腫の発生の間に何等かの関係があるのではないかと思わせる例であつた．

症例　V　65才　女

半年前から頑固な吃逆に悩まされて来院した．入院時腹壁に緊張が強く，詳細な触診は不能であつたが特に異常所見を認めなかつた．X線検査で幽門部に円型拇指頭大の陰影欠損を認めたが腫瘤，圧痛を証明せず，鏡検像正常幽門の通過障害を証明しなかつた．部分切除を行つた切除胃の後壁で幽門に近く，小彎より1cmの部分に1×0.5×0.3cm大のポリープ様腫瘤があり，広基性，硬度は軟であつた．組織学的には腺腫様ポリープで特にプラズマ細胞を主体とし少数のエオジン球を含む慢性炎症性変化が特に著明であつた．

この症例を含めて以下症例VIIまでの3例は胃運動曲線を描写している間に，閃光刺戟を与えて胃曲線の変化を検した．閃光は12～15/秒頻度のもの5～6秒程継続して与えた後，5～6秒休止し，之を反覆して大体2～4分間刺戟した．5～6秒継続して与えた刺戟を1刺戟群と称する．尚症例V，VIはバロン内容に体温と略々同温の水を用いたが，症例VIIは空気を用いた．症例Vの胃曲線について見るに，運動期略々30分休止期約1時間で，2波間の間隔は最大3.2分であるが普通2分位であり，1収縮波の継続時間は1分以上で緩やかな山を描き，最後はテタヌス様のもので終る．如何なる型に属するかはつきりしない．第2回運動期では2波間の間隔が更に延びて3～4分になり，波高も多少小さくなつたが，規則正しく山を描き出した時，休止時間中に約3.5分間に24群閃光刺戟を与えた所，刺戟中出現を予想される山は殆んど消失してウネリ程度のものとなつたが，以後規則正しく山を描いた．第1回刺戟後8分経つて略々同条件で刺戟した所が，今度は刺戟中も出るべき山は出現したが，刺戟後3.2分後に僅かに小さい昂まりを見せるのみで山は描かれなかつた．そしてこの昂まりより約8.6分後に始めて山を描いた（第1図）．

症例　VI　44才　女

昭和30年頃より食後，上腹痛，悪心，嘔吐が現れ，同32年11月X線透視により幽門部に変化ありといわれたが，同年12月虫垂切除を受けて上記症状は消失した．同33年6月再度X線透視を受けた所，胃ポリープがあるといわれて来院した．入院時上腹部に腫瘤を触れ，移動性余りなく呼気性固定可能，鶏卵大，弾性軟，境界鮮鋭である．その他臍部に圧迫過敏がある以外に異常所見はなかつた．胃液は胃酸を欠き，X線透視で幽門窩に鶏卵大の陰影欠損を認めたが，圧痛なく，移動性も余りない．部分的胃切除を施したが，X線透視所見に一致して幽門輪より4.0cm口側，大彎側より発育せる0.8cmの茎を持つた鶏卵大のポリープで，組織

図1 症例 V

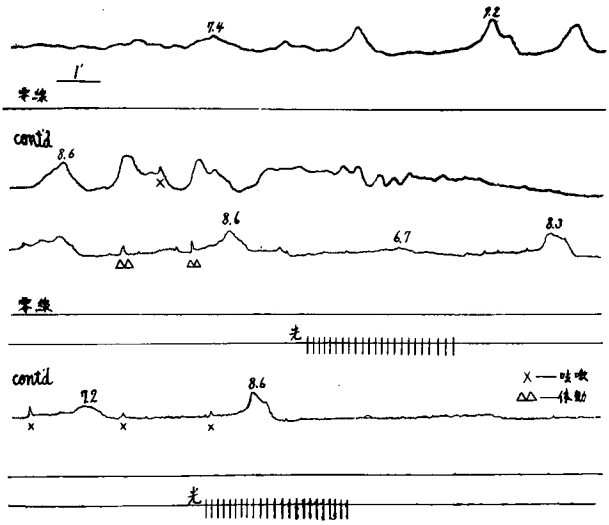

図2 症例 VI

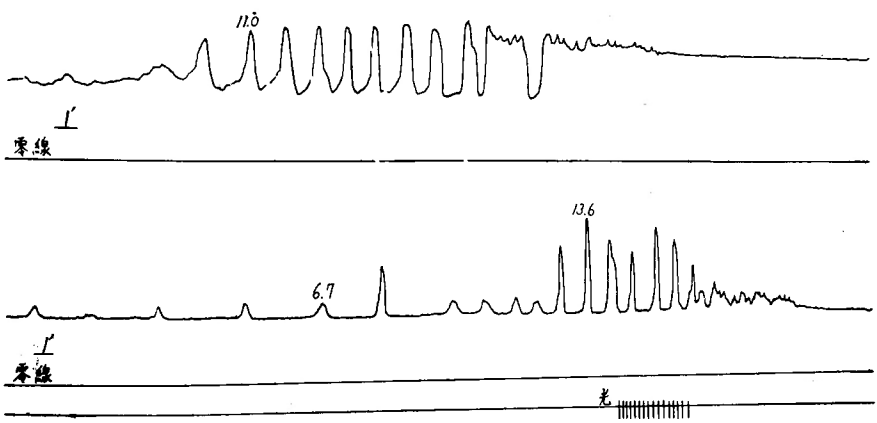

学的には腺性ポリープで悪性変化はなかつた．胃曲線は運動期約28分，休止期は約60分で，1～2分毎に1収縮波を描き各波の継続時間も大体1～2分で正常曲線の範囲に入ると思われる．テタヌスを以て非常にゆつくり休止期に移行した．閃光刺戟は約4分間断続して与えたが，2波間の間隔に影響なく，波高が僅かに減少する程度であつた（第2図）．

症例 VII 52才 男

昭和32年12月頃より食事と関係なく上腹部に持続性刺痛及び呑酸嘈囃を来したが，疼痛は放散せず，又悪心，嘔吐，嘔気等はなかつた．入院時肝臓が剣状突起下3横指，乳線で2横指触れ，辺縁鋭，硬度普通，表面平滑，並びに鼓腸がある以外に異常所見なく，入院後の検査では胃液は胃酸を欠如していた．X線透視で幽門前庭部に鳩卵大の円形の陰影欠損があつた．部分的胃切除を施したが，ポリープはX線診断所見に一致した部位にあり，弾性軟であつた．組織学的には軟性乳嚢腫であつた．胃曲線は運動期約37分，休止期は不明であるが，15～30秒毎に1収縮波があつて，各波の継続時間も大体15～30秒で正常曲線である．閃光刺戟により2波間の間隔に影響はないが，刺戟後第1の山で相当に波高が減少したが，第2の山ですぐ波高を回復し，第4，5山で又波高が小さくなつたが，刺戟後は又波高を回復し，それ以後規則正しく大体同じ波高

図3　症例 VI

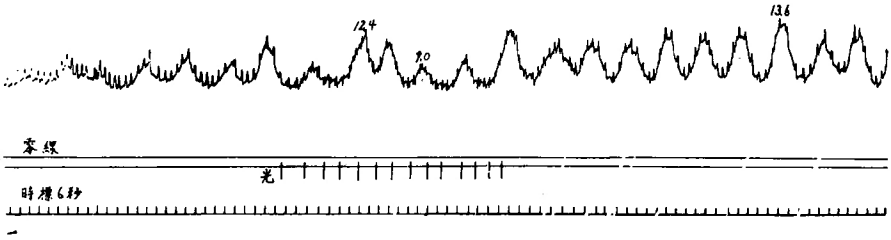

の山を描いた（第3図）.

考　　察

通常胃ポリープという言葉は形態学的な意味に用いられ胃内に隆起し所謂ポリープ状を呈する腫瘤一般をさすが，組織学的に上皮性良性のもの，特に 1) adenomatous polyp 2) adenoma 3) papilloma 等を指す.

元来胃の良性腫瘍は比較的稀で Marshall によれば全胃腫瘍の 4.8 %に過ぎない．更にこの中ポリープは 45.12 %，従つてポリープは全胃腫瘍の 2 %強にすぎない．その他多くの報告者の統計を見ると切除胃中 0.31～7.1%，剖検屍中には0.09～0.7%の割で胃ポリープが発見されている.

第 1 表

Classification and incidence of 1,700 Gastric tumors		
Carcinomas	1567	92.2%
Sarcomas	51	3.0%
lymphoid tumors	35	
leiomyosarcomas	16	
Benign tumors	82	4.8%
leiomyomas	28	
single polyps	31	
multiple polyps	6	
lipomas	2	
miscellaneous tumors	3	
aberrant pancreas	12	
Total	1700	
	(Marshall)	

第 2 表

胃ポリープの発生頻度

I) 剖検屍より			
報告者	剖検数	胃ポリープ	%
Borrmann	11475	10	0.09
Ebsten	600	4	0.7
Stewart	11000	47	0.43
Buchstein	21026	74	0.35
Kade	42631	226	0.53
Warren	?	?	0.6
村　上	1343	3	0.22
II) 胃鏡検査による			
Schindler	?	?	1.65
III) 切除胃より			
Chamberin	381	6	1.6
Kment	1440	14	0.97
Hiihnerman	752	1	0.13
Mayo Clinic	2168	4	0.18
宇佐美	210	15	7.1
藤　原	128	6	4.7
小　原	980	13	1.3
村　上	924	45	4.87

表の様に，胃良性腫瘍の組織所見は多岐に亘つているが，本来の胃ポリープは adenomatous polyp に属するものである．茎を通る割面では良く発達した基質が扇状に茎内を上昇し，粘膜筋層より上に達する．この基質内には平滑筋繊維が上方迄連続して居り，粘膜筋層に由来するといわれる．Payr, Konjetzny は本症の原因として炎症を重視し，胃粘膜に糜爛性変化を生じこの修復過程として再生腺腔が深部にのびて粘膜筋層下に達し，ここで更に著明な増殖を遂げる結果粘膜筋板繊維がこのように持ち上げられるのであるとして，この所見を癌性変化の有無に拘らず胃ポリープの組織診断の一根拠としている（第3表）.

第 3 表

Classification and incidence of benign gastric tumors.	176
Epithelial tumors	111
adenomatous polyps	80
adenomas	19
polyposis	10
papillomas	2
Connective tissue tumors	65
leiomyomas, fibromyomas, adenomyomas, mixofibromas	44

fibromas	6
neurofibromas	5
dermoid cysts	3
lipoma	1
hemangiomas	6
Total	176

(Eusterman)

更にポリープ茎部再生腺腔を構成する細胞は十二指腸粘膜筋層又は粘膜下組織に存する Brunner 腺の細胞と類似したものであるとされている.

内外の報告によると，表の如く胃ポリープの悪性化は6.7～80％と大きな開きをもつている．しかし上記の点を注意して調べると，3割程度に悪性変化を認めるといわれる．このように相当の頻度で悪性変化がみられるにせよあるものは再生腺腔底のごく一部に，あるものは表層の一部に異型細胞を認める程度のものもあり，従つて腫瘤の茎底部を含む広汎な組織学的検索が必要と思われる（第4表）.

第 4 表

胃ポリープ悪性化の頻度

報告者（年次）	ポリープ例	悪性化を認めたもの％
Brunn and Pearl (1926)	84	12.0%
Stewart (1929)	47	28.0
Miller et al (1930)	23	35.0
McRoberts (1933)	5	80.0
Benedict and Allen (1934)	17	41.0
Laurence (1936)	50	18.9
Riglerand Ericksen		
autopsy (1936)	31	12.9
clinical (1936)	25	16.2
Pearl and Brunn (1943)	37	51.0
Kade (1949)	226	15.0
Yarnis et al (1952)	30	6.7
Marshall (1952)	(estimate)	30.0
藤　原 (1955)	94	28.0
村　上 (19 6)	45	66.7
松　本 (1956)	28	18.8
小　原 (1957)	13	30.0

我々の症例に見た様に本症に特有の症状といえるものはなく，各種不定の胃腸症状を呈し得る．又，腹部にも著明な所見をみることはむしろ少い．しかしレ線透視によれば，手術時にも見落される程度の小さなものも発見し得ることがあり，最も信頼すべき診断法とされる．一旦本症が診断されれば，悪性変性を遂げる頻度が相当高いことから考えても手術すべきであり，且つ，肉眼所見のみで悪性化の有無を決定し得ぬという事実から，ポリープだけの切除でなく，ポリープを含む広汎胃切除をなすべきであるといわれている.

我々は，この前癌状態を胃運動曲線の上から予知し得るのではないかの予想の下に上述の如く3例に実施した．その結果は3例中2例は閃光刺戟により軽度に抑制されて波高が小さくなり，症例Vのみ抑制阻止されて波高の減少及び2波間の間隔の延長が認められた.

正常人，胃及び十二指腸潰瘍患者，癌患者について行つた同種実験で得た成績では，正常人6例中1例のみ閃光刺戟の初めだけ全く軽度に抑制されたが，その直後の山よりすぐ波高を回復した．他の5例は殆んど閃光による影響をその胃曲線の上に見出し得なかつた．胃潰瘍患者6例中4例は胃運動は抑制阻止を受けて，波高の減少並に2波間の間隔の延長を見た．十二指腸潰瘍患者では4例中3例に抑制，阻止を見た．1例は却て胃運動の促進を受けた様な所見を呈し，胃癌患者では17例中5例が影響を受けたが，5例中1例のみ胃運動が閃光刺戟中完全に阻止されて2波間の間隔が延びたが，他の4例は軽度に抑制されて山の波高が減少した程度であつた.

この事実から考えると，胃ポリープの症例の胃運動曲線に閃光刺戟を与えた時の胃曲線の変化は正常人にも潰瘍にも属せず，癌患者について得た成績と類似しているようである.

結　　語

1. 胃ポリープの7例に就いて報告し，文献的考察を試みた.

2. その7例中3例に就いて胃運動曲線を描写させている間に，閃光刺戟を与えた時の胃曲線の変化を調べて見たが，3例中2例は軽度に抑制されて波高が小さくなり，残り1例は抑制阻止されて波高の減少及び2波間の間隔の延長が認められた．これは癌患者について行つた同種実験で得た成績に類似しているようである.

3. 胃ポリープは組織学的に悪性化する事が多いが，この事は胃ポリープの症例の胃運動曲線に閃光刺戟を与えた時の胃曲線の変化を見ても癌患者について行つた同種実験で得た成績と類似している様に思われる．従つて胃ポリープの診断がつけば，ポリープを含めて広汎胃切除をなすべきである.

参 考 文 献

1) 藤原国芳・他：外科において最近経験した胃ポ

リーブについて．癌の臨床，1, 397, 昭30.
2) 村上忠重・他：胃のポリープおよびポリープ癌の研究．癌の臨床，2, 544, 昭31.
3) 小原辰三・他4名：胃ポリープ13例の臨床的並に組織学的研究，臨床消化器病学，6, 353, 昭33.
4) 松本・太田：Gastric neoplasm other than carcinomas. a Histological and statistical study on 1489 resected stomachs. 癌, 47, 143, 1956.
5) Borrmann, R.: Henke-Lūbrasch Haudbuch d. spez. Path. Anat. u' Histolog., 4, 812, 1926.
6) Stewart, M. J.: The relation of maligmant disease to benign tumours of the intestinal tract. Brit. M. J., 2, 567, 1929.
7) Eūsterman, G. B. and Sunty, E. G.: Benign tumor of the stomach. Surg. Gynec. & Obst., 34, 5, 1922.
8) Pearl, F. L., and Brunn, H.: Multiple gastric Polyposis a supplementary report of 41 cases, includiug 3 new personal cases. Surg. Gynec. and Obstet., 76, 257, 1943.
9) Yarnis, H., Marshak, R. H. and Friedman, A. I.: Gastric Polyps. J. A. M. A., 148, 1088, 1952.
10) 小野寺直助：胃壁の緊張及び運動に関する吾人の臨床的観察．日本消化機病学会雑誌, 27, 552, 昭3.
11) 松藤宗次・吐師俊雄：胃運動曲線に関する臨床的観察及び実験的研究．日本消化機病学会雑誌 29, 74, 89, 昭5.
12) 松藤宗次・吐師俊雄：胃運動曲線の診断に就いて．実地医家と臨床，10, 12, 116, 218, 昭8.
13) 田北周平：胃運動曲線，最新医学，5, 779, 昭25.

横隔膜弛緩症に合併した胃軸捻転の1例

森岡 哲吾・千葉 俊雄・生井 克美

〔原稿受付 昭和35年2月15日〕

ON A CASE OF GASTRIC VOLUVULUS ACCOMPANIED WITH DIAPHRAGMATIC RELAXATION

by

Tetsugo Morioka, Toshio Chiba and Katsumi Ikui
From the Department of Surgery, Osaka Medical College
(Director: Prof. Dr. Sakae Asada)

A case of gastric volvulus is reported, which was diagnosed preoperatively.

A 4-year-old child was admitted with the chief complaint of abdominal distension and vomitting action without a vomit for about 36 hours. On preoperative examination, the left diaphragm was at the 5th intercosral space and a large gas bubble of the stomach with a fluid level was found fluoroscopically.

Upon laparotomy, it was revealed that this gastric volvulus consisted of two types, anterior organoaxial and posterior mesenteroaxial, and it was accompanied with diaphragmatic relaxation.

Only the reposition of the stomach was carried out considering his severe general condition, but after the operation the patient did not recover from unconsciousness and died with high fever and oligulia 21 hours later.

In this case the voluvulus seemed to be caused by several factors such as abnormal movement of the pylorus, relaxation of the diaphragm and overeating.