11) 内之浦明：癌胃全剔出術適応症に関する臨床的並に病理組織学的研究．医学研究，**20**，832，昭25．
12) 内之浦明：胃全剔出適応範囲内にあると推定される癌胃切除例50例の術後遠隔成績に就て．臨床と研究，**27**，60，昭25．
13) Wickham, L. & Degrais, P.: Radium & Cancer, New York, Paul B. Hoeber: (Ernst, A. Pohl.: Clinical Radiation Therapy, 255, 1950. Lea & Febinger より引用)．
14) 山形敏一，他：胃癌の石灰化について．臨床放射線，**4**，656，昭34．

Ivalon に依る体腔壁の成形について

大阪医科大学外科学教室（指導　麻田　栄教授）

伊達政照・栗山隆興・森岡哲吾
西本勝美・今中勝次

〔原稿受付　昭和35年9月3日〕

IVALON PROTHESIS FOR CHEST AND ABDOMINAL WALL DEFECTS

by

Masateru Date, Takaoki Kuriyama, Tetsugo Morioka, Katsumi Nishimoto and Katsuji Imanaka

From the Department of Surgery, Osaka Medical College
(Director: Prof. Sakae Asada)

The repairment of a large defect of abdominal or chest wall due to an extensive resection involving the skin, is a very difficult problem. Usually, tantalum mesh or synthetic fibre is used as prothesis in such cases. We recently experienced the following two cases. A large abdominal wall defect as a result of an en bloc resection against hepatoma (Fig. 1, 2) and a chest wall defect following sternum resection for cancroid (Fig. 4, 5) were restored by Ivalon (Polyvinyl formal sponge) prothesis. About one month after the operations the Ivalons were obliged to be removed due to secondary infection in the operative wounds. But board-like granulation tissues were so well formed under the Ivalons that neither abdominal wall hernia nor disturbances of breathing occured (Fig. 3, 6, 7). These observations suggest that the use of Ivalon for the restoration of abdominal or chest wall defect is an excellent method in view of the fact that Ivalon has a promoting effect on the formation of granulation tissue even in case of secondary infection in the operative wound.

われわれは最近，癌に対する広範囲切除術によつて生じた腹壁及び胸壁の全層欠損に対し，Ivalon (polyvinyl formal sponge)による体腔壁成形を実施した2例を経験し，これに関連した動物実験をも行い，興味深い知見を得たので，報告する．

症　　例

1. 患者；59才，男子（昭和32年7月3日入院）.

主訴；上腹部腫瘤

現病歴；約1年前から胃部膨満，呑酸嘈雑を覚え，約1ヵ月前から食後に上腹部疼痛を訴えた．2週間前，上腹部の腫瘤に気付いたが，この腫瘤は急速に増大し，疼痛を伴うようになつたので，入院した．

現症；体格中等，栄養やゝ衰え，皮膚は乾燥，汚穢黄色を呈し，脈搏正常，血圧120～60mmHg．腹部では心窩部に小児頭大の膨隆があり，中心部の皮膚は発赤し，腹壁静脈の怒張を認める．触診するに，膨隆部に一致して手拳大の腫瘤を触れ，表面平滑，境界比較的鮮明，弾力性硬，圧痛著明，皮膚発赤部には波動を証明する．頸部，其の他にリンパ腺腫脹を認めない．

検査成績；血液所見では貧血なく，又白血球増多も認めない．肝機能検査は正常，モイレングラハト値3，血清ワ氏反応強陽性．心電図に異常所見を認めない．レ線検査で胃は外部より圧迫された像を示すが，その他に変化を認めない．

手術所見；以上の点から肝腫瘍を疑い，手術を行つた．開腹するに，腫瘤は肝左葉にあつてこれに大網，腹壁が強く癒着しており，腫瘍の腹壁への浸潤が強く皮膚に迄及んでいたので，肝左葉とともに腹壁全層をen bloc に切除した．この為心窩部に11.0×14.0cm の楕円形の腹圧全層欠損部を生じ，これは一次的に縫合閉鎖することが不可能で，何等かの方法による腹壁成形が必要と思われた．そこで厚さ2.0cm の Ivalon 板を約1.0cm に圧縮し，煮払消毒した後，欠損部と同形に切り出し，これを欠損部周囲の腹壁筋層に結節縫合により固定し，皮膚は減張切開を加えて，Ivalon 板上に被覆し，一次的に閉鎖した．創上縁より肝断端にドレーンを挿入，手術を終了した．

切除標本，腫瘤の大部分は肝左葉から成り，腹壁及び大網と強固に癒着し，腫瘍の浸潤が皮膚に迄及んでいた．肝左葉は11.0×10.0×11.0cm 大で，割面は黄白色充実性，中心部は壊死に陥つていた（Fig. 1）．組織学的には肝癌の像を示した（Fig. 2）．

術後経過；ペニシリン等の抗生物質を強力に使用したにもかかわらず，創感染を来し，術後7日目頃から創が哆開し，Ivalon が露出するに到つた．Ivalon 板は多量の滲出液を吸着し，漸次周辺部に発育した肉芽のため押し上げられ，補塡の意味をなさないと考えられたので，術後40日目に Ivalon 板を除去した処，意外にも Ivalon の下に硬い板状の肉芽がよく発育しており，腹腔を完全に遮断しているのを認めた（Fig. 3）．そこでこの肉芽の上に術後2ヵ月目にルベルダン氏植皮術を施行したところ，よく着床し大部分に上皮形成が見られるに到つた．しかし乍ら，植皮後約2ヵ月で植皮部に小腫瘤を生じ，これは急速に大きくなり花菜状に発育，潰瘍をも形成し漸次新生腹壁全面に拡がつた．術後5ヵ月目にイレウス症状を呈したので再開腹を行つたところ，新生腹壁内面に鳩卵大～鶏卵大の腫瘤数個を認め，それが小腸と高度に癒着していた．この腹壁腫瘤を癒着小腸と共に切除，再び Ivalon にて腹壁成形を行つたのであるが，術後3日目に心衰弱により死亡した．この腹壁腫瘤は肝癌の転移であることが組織学的に判明した．

2. 患者；64才，男子．（昭和34年5月20日入院）

主訴；前胸部有痛性腫瘤．

現病歴；本院神経科に入院，駆梅療法を施行中，何等誘因と思われるものなく1ヵ月前より胸部疼痛を訴え，間もなく胸骨中央部に軽度の腫張を認め，呼吸困難を伴うようになつた．この腫瘤は漸次増大し，波動をも呈するに至つたので，当科に転科した．

現症；体格中等，栄養不良，顔貌貧血状，時折発作性に頻脈を呈する．腫瘤の表面に発赤を認めず，大いさは 4.0×5.0cm，境界比較的鮮明，弾性硬，中心部に波動を証明し，圧痛著明．リンパ腺の腫脹を認めず．腹部，その他に異常を認めない．

検査成績；血液所見では軽度の貧血と白血球減少を認め，赤沈平均値92，血清ワ氏反応強陽性．心電図ではTの低下を認め，胸部レ線は肺野に異常陰影なく，側面像にても腫瘤部と肺実質との関係は明かでなかつた．喀痰中に結核菌及び腫瘍細胞を証明しなかつた．

手術所見；胸骨上で腫瘤の外側を楕円形の皮膚切開を行い，右鎖骨の一部及び第4肋軟骨高迄の胸骨を各肋軟骨の一部を附着せしめて，皮膚，皮下組織と共にen bloc に切除した．胸骨の裏面は胸膜並びに肺実質と一部癒着していた．腫瘤切除の為生じた前胸壁欠損部に対し症例1と同様 Ivalon 板にて補塡成形を行つた．即ち，厚さ2.5cm の Ivalon 板を圧縮して0.8cm とし，欠損部の形に合せて切り出し，煮沸消毒した後，胸郭に結節縫合により固定し，皮膚は減張切開を加えて一次的縫分閉鎖した．右胸腔内に持続吸引用カテーテルを，又皮膚と，Ivalon の間にもドレーンを挿入し，手術を終了した．

切除標本；切除標本は第4肋間以上の胸骨と第1～

4肋軟骨及び右鎖骨の一部から成り，胸骨裏面には一部肺実質の癒着を認め，主腫瘤は胸骨の前面皮下を中心として存在し一部胸骨を穿通し肋膜に達していた (Fig. 4)．組織学的には扁平上皮癌で，典型的な癌真珠が認められた (Fig. 5)．

術後経過；術直後から呼吸異常は全く認められず，咳嗽，喀痰もなかつた．しかしドレーンよりの排液は初め血性より漸次膿性となり，術後17日にドレーンを除去，以後穿刺により排液に努めた．術後20日頃より発熱を認め，膿性液の貯溜が増大したので，術後30日目に Ivalon を除去した．Ivalon の下には厚い膿性膜を認め，この膿性膜の下には症例1と同様に全面に硬い肉芽形成を認めた (Fig. 6)．Ivalon 除去後皮膚を縫合閉鎖した．

考　　按

体腔壁缺損部を異物を用いて補塡せんとする試みは，従来 tantalum 板，tantalum mesh, 或いは stainless-steel mesh 等によつて行われたのであるが，1951年 Grindlay[3] 等が合成樹脂の生体内使用に関する実験成績を報告して以来，この合成樹脂板による缺損部補塡が試みられるようになつた．そして Fitsh は Ivalon 板により8ヵ月の乳児胸壁缺損創を修復し得た1例を，Newsome[4] は腹壁缺損創を nylon fabric を以つて修復した2例を，田沢[5] は合成板による胸壁缺損補塡3例を報告している．周知の如く Ivalon は煮沸に耐えるので，消毒の簡単なことが利点とされ，又異物反応が殆んどみられないため，永久的埋没法が原則とされているのである．ところがわれわれの症例に於いては感染のための皮膚創の哆開を来たし Ivalon 除去のやむなきにいたつたのであるが，意外にも Ivalon の下面に周囲組織からの肉芽の発育が極めて良好であつて Ivalon 板除去にかかわらず充分に缺損部体腔壁の補塡に成功を収め，しかも腹壁に用いた症例ではこの肉芽が喀嗽，怒責等の腹圧にも充分耐えうることが判明し，又胸壁に用いた症例でも奇異呼吸等の呼吸障害は全く現われなかつたのである．この成績は従来の Ivalon 板埋没による一次的体腔壁缺損部成形の治癒形式とは異なるものであり，たとえ感染によつて Ivalon 除去のやむなきにいたつても，充分の日数さえ経過しておれば，恐らくは Ivalon の刺戟作用によつて二次的に著明に発生する肉芽によつて体腔壁の形成が可能であることを示したものであり，甚だ興味深いことと思われる．なお，Newsome[4] も1ヵ月後に nylon fabric を除去したところ，板状肉芽の発生に依り腹壁の成形に成功した1例を報告している．

そこで，われわれは次の実験的研究を行つた．家兎の腹壁全層を両側腹直筋を含み，約 4.0×5.0cm 大に切除して腹壁の大缺損部をつくり，此処へ同形 Ivalon 板を周囲腹壁に結節縫合で固定，腹壁成形を行つてみた処，創の感染を来たして上述の臨床例と全く同様の経過を取るに到つた．即ち，約1ヵ月後に Ivalon 板は脱落したが，その下層には板状の新生肉芽が認められ，ヘルニアの症状を呈することなく経過，約5ヵ月後にはこの新生肉芽創は有毛上皮により完全に被覆されるのをみたのである．しかしながらこの新生腹壁は組織学的には Fig. 7に示す如く板状の肉芽から構成され，在来筋層を全く缺如しているので，長年月の後には或いはヘルニア形成を来たす可能性も考えられる．結局，Ivalon による体壁の成形時にはやはり感染を来さないことが望ましいのであるが，かりに感染を来して Ivalon 除去の止むなきに到つたとしても或程度の成形には成功を収めうるものであると結論しうる実験結果を得たのである．

元来 Ivalon は多孔質のスポンジ様物質で水分の吸収力が大きいため serum collection を来し易く，これが感染の可能性を大ならしめる主な理由と思われる．Abraham[1] も皮下に Ivalon を埋没する際には筋膜下の使用に比し，serum collection が大である故ドレナージを行うべきで，又腹膜面の成形を行うに当つては腹腔内浸出液による serum colleetion を防ぐために大網で Ivalon 下面を覆うようにすべきであると述べている．われわれの第1例は腹水を認め，且つ大網が除去されたため大網による缺損創閉鎖を行いえず，直接 Ivalon が腹腔内に露出し，第1,第2例共に皮下に埋没されたがために serum collection が大であり，そのために感染を来したものと考えられる．

結　　語

われわれは Ivalon (polyvinyl formal sponge) に依る体腔壁成形の2例を経験した．2例共術後感染のため Ivalon 除去の止むなきにいたつたが，従来の報告とは，異り，Ivalon の下に二次的に発生した肉芽組織によつて一応体腔壁形成に成功したことは興味深いと思われたので，若干の考察を加え，報告した次第である．

文　　献

1) Abrahams, J. L.: The Use of Polyvinyl Sponge in the Repair of Abdominal wall Hernia. Surg., **42**, 336, 1957.
2) Fitsh, E.A.: Ivalon as a Chestwall Prothesis. J. Thoracic. Surg., **34**, 265, 1957.
3) Grindlay, J. H.: Plastic Sponge which acts as Framework for Living Tissue. Arch. Surg., **63**, 288, 1951.
4) Newsome, J. F.: Use of Synthetic Cloth in Management of Disrupted Abdominal Wounds. Arch. Surg., **78**, 593, 1959.
5) 田沢敏夫：胸壁広範切除に於ける人工胸壁に関する研究．日胸外会誌 **4**, 771, 昭31.

Fig. 1 Resected specimen of liver tumor. (Case 1).

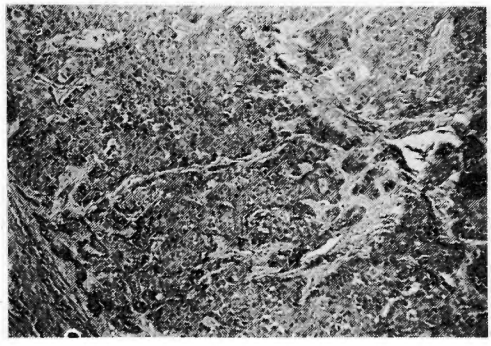

Fig. 2 Microscopic specimen showing a primary liver cell carcinoma. (Case 1, H.E., 400×)

Fig. 3 Board-like granulation tissue formation under the Ivalon. (Case 1).

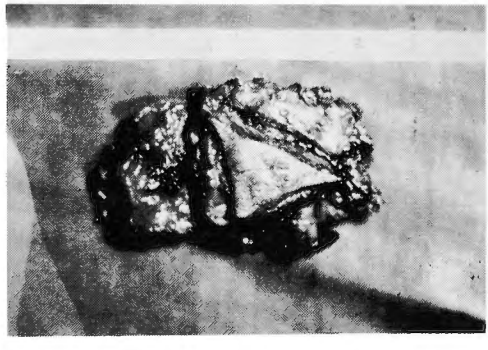

Fig. 4 Resected specimen of anterior chest wall tumor. (Case 2).

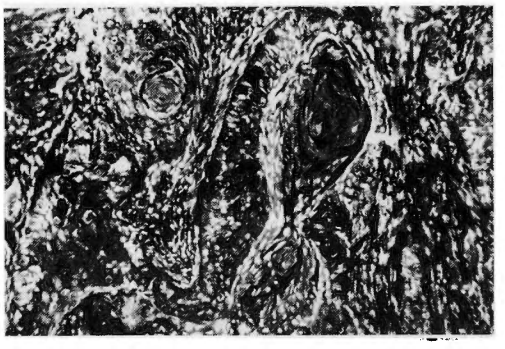

Fig 5 Microscopic specimen showing a cancroid. (Case 2 H. E., 100×)

Fig. 6 Granulation tissue developed under the Ivalon. ((Case 2).

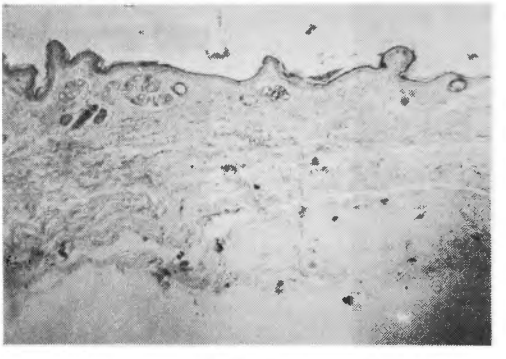

Fig. 7 Microscopic specimen showing the reestablished abdominal wall in an experimental rabbit: granulation tissue without muscle layer.