若い妊婦の乳頭 Paget 病

岐阜大学医学部第1外科教室（鬼束惇哉教授）

説田周明・種田耕三・小川孝一

〔原稿受付：昭和40年12月21日〕

Paget's Disease of the Nipple in a Young Pregnant Woman

by

KANEAKI SETTA, KŌZŌ OIDA and KOICHI OGAWA

From the First Department of Surgery, Gifu University, School of Medicine
(Director: Prof. Dr. ATSUYA ONITSUKA)

A case of Paget's disease of the nipple in a 22-year-old pregnant woman was reported. She noticed a painful lump in her right breast eight months prior to her admission, which was accompanied by excoriation and slight ulceration of the nipple extending to the areola six months before admission. Right radical mastectomy was performed under the diagnosis of carcinoma of the breast, following the artificial abortion. Microscopic study on the section made through the nipple, revealed the typical picture of Paget's disease (Fig. 3), and duct carcinoma in the deep mammary lump (Fig. 4).

A breaf comment on Paget's disease was presented.

乳頭ベーゲット病 Paget's disease of the nipple の頻度は諸家の報告によると全乳癌症例の3％内外，更に Helman・Kliman (1956) によると1％以下であり，また年令別の罹患頻度は一般の乳癌のそれと一致するといわれるが，先般われわれは，若い妊婦で，その乳房内に腫瘤が，乳頭部の変化よりも先に，現われた乳頭ベーゲット病の症例を経験した．

症例：22才，家婦，昭和40年2月3日初診．

主訴：右乳頭と乳輪部とのただれ，右乳房内の鈍痛をともなう瘤塊．

既往歴：昭和39年1月，妊娠9ヵ月で早産し，同年9月，妊娠4ヵ月で自然流産した．月経は順調であつた．目下，妊娠2ヵ月である．流産予防のためホルモン注射を受けたことがある．

家族歴：家族や近い血縁者には癌あるいはその他の特記すべき疾病に罹つたものはない．

現病歴：来院の8ヵ月前に，右乳房の上内側四分円内に拇指頭大の無痛の瘤塊のあること気付いたけれども，すてておいた．2ヵ月後，同側の乳頭部が爛れ湿潤し，痂皮を作つたが，治癒の傾向はなく，乳頭から漿液性，時には血性の液を分泌するようになつた．これらの変化は次第に強くなり，また乳房内の瘤塊は大きくなり，鈍痛をともなうに至つた．この痛みは月経周期とは無関係であつたという．

入院時の所見：体格小，栄養やや低下．顔つきは正常．心尖部に僅かな収縮期性雑音をききとつたほかは，肺野，腹部，背部，四肢などに理学的な異常をみとめえない．胸部レ線検査では，両上肺野に肺紋理の僅かな増強を示したが，その他に異常な陰影は証明されない．

局所所見．右乳房は左に比べてやや大．皮下静脈は軽く怒張している．皮膚面の部分的な凹みやかたまりは見られない．両上肢の挙上に際する乳房のうごきは左右均等である．右乳頭は正常の形を全く失い，乳輪部におよぶ50円ニッケル貨大の比較的に浅い潰瘍があり，その境界は明らかで，辺縁はうねりくねり，淡紅

色，湿潤している．漿液性の分泌がある．異臭はない（図1）．

図　1
右乳頭部

触診で右乳房内の上内側四分円内に胡桃大の癌塊を，また上外側四分円内に拇指頭大の癌塊をみとめる．2つとも弾性硬，境界ははつきりしており，粗大結節様であり，基底部との移動性はよく保たれているが，その部の皮膚といずれも癒着している．

右腋窩部に硬く腫脹した小豆大のリンパ節を1個触れる．左腋窩，両側の鎖骨上下窩，傍胸骨部などにはリンパ節を触れない．

検査成績：赤血球数456万，血色素量（ザーリ）82%，ヘマトクリット値32%．白血球数14,200，血液像では好中球増多と核の左方移動をみとめる．尿中ウロビリノーゲン強陽性であるほかは，尿屎に異常をみとめえない．肝に関する機能検査成績は正常，血清ワッセルマン反応は陰性．

右乳輪部の分泌物の鏡検で，大きい核を有し異型性にとむ大型の細胞群を多数みとめ，また核分裂のある異型細胞を散見する（図2）．

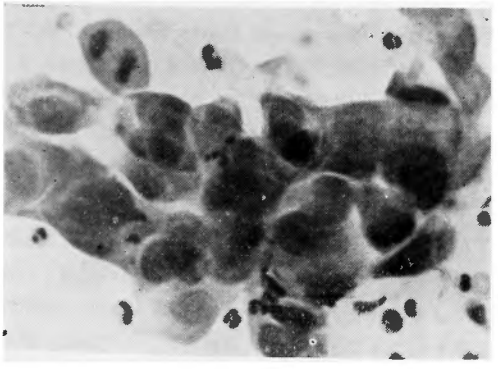

図　2
右乳頭部糜爛部からの塗沫細胞診

処置：妊娠2ヵ月であつたので中絶手術を施し，その2日後にG.O.F.気管内麻酔のもとに右乳房を根治的に逆行性に離断した．すなわち右乳房の所属リンパ節を郭清したのち，右乳房を前正中線までの皮膚を含めて離断し，その際に広い皮膚欠損を生じるが，補助切開を加えて，これを一次的に閉じた．

剔出物をみると，腫瘤は皮膚および乳腺組織と固く癒着しているけれども，筋膜を越えて深層へ浸潤している部分はいずこにもない．腫瘤は乳頭下で潰瘍性の乳頭と連続している．右腋窩脂肪織内に弾性硬のリンパ節が小豆大より米粒大に至るもの4個みとめられる（手術直前にはそのうちの3個を触れた）が，鎖骨上下窩，肋間腔，傍胸骨部などにはリンパ節腫大らしいものは認められない．

組織所見：乳頭部の残存した表皮内に，大きい核を有し，メラニン顆粒のない大型の明るい原形質のいわゆる Paget 細胞を散見する（図3）．

図　3
乳輪部表皮内の Paget 細胞

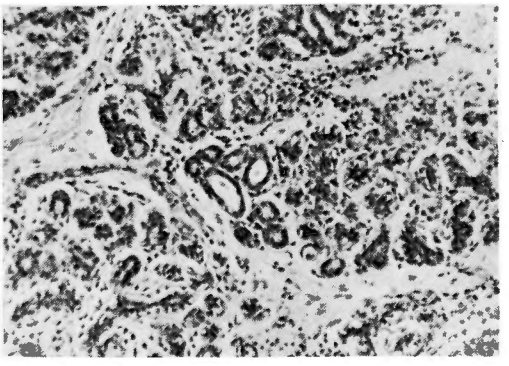

図　4
乳房内腫瘤の浸潤性乳管癌

乳頭下の乳管上皮と表皮下とに乳管癌の浸潤を見る．乳房内の腫瘤は乳管癌であり，これが増殖して周囲組織内に浸潤性に入り込んでいる．腫瘤の一部では間質結合質が多くて硬性癌様になつている（図4）．

右腋窩リンパ節は4個のうちの3個に乳管癌の転移をみとめる．

術後の経過：手術創は第I期癒合を営んだ　なおエンドキサンを術中と術後とに用い，また放射線による後処置を行なつた．さしたる合併症を発せずに4月19日退院した　その後，尋常に家事に従事している．

考　　按

Sir James Paget (1874) が『乳頭と乳輪内との慢性疾患に引きつづき，かなり時日を経て，乳腺に硬性癌の発生をみとめた』という15症例を発表し，またThin (1881) がいわゆる Paget 細胞について述べた　Darier (1889) がこの乳頭 Paget 病を組織学的に追求して寄生性のプロソスペルムによるものと考えたこともあるが，この Paget 細胞は，染色性の強い丸い核をもち，核分裂もみられ，淡色の PAS で染まる原形質に空胞のある大きい多角形の細胞で，これについては Hannemüller, Landois らの異説はあつたが一般に癌性細胞とみとめられている．

乳頭 Paget 病の本態，殊に乳頭部の病変と乳腺腫瘍との関係については，1) Karg(1892), Cheatle・Cutler (1931) は Paget 細胞を乳頭部の表皮そのものから生じたものと考え，Willis (1960) は同様に表皮の変化を一時的な epidermoid carcinoma in situ とし，それが深部で乳管上皮の癌性変化を伴のうていても，両者の間に特別な関連性を組織学的には証明できなくて，たまたま別個の2つのものがそれぞれ独立的に増殖しているのであると考えている．

2) ところが，かつて Jacobeus (1904) が乳頭あるいは乳輪部の湿疹様の表皮の構造は乳管の癌性変化に基ずく二次的病変であると述べており，その後，Paget 細胞が角質化や扁平細胞癌，基底細胞癌の形態をともなわないこと (Ackerman, 1954)，所属リンパ節に転移がある際そこには定型的な Paget 細胞がみとめられないこと，また乳腺腫瘍と Paget 細胞並びに表皮内の癌細胞との両者にムチンが証明されること (Ackerman, 1954. Neubecker・Bradshaw, 1961) などから推論されて，表皮の変化と乳腺内の腫瘍とが同じものであり，その際，乳管上皮の癌がまずあり，それが二次的に乳頭表皮内に浸潤し，その癌細胞が表皮内で膨脹などの変化を受け Paget 細胞を形成すると Jacobeus の説が確認された．これで乳管内の癌が本質的なもので乳頭 Paget 病に特有な乳頭の病変は二次的であるという考え方が，前述の Willis らの説を圧倒して，現在支配的であるが，その原発部位とそこからの浸潤の進み方については，学者の見解は必ずしも一致せず，a) Inglis (1946) は，乳管開口部に乳管癌が原発し連続的に乳頭表皮内に拡がつて変化を生じ，一方深部にすすんで乳房内に腫瘤を作るものとしている．またこの乳管内の浸潤は癌細胞が管内を埋めずに乳管壁を輪状に進むために，普通の乳管癌とは異つて血性分泌物をみることが少なく，管壁の浸潤に再生を伴なうので表皮の病変と深部の癌とが組織所見ではあたかもその関係が断たれているかのようにみられるという．b) しかしながら Muir (1935) はその原発部位が，開口部に在る症例数よりも，開口部から離れた乳管末梢部に在つてそれが表面へ向つて進む症例の方が多いとして，6例を挙げている．なお Toker (1961) は48才女例の乳頭を1050枚の連続切片とし，これを精細にしらべて，乳頭部へは，乳管癌が乳管内をすすんで来たのではなく，乳管の表皮内を，その管上皮の最表層を全く侵さずに，浸潤的に潜行し来たものであるという．

乳頭 Paget 病の病型は，1) 多くは，大きい乳管にまず癌性変化ができて乳頭表皮を浸潤し湿疹様変化を生じ，遅れて乳腺深部で腫瘤を触れうるようになるが，2) やや稀にには本症例の如く，乳管の末梢部から表皮へ向う進行が主で，乳腺内に腫瘤をまず形成し，初期には乳頭表皮に肉眼的な変化を示さない．Dockerty・Harrington (1951) は乳癌患者の乳頭部の組織学的検査をおこない，乳頭 Paget 病20例をみとめ，その中で乳頭上皮に肉眼的には変化が全くみえないが，組織学的に明らかに Paget 細胞が認められる無症状ベーゲット病 preclinical Paget's disease を7例みている．この所見は乳頭 Paget 病の本態論における Ackerman らの見解を裏付けるものである．

予後については，Helman・Kliman (1956) はその統計で，臨床的に乳頭部に湿疹様変化をきたし而も腫瘤を全く触れえぬものと，既に腫瘤を触れ病期が相当すすんだものとの2群に大別し，前者では単純乳房切断および放射線処置が好成績を示しているのに対し，後者ではその経過が極めて不良であり，それらに根治的手術を行なうことの価値は疑わしいとしている．彼らの統計資料では症状の持続期間が数月より4年に亘つているが，その期間と生存期間との間には顕著な関係

はないらしい．われわれが報告した症例は腫瘤が相当に大きく，腋窩リンパ節には既に転移があつたので，手術を根治的乳房離断術式によつて行なつたにしても楽観的な予後を決して下せない．癌の若年罹患という観点では，20才台の乳癌患者は諸家の統計によると全乳癌症例の2％内外であり，われわれの教室例での頻度は97例中2例（2.1％）で，甚だ少ない．癌の妊産婦罹患という観点からは，藤森ら（1964）の集計結果では，日本の妊娠，授乳期における婦人の乳癌は全乳癌症例の1.52％であり，その経過は一般に良くなく，また Holleb (1962) によると妊娠中に手術したものの5年治癒率は33％であり，既に転移をみとめた症例群では21％であるという．

妊娠中絶や卵巣剔除は手術後の生存率を向上させるとはかぎらぬようである．

結　　語

22才の妊婦にみた乳頭 Paget 病の1例についてその所見の摘要を報告する．

本例では乳房内に2個の腫瘤があり，それらは，ともなつている乳頭上皮の組織欠損およびその他の病変よりも先に現われた．組織学的には乳房内の腫瘤は乳管癌であり，また乳頭表皮には Paget 細胞が証明された．

乳頭 Paget 病には，やや稀ではあるが，乳管癌の母腫瘍が，乳頭に接した部位ではなく，乳房の深部でまず腫瘤を作り，乳頭への二次的な浸潤性拡大がそれよりも遅れて現われる病型があり，これが，乳頭にいまだ肉眼的な変化を生ぜぬ無症状ペーゲット病 preclinical Paget's diease (Dockerty・Harrington) の病期を経て，遅かれ速かれ定型的な乳頭 Paget 病に到るものと考えられる．

文　　献

1) Ackerman, L. V. : Surgical Pathology, C. V. Mosby Co., St. Louis, 1959.
2) Ackerman, L. V. and Del Regato, J. A. : Cancer : Diagnosis, Treatment and Prognosis, C. V. Mosby Co., St. Louis, 1954.
3) Allen, A, C. : The Skin : Clinicopathologic Treatise, C. V. Mosby Co., St. Louis, 1954.
4) Cowdry, E. V. : Cancer Cells, W. B. Mosby Co., Philadelphia, 1955.
5) Culberson, J. D. and Horn, R. C., Jr. : Paget's disease of the nipple, Arch. Surg., **72** : 224, 1956.
6) Dockerty, M. B. and Harrington, S. W. : Preclinical Paget's disease of the nipple, Surg. Gynec. & Obst., **93** : 317, 1951.
7) Helman, P. and Kliman, M. : Paget's disease of the nipple ; a clinical review of 27 cases, Brit. J. Surg., **43** : 481, 1956.
8) Inglis, K. : Paget's disease of nipple ; with special reference to changes in ducts, Amer. J. Path., **22** : 1, 1946.
9) Muir, R. : a) Paget's disease of nipple and its relationships, J. Path. & Bact., **30** : 451, 1927. b) The pathogenesis of Paget's disease of the nipple and associated lesion, Brit. J. Surg., **22** : 728, 1935. c) Further observations on Paget's disease of nipple, J. Path. & Bact., **49** : 299, 1939. d) Evolution of carcinoma, J. Path. & Bact., **52** : 155, 1941.
10) Neubecker, R. D. and Bradshaw, R. P. : Mucin, melanin and glycogen in Paget's disease of the breast. Amer. J. Clin. Path., **36** : 49, 1961.
11) Toker, C. : Some observation on Paget's disease of the nipple, Cancer, **14** : 653, 1961.
12) White, T. T. : Carcinoma of the breast and pregnancy, Ann. Surg., **139** : 9, 1954.
13) Willis, R. A. : Pathology of Tumours, Butterworths, London, 1960.
14) 長谷川長克，他：ページェット氏乳癌の1例，三重医学，**5**：145，1962.
15) 高橋武治：若年者に認めた Paget 氏病，臨床外科，**12**：367，1957.
16) 藤森正雄，他：日本に於ける妊娠授乳期乳癌の実態と其対策，日本胸部外科学会雑誌，**12** 576，1965.