

心嚢内肺血管処理による肺全剔除術が行なわれた肺癌の3例

大阪医科大学外科教室（指導：麻田 栄教授）

佐藤 寛・津島昭平・越智澄夫・土井志郎

〔原稿受付：昭和41年1月18日〕

Intrapericardiac Dissection Pneumonectomy for Lung Cancer Report of 3 Cases

by

HIROSHI SATO, AKIHIRA TSUSHIMA, SUMIO OCHI and SHIRO DOI

From the Department of Surgery, Osaka Medical School
(Director: Prof. Dr. SAKAE ASADA)

Intrapericardiac dissection pneumonectomy was performed on 3 cases of lung cancer. Intrapericardiac dissection of the pulmonary vascular radicles in pneumonectomy has a great advantage for a more extensive resection of possible cancer bearing tissues.

It could be safely said from the author own experiences that this procedure is technically easy to remove not only the mediastinal lymph nodes but also the part of the pericardium which seems to be involved by the cancer.

根治的肺剔除術 (radical pneumonectomy) は肺癌の根治手術として現今 routine に行なわれる方法であるが、われわれは更に成績の向上を期す目的で、切除肺の血管処理を心嚢内で行なつた左肺剔除術 (intrapericardiac dissection pneumonectomy) の3例を経験したので、ここに報告し、御参考に供したい。

症 例

症例1：西○信○，43才，男子。

主訴：血痰，頭痛および嘔吐。

現病歴：昭和31年12月頃より背部痛，32年1月より何ら誘因と思われるものなく左手指のシビレ感を覚え始め，同年3月から左上肢および下肢に知覚・運動障害を訴えるようになった。5月になり血痰が認められ，当科へ入院した。

家族歴および既往歴：特記すべきものはない。

入院時現症：体格中等，ややるいそうしており，脈搏は66で整，呼吸は14で平静，血圧は138/88mmHg，心音は純で，打診上右肺野は軽度の濁音を呈し呼吸音は

微弱であるが，副雑音は聴取されなかつた。頸部，腹部には異常なく，左上・下肢に知覚鈍麻および運動障害が認められた。

諸検査成績：赤血球数 443×10^4 ，血色素量79%，白血球数5900，尿に異常なく，胸部X線上，左中野に手拳大の腫瘍様陰影が認められた（図1，図2）。心電図は正常で，低酸素負荷試験によつても異常所見が出現せず，肝および腎機能も正常であつた。肺機能検査により，酸素消費量は右179cc，左111ccと左側において酸素消費量の低下が認められた。喀痰中には結核菌や腫瘍細胞は認められなかつた。尚，脳波検査により右前側頭部に focus を有する異常脳波が認められた。

以上の所見から，左肺腫瘍に脳転移を合併したものと考え，左肺に対して昭和32年6月21日手術が行なわれた。

手術所見：左第5肋間にて開胸するに，肋膜は胸壁前面と横隔膜面に強く癒着しており，その剝離はかなり困難であつた。手拳大の腫瘍が S_3 を中心に存在したが，縦隔リンパ節の腫脹は認められなかつた。しかし

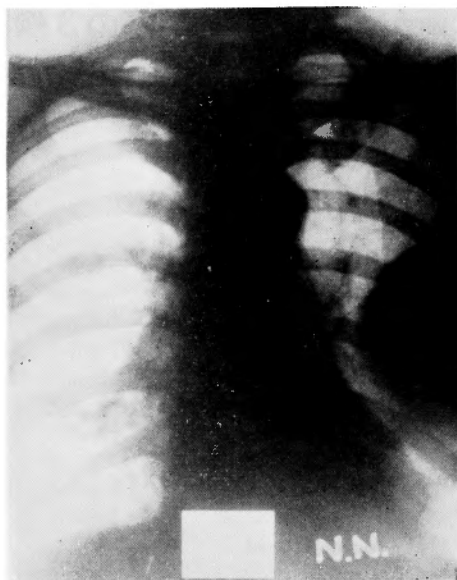


図 1

症例 1, 胸部単純X線像

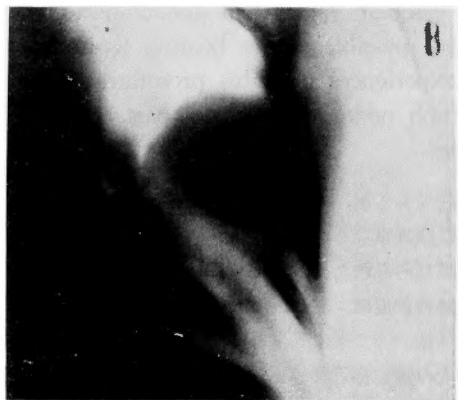


図 2

症例 1, 胸部断層撮影像 (右中野, 背面より 8cm)

ながら左肺動脈と左上肺静脈の根部が腫瘍の浸潤にまきこまれていたので, 左横隔膜神経の後方で心嚢に従切開を加え, 心嚢内で肺静脈および肺動脈を切断, 次いで気管支を切断して心嚢の一部をつけたままで左肺を剔除し, 心嚢には鶏卵大の欠損を残した. 気管支断端は Sweet 法で閉鎖した. 腫瘍の組織学的所見は adenocarcinoma であつた.

術後経過は良好であつたが, 脳転移の悪化のため, 術後 2 ヶ月で死亡した.

症例 2 : 北○孝○, 25才, 男子.

主訴 咳嗽, 血痰および呼吸困難.

現病歴 : 昭和33年 7月上旬頃より咳嗽, 喀痰を訴え, 治療をうけたが軽快せず, やがて運動に際して呼吸困難を伴うようになり, 7月下旬本院内科へ入院, 諸検査の結果, 気管支腫瘍が疑われ, 当科へ転科した.

家族歴および既往歴 : 特記すべきものはない.

入院時現症 : 体格中等, 栄養やや不良, 脈搏80で整, 呼吸は18, 血圧は118/80mmHg. 心音は純, 打診上左肺野は全般に亘つて濁音を呈し, 呼吸音は微弱で, 声音振盪の減弱が認められた. 顔面, 頭部, 頸部, 腹部および四肢に著変は認められなかつた.

諸検査成績 : 赤血球数 525×10^4 , 血色素量92%, 白血球数8800, 血沈は1時間値10mm. 心電図に異常所見は認められず, 胸部X線は入院時左肺野全面に濃い均等な陰影が認められたが (図3), 2週間後にはこの陰影が一時淡くなつているのが認められ (図4), かつ入院時1700ccであつた肺活量が3200ccにまで回復していた. 喀痰中に結核菌および腫瘍細胞は認められなかつた. 気管支造影により, 気管分岐部より数mm末梢の左主気管支に造影剤の停止が認められたので (図5), 左主気管支内腫瘍の診断の下に, 昭和32年8月22日手術が行なわれた.

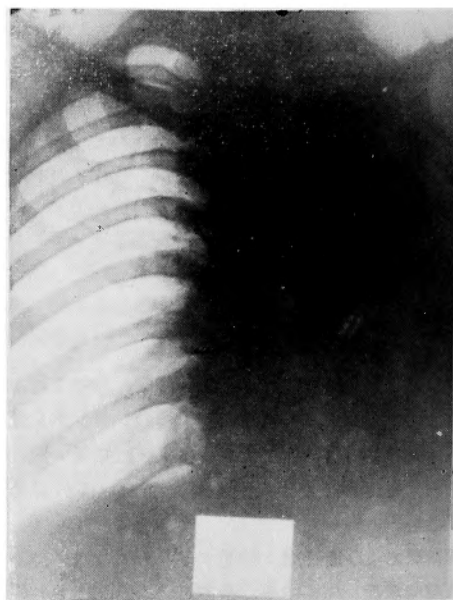


図 3

症例 2, 胸部単純X線像 (入院時)

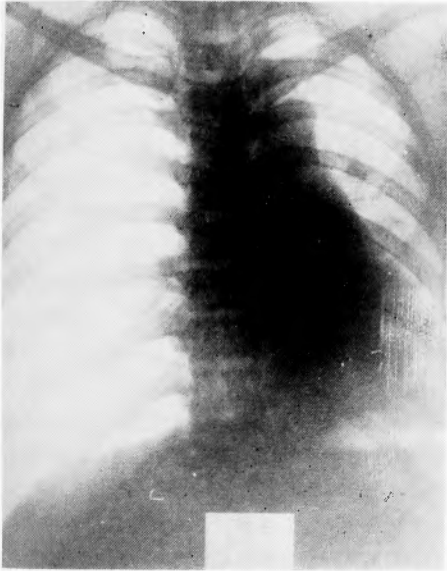


図 4

症例2, 胸部単純X線像 (入院2週間後)

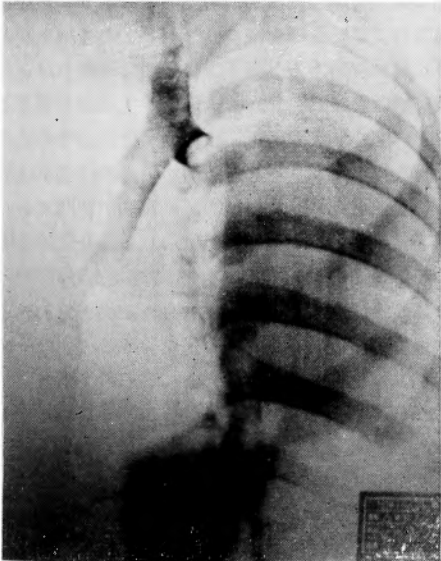

図 5

症例2, 気管支造影像。(左主気管支に造影剤の停止像が認められる。)

手術所見：左後側方切開，第5肋間で開胸するに，胸腔内に約500ccの血性滲出液が認められ，左肺は無気肺状で加圧しても膨脹せず，肺表面に弾性軟の粟粒大結節が多数認められた。そこで横隔膜神経の後方で心嚢を切開し，心嚢内で肺動静脈を切断し，次いで左

主気管支を末梢へ索引すると，気管分岐部近くの左主気管支内腔に食指頭大，弾性硬の腫瘍が触知された。左主気管支を carina の部で切断し，その附近のリンパ節を廓清して手術を終了したが，術後右側の緊張性気胸の合併により死亡した。組織学的に腫瘍は悪性化が疑われる bronchial adenoma であつた。

症例3：中○一○，55才，男子。

主訴：血痰。

現病歴：昭和36年12月頃より全身倦怠を訴え，某病院に入院，肺結核および肝機能障害の診断の下に加療を受けていたが軽快せず，37年8月頃より喀痰中に血液が混ざるようになり当科へ紹介された。

既往歴：20才肋膜炎，22才胸囲結核。

家族歴：特記すべきものはない。

入院時現症：体格中等，栄養やや良，脈搏78で整，呼吸は18で平静，血圧120/70mmHgで理学的に異常所見は認められない。

諸検査成績：赤血球数 380×10^4 ，血色素量80%，白血球数4300。心電図は正常で，低酸素負荷試験によつても変化がみられず，肺，肝および腎機能は正常，血液化学成分はいずれも正常であつた。胸部X線像で左肺門部に比較的境界明瞭な鴉卵大の陰影が認められた(図6)。気管支鏡検査により，左上葉気管支粘膜に腫脹と充血並びに出血斑が認められた。初めの頃喀痰中に腫瘍細胞は認められなかつたが，検鏡をくり返す

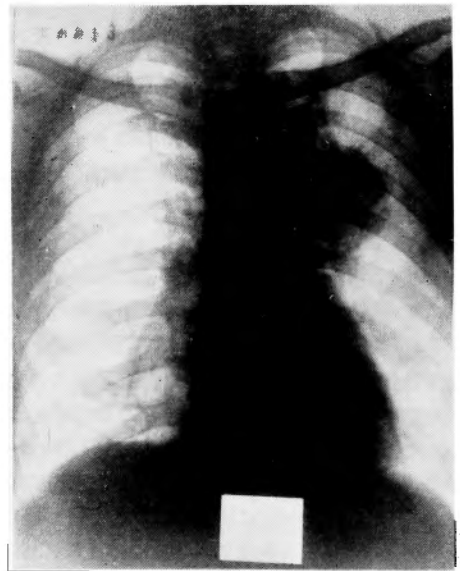


図 6

症例3, 胸部単純X線像

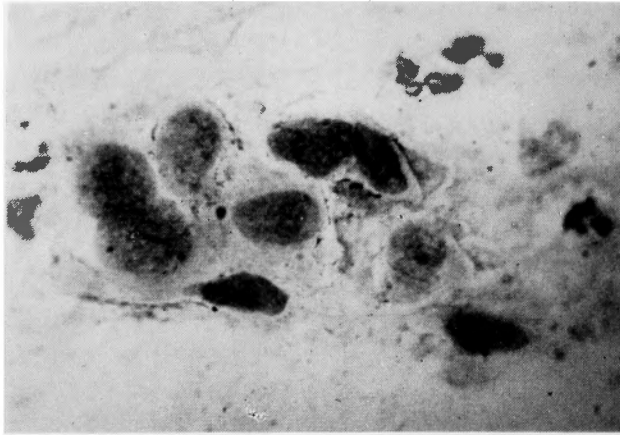


図 7

症例3, 咳痰中より発見された腫瘍細胞 (パバニコロー染色, 強拡大)

うち11月初旬に異型細胞が発見され (図7), 肺癌と診断, 昭和37年11月16日手術が施行された。

手術所見: 左後側方切開, 第6肋間で開胸するに, 肋膜癒着は軽度であつた。S₂後部に弾性軟の小児手拳大の腫瘍があり, 更に心嚢の左側面横隔膜神経後方に3×4cmの硬結が認められたので, 同神経後方で心嚢に長い縦切開を加え, 心嚢内で左肺動静脈を切断, 次いで左気管支を切離閉鎖し, 前記硬結を含めた心嚢の一部と共に左肺を全切除した。更に carina 下部のリンパ節廓清を行ない, 心嚢欠損部はそのままとした。細織学的に腫瘍は squamous cell carcinoma であつた。

術後経過は良好で, 術後43日目に軽快退院した。しかしその後某医により大量の抗癌剤投与をうけたところ, 出血傾向を生じ, 6ヵ月後に死亡した。

考 察

周知のごとく肺癌の進展並びに転移は, 早期にしかも広くリンパ行性に現われるので¹²⁾¹³⁾, 肺癌の手術に当つて最も問題となるのは, 肺の所属リンパ系をいかにして完全に廓清するかという点であろう。この目的のために1946年 Allison⁴⁾ は肺血管を心嚢内で処理する方法について報告し, 1948年 Gibbon⁵⁾, Block⁶⁾, 1950年 Churchill⁷⁾ らは縦隔リンパ系組織を肺組織につけたままで en block に切除する術式を発表した。次いで1951年アメリカ胸部外科学会において Caran, Watson, Pool⁸⁾ らは肺癌根治手術々式の再検討を行ない, 1953年 Kirklínら⁹⁾ は左肺の, Higginson¹⁰⁾ は左肺

又は右肺の肺切除術における心嚢内血管処理の術式を確立したのである。彼らは肺癌の根治手術に当つては, 最遠隔のリンパ節から始めて廓清を実施するのが原則であつて, 上縦隔肋膜切開により, リンパ節を含む脂肪および結合織を肺のリンパ系との連絡を断たぬようにしつつ, 上方から下方に向つて剝離し, これらを肺につけたまま en block に切除するのが望ましいが, この際心嚢を開いて, 心嚢内より肺血管の処理を行なうならば, リンパ節の廓清が技術的に遙かに容易となることを認め, 更に一方, 癌浸潤が肺門部から心膜にまで波及していることが疑われる場合に, 心膜を含めて広範囲の病的組織切除が可能であり, 特に心膜は癌の進展を防止する上に有利な組織と思われるので, 罹患肺に接する心膜を合併切除することはその点からも甚だ意味があるものとしているのである。

Churchill⁷⁾ は, 1942年に肺癌症例の6分の1に対して行なつた本術式を, 1949年には27例中23例にまで拡大して実施して, 死亡率を23%から4%に低下せしめ, Healey and Gibbon¹¹⁾ らは44例に対して本術式を行なつており, 又 Kirklín らは本術式18例中1例のみに術後の早期死亡をみたという好成績を発表している。そして本邦においても既に本術式に関する報告¹²⁾¹³⁾¹⁴⁾が散見されるようになった。

われわれの上述の経験からも, 本術式によればリンパ節の廓清操作が容易となり, carina 附近の廓清とくに反対側縦隔のそれが非常に容易で, 出血も少なく, かつ癌浸潤の波及が疑われた心膜の合併切除も可能であつて, すなわち肺癌に対する根治手術の遂行のため

に本術式はまことに意義があるものと思われた。

ところで、心嚢内肺血管処理によつて起り得る合併症としては、cardiac tamponade と左側心嚢切除により稀に起る cardiac herniation 並びに dislocation が考えられる。心タンポナーデは心嚢内 drainage により、herniation 並びに dislocation の原因となる心膜欠損は心嚢縫合により、又組織 flap (胸膜、横隔膜、筋膜など)¹⁰⁾、最近ではテトロンメッシュ等¹⁵⁾を応用して欠損部を補填することにより、ほぼ完全に防止される。事実、Kirklin らの18例ではかかる合併症はみられず、Higginson は左肺全剝除後に3例の cardiac herniation と1例の dislocation を経験しているが、herniation の3例は再開胸により軽快せしめている。なお本術式の施行に当つては、迷走神経の切断を余儀なくされることが多いが、術後特に悪影響をもたらすことは少ないようである。結局これらの合併症は心臓外科の発達した今日では、その予防が可能であり、一旦発生したとしても治療が困難でないので、殆ど問題とならないと考えられる。

む す び

肺癌根治手術の成績向上を期し、廓清操作を容易にする目的を以つて、心嚢内肺血管処理による肺全剝除術を行なつた3例を報告し、併せて若干の文献的考察を試みた。

稿を終るに当り、御指導、御校閲をいただいた恩師麻田 栄教授に深謝します。

文 献

- 1) 宮地 徹：気管支癌400例の病理形態学的研究とその背景、診療；7：1～10, 1954.
- 2) 大久保寄夫；気管支癌の病理学的研究及びレ線像との相関について、日本胸部外科学会雑誌，3：53～75, 1955.
- 3) 金善彰：肺癌のリンパ節転移に関する研究（特に転移像から見た根治的肺葉切除の合理性の検討），日本胸部外科学会雑誌；9：823～849, 1961.
- 4) Allison, P. R. : Intrapleural Approach to the Lung Root in the Treatment of Bronchial

- Carcinoma by Dissection Pneumonectomy. J. Thoracic Surg. : 15 : 99～117, 1946.
- 5) Gibbon, J. H., Jr., Cleaf, L. H., Heabut, P. A. and De Tuerk, J. J. : The Diagnosis and Operability of Bronchiogenic Carcinoma. J. Thoracic Surg. : 17 : 419～427, 1948.
- 6) Block, R. C. : Bronchial Carcinoma. Brit. M. J., 2 : 737～739, 1948.
- 7) Churchill, E. D., Sweet, R. H., Soutter, L., and Scannell, J. G. : Surgical Management of Carcinoma of Lung ; Study of Cases Treated at Massachusetts General Hospital from 1930～1950. J. Thoracic Surg. 20 : 349～358, 1950.
- 8) Caran, W. G., Watson, W. L., and Pool, J. L., Radical Pneumonectomy. J. Thoracic Surg. 22 : 449～473, 1951.
- 9) Kirklin, J. W., and Jampolis, R. W. : Intrapleural Dissection in left Pneumonectomy for Bronchogenic Carcinoma ; J. Thoracic Surg. 25 : 280～285, 1953.
- 10) Higginson, J. F. : Brock Dissection in Pneumonectomy for Carcinoma, J. Thoracic Surg. 25 : 582～599, 1953.
- 11) Healey, J. E., Jr., and Gibbon, J. H. Jr., : Intrapleural Anatomy in Relation to Pneumonectomy for Pulmonary Carcinoma. J. Thoracic Surg. 19 : 864～874, 1950.
- 12) 石川七郎, 石井 澄：気管支癌切除術式の検討，特に心膜内肺血管処理について，肺，3：374～379, 1956.
- 13) 鈴木千賀志：肺癌の手術，手術；15：825～840.
- 14) 窪東 東, 池田 駿, 星野弘道, 長谷川和夫：心膜の一部切除ならびに心膜内血管処理により根治手術を行ないえた原発性肺臓癌の1例，胸部外科，12：1054～1058, 1959.
- 15) 久保克行, 石川 治, 草川 実, 庄村東洋, 並川尚二, 福森重剛, 吉川正夫：先天性心膜欠損症とその臨床的意義について。日本胸部外科学会雑誌，13：840～851, 1965.