

食道閉鎖を伴わない成人先天性 食道気管支瘻の1手術治験例

京都大学医学部外科学教室第2講座（指導：木村忠司教授）

石上浩一・山本国太郎・小西裕

〔原稿受付：昭和42年2月21日〕

Congenital Esophagobronchial Fistula without Esophageal Atresia in the Adult. Report of a Case Successfully Treated by Surgery

by

KOICHI ISHIGAMI, KUNITARO YAMAMOTO and YUTAKA KONISHI

From the 2nd Surgical Division, Kyoto University Medical School
(Director: Prof. Dr. CHUJI KIMURA)

A 30-year-old female patient was admitted to our clinic with chief complaints of frequent spells of cough and fever following ingestion of liquids, and recurring pneumonia, since her childhood. Roentgen examination showed a fistulous communication between the esophagus and left main bronchus without esophageal atresia at the level of fifth thoracic vertebra. This fistula was successfully closed through a right posterolateral thoracotomy incision. There was no surrounding swollen lymph node or inflammatory adhesion adjacent to the fistula. The patient's postoperative course was uneventful.

After investigating the past history, operative and histological findings in this case, we concluded that this fistula may be classified as a congenital esophagobronchial fistula without esophageal atresia of GROSS group E.

は し が き

われわれは最近従来報告例の比較的少ない食道閉鎖を伴わない食道気管支瘻の症例を手術的に治癒せしめたが、病歴、手術所見などから先天性起源のものと考えられたので、その大要を文献的考察を加えて報告する。

症例

患者 30才，女子，主婦。

主訴 流動物摂取後や就寝時の咳嗽発作。

既往歴 3～4才の時右中耳炎に罹患し、現在補聴器を使用しており、左は聴力はない。Mantoux反応は

小学校6年の時陽転。

現病歴 幼時より流動物摂取後や夜間就寝時にしばしば咳嗽発作を来し、時に発熱を伴うことがあつた。とくに10年前、7年前、3年前はその程度がひどく、肺炎と診断せられた。約1ヵ月前食後の悪心、心窩部重圧感を来し、某大学内科を受診、レ線検査を受け、食道気管支瘻と診断された。

入院時所見 体格中等大、栄養状態普通、脈拍66/分整調、血圧110/70 mmHg、呼吸平靜、時々両側前下胸部に呻軋音、右前上胸部や左中・下胸部に温性ラ音を聴取した。

検査成績 赤血球数 384×10^4 、血色素量 13.1g/dl、

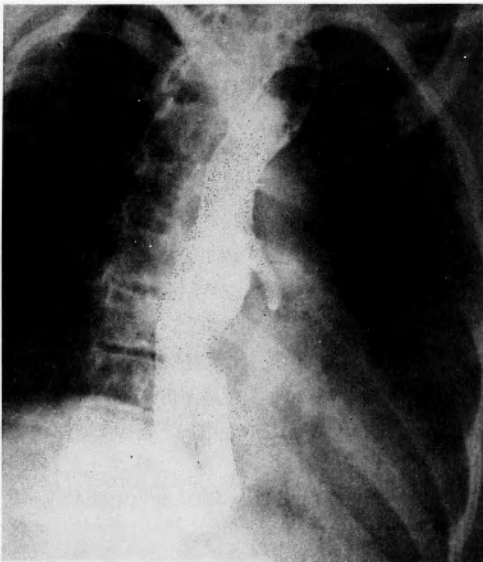
白血球数6100, ヘマトクリット37%, 血清ワッセルマン反応(-), 心電図: 心室内伝導障害, 軽度の心筋貧血型, 肺換気機能検査: VC 2100cc, % VC 73%, MBC 57 l/min., % MBC 73%, 1秒間最大呼出量89%.

レ線検査: 食道造影では胸部食道が中等度に拡張し, その末梢端で造影剤の通過がやや遅延し, 円錐状を呈したが, その辺縁は平滑であつた. Th₅ の高さの食道のほぼ正中線の前面から直径約0.9cmの瘻管が左前方に向つて左主気管支に達し, 仰臥位前後面像では造影剤が左主気管支, 左下気管支幹, 左前肺底枝およびその外側枝にはいつたが, これらの部位には気管支拡張像を認めず, しかもこの瘻管像は背腹第1斜位でよく現出された. achalasia 特有の薬効反応は陰性. その後撮影した胸部レ線像では, 両側肺門陰影の軽度の拡大, 左前肺底枝やその外側枝における微量の造影剤の残存を認めた以外に著変はなかつた(写真1, 2, 3).

以上の諸検査によつて良性食道気管支瘻の診断が下され, 術前6日間Leocillin 50万単位/日およびSM 1g/日の筋注, 術前夜 SM 1g の内服の前処置を行なつて手術が施行された.

手術所見 昭和41年5月13日, 気管内挿管 GOF 麻酔下で, 左側臥位, 後側方切開で右第5肋間で開胸, 胸膜癒着は存在しなかつた. 気管分岐部附近の胸部食道を剝離したが, 食道は空気で膨満していた. 瘻管は第5肋間の高さに存在し, 太さ約0.5cm, 長さ約0.3cm

写真1 術前食道造影像 背腹第1斜位



で, 食道の左前壁から発し, 気管分岐部から約2cm末梢の左主気管支膜様部に交通していたが, 周囲との癒着は全く存在せず, 一方気管分岐部附近のリンパ節腫脹も認められなかつた. 瘻開口部より頭側および尾側の食道に nélaton 氏 catheter をかけ, これを牽引し

写真2 術前食道造影像 背腹第1斜位

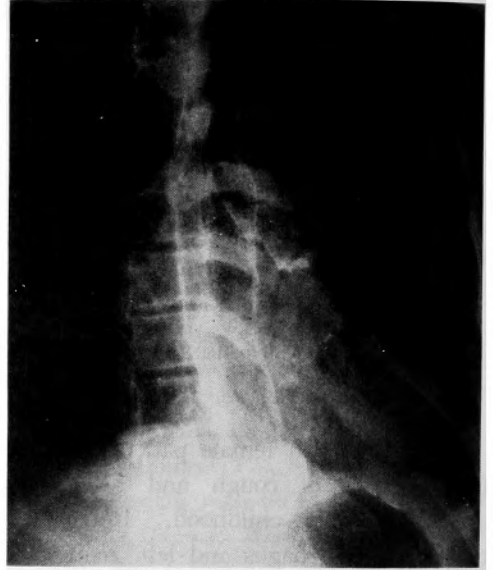


写真3 術前胸部単純レ線像

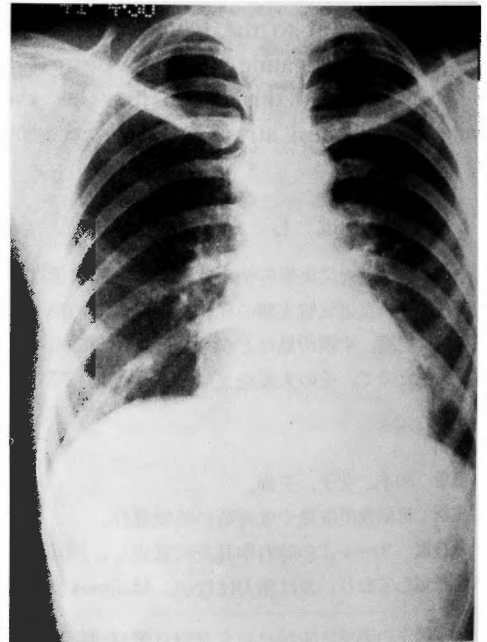
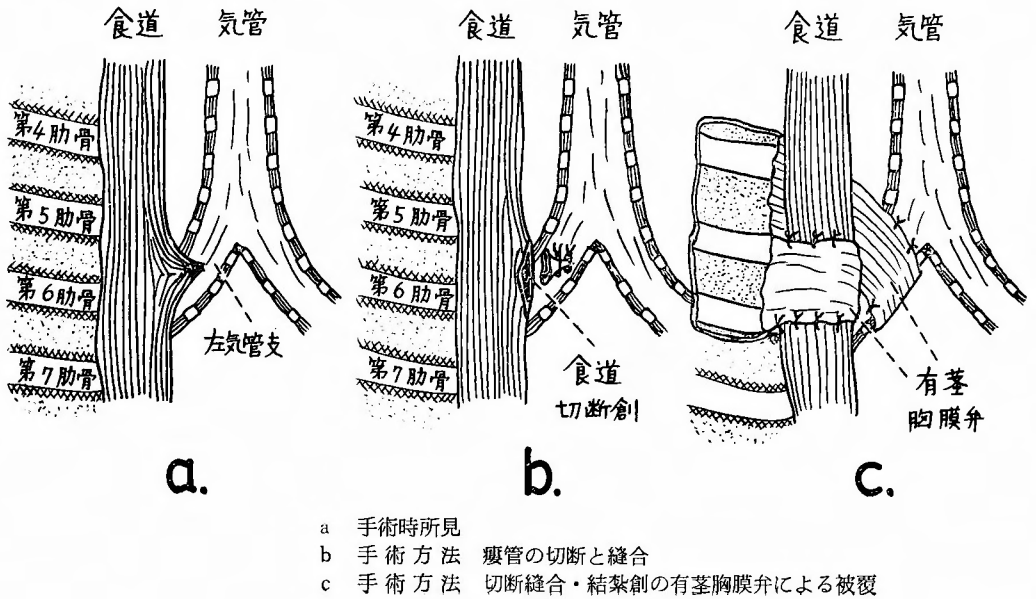


図1 われわれの症例の手術時所見と手術方法

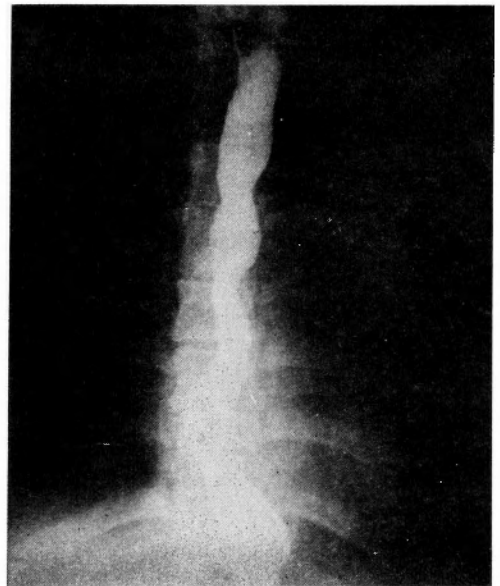


で食道内腔を遮断すると、それらの間の食道分節が麻酔医の調節呼吸と同時性に膨脹と収縮とを反復するのを認めた。まず気管支寄りには2重の刺通結紮を加えた後切断し、更に瘻管を食道開口部附近で切断し、食道切断創を縦軸方向に粘膜層のSchmieden 翻入結節縫合と筋層の結節縫合によつて逐層的に閉鎖し、次にLemlet 結節縫合を加えて補強した。更に壁側胸膜を弁状に剝離し、食道縫合創と気管支側切断結紮創とをそれぞれ有茎胸膜弁で被覆した(図1)。その後麻酔医の調節呼吸と同時性の食道容積の変化は全く消失した。抗生剤の注入後、胸腔内に排液管を1本挿入して閉胸した。

術後経過 術後気道分泌物がやや増加し、術後4日目に咳嗽、喀痰を訴え、両側前胸部に笛声を聴取したが、これらも間もなく消失し、術後の37.2~37.5℃の発熱も5日目以降には下熱し、経過はほぼ順調で、手術創は一期治癒を営み、術前存在した諸愁訴は全く消失し、術後21日目に全治退院した。術後19日目のレ線検査では、下胸部食道の軽度の拡張やTh₅の高さでの内腔のごく軽度の狭窄を認めたが、術前存在した瘻管像、左気管支内への造影剤流入像、噴門痙攣様の像などは全く消失していた(写真4)。

瘻管の病理組織学的所見 内面はすべて重層扁平上

写真4 術後食道造影像 前後画像



皮によつておおわれた食道組織で、粘膜下にはかなりの小円形細胞の浸潤を認めたが、気管支粘膜は認められなかった。

考 察

食道閉鎖を伴わない食道気管気管支瘻, すなわちいわゆる H-type の瘻孔は1873年 Lambが北米での最初の症例を報告し, 次いで Imperatori¹²⁾ は最初の外科的閉鎖成功例を報告し, Haight⁸⁾ は10例の確認例を集め, 2例を追加した. Ware & Cross³¹⁾ は26例の小児報告例を見出し, 1例を追加した. 1953年以降 Pryles & Huvos²³⁾, Morse, Anderson & Arenson¹⁹⁾ らがそれぞれ1例を追加した. また Schneider & Becker²⁶⁾ は出生直後から16才までの71例を集めて報告した. 一方成人における本症例については, Morton ら²¹⁾ の気管支拡張症を合併した26才男子の食道気管支瘻, Berglund の62才男子の症例, 田中ら²²⁾ の膿胸を合併した25才男子の食道気管支瘻, 佐伯ら²⁵⁾ の33才男子の食道気管支瘻, Wychulisら³²⁾ の52才および55才の2症例などが報告されている. Ware & Hall³¹⁾ は自験例1を含めた成人症例17例について報告し, その年齢分布は10代2, 20代2, 30代3, 40代4, 50代5, 60代1であり, 9例は男性で, 8例は女性であったと述べている. 食道気管気管支瘻の発生率は500~10000の出生につき1の割合といわれているが, 97~99%は食道閉鎖を合併しており, 食道閉鎖を伴わないものは1~3%にすぎないといわれている. このような症例は診断が困難であるため見のがされることが多く, 実際にはもつと高率に存在すると考えられ, 早期に診断されると手術はより単純で, 危険が少ないため, 大多数は外科手術によつて救命しうるものと考えられる. 1941年 Monserrat は全世界の文献より670例の食道気管気管支瘻を蒐集し, 222例が先天性, 448例が後天性で, 後者の内367例が悪性, 81例(12%)が非悪性で, 非悪性の内41例は感染, 40例は外傷に基いていたと述べた¹³⁾(表1, 2).

食道閉鎖を伴わない先天性食道気管気管支瘻はどの高さにも見出されるが, 報告症例の少なくとも70%は第2胸椎の高さより頭側に発生しており¹²⁾²⁶⁾(表3), その成人例の呼吸道との交通部位は, 気管4, 左下葉気管支4, 右下葉気管支5, 左主気管支1, 右主気管支1, 右中葉気管支1の割合となつている²²⁾. 瘻孔は通常気管分岐部の頭側約5~10mmの気管の後壁に見出され, 瘻開口部の大きさは帽針頭大から直径数cmに亘り, 瘻管は極めて短く, 外径は広大であるが, 内径は1cmをこえることは稀であり, 時には交通が気管の全長に亘るものがある. 瘻管壁は弾力線維, 結合織および食道に由来する筋肉からなり, 厚くて硬く, 内面

表1 食道気管気管支瘻の分類 (Monserrat(1941)による)

I. 先天性	222例 (33%)
II. 後天性	448例
A. 悪性	367例 (55%)
B. 非悪性	81例 (12%)
1. 外傷性	
a. 異物	
b. 器械操作	
c. 胸部外傷	
d. 腐蝕剤嚥下	
2. 食道憩室	
3. 感染性	
a. 結核	
b. 梅毒	
c. 真菌性感染症	
d. 非特異性感染症	

表2 後天性非悪性食道気管気管支瘻の分類 (Coleman (1957)⁴⁾ による欧米報告93例)

1. 外傷性	31
非穿通性外傷	9, 器械挿入 5, 異物 4,
穿通性外傷	3, 手術的 3, 化学的(腐蝕) 3,
不明(報告不確実)	4.
2. 原因不明	19
3. 結核	14
4. 食道憩室	14
5. 梅毒	13
6. 膿胸	1
7. アクチノミコーゼ	1

表3 食道閉鎖を伴わない食道気管気管支瘻における瘻孔の存在部位

瘻孔の存在部位	症 例 数	
	²⁶⁾ Schneider & Becker による	¹⁴⁾ Johnston & Hastings の統計による
第6頸椎	0	6
" 7 "	0	13
第1胸椎	9	21
" 2 "	11	12
" 3 "	10	7
" 4 "	2	4
不 明	0	4
計	32	67

は気管および食道の粘膜によつておおわれている¹⁸⁾。時には瘻開口部に弁状の皺襞があり、また気管側開口部より食道側開口部がより高位に存在するため瘻管が斜走し、症状が発現しないことがある²⁹⁾。

先天性食道気管気管支瘻の病因論としては、①側方の気管食道溝の不完全な結合(Keith & Spicer)、②心臓の原基や異常な血管系(重複大動脈弓や異型鎖骨下動脈などで、Haightは彼の症例の10%にこれを見出しており、食道閉鎖を伴わない例についても3例の報告がある²⁹⁾)による圧迫、③胎生時の食道からの不十分な細胞性増殖などが考えられている。食道閉鎖を伴わない食道気管気管支瘻は分類上 Gross のEまたはF型に相当し、心房または心室中隔欠損症、動脈管閉存症、大血管転位などの心奇形、異型血管、鎖肛、Meckel氏憩室、腸重複、腸閉鎖、盲腸異常回転、胃迷入瘻、その他肺、腎(馬蹄腎、腎転位)、甲状腺、骨などの奇形を伴うことがある²⁶⁾³³⁾。Coleman⁴⁾やWy-chulisら³²⁾の統計の示すように(表2,3)、後天性非悪性食道気管気管支瘻の発生には外傷、結核、食道憩室、梅毒などが重要な役割を演じている。とくに外傷、中でも胸部への鈍力または非穿通損傷、たとえば steering wheel traumaによつて惹起されることが多く¹⁶⁾、結核性瘻孔は乾酪あるいは石灰化リンパ節によるびらん、寒性膿瘍の気道および食道内への破裂によつて、また梅毒性瘻孔は食道ゴム腫の壊死や潰瘍化、梅毒性動脈瘤による圧迫壊死によつておこる。食道憩室よりは牽引性憩室の穿孔や先天性憩室の炎症による右下葉気管支への穿通などによつておこるものが多い。一般に食道は気管および左主気管支に密接しているのだから、後天性食道呼吸道瘻は左主気管支との間に発生するといわれていたが、後天性良性のそれは右主気管支と交通しているのが特徴的であるとするものもある⁴⁾。一方先天性瘻孔も右主気管支との交通が多いとされている²⁹⁾。瘻孔が先天性のものか、後天性のものかは、発症年齢、瘻孔の食道側および気道側開口部の位置、内視鏡的所見、瘻管内壁のレ線所見、憩室・腫瘍・食道異物・外傷・結核性または非結核性リンパ節炎・肺結核のような後天性因子や手術時瘻孔周囲の癒着などの有無、切除標本の所見(呼吸道より中枢部の瘻管内において軟骨が存在すると先天性³²⁾)などによつて決定されるが、われわれの症例は病歴、手術所見などから先天性起源のものと考えられる。

症状 Helmsworth⁹⁾は triad として次の3症状をあげている。①摂食に伴う咳嗽発作や絞扼感:液体は

半固形食や固形食より大きな障害を惹起し、時には更に喀痰、チアノーゼ、呼吸困難、窒息発作を伴うこともあるが、嚥下困難は存在しない。瘻孔の大きい場合には飲食後直ちに発症し、喀出物中には食物残渣を混じる。小瘻孔は固形食によつて一時的に閉塞せられ、症状が間歇的に消失することもある。この症状は仰臥位で摂食すると発現がおくれ、かつ軽減または消失する。もし低位の瘻開口部が食道にあると嚥下困難を伴わないが、食物の吐逆は愁訴を促進する。nasogastric tubeで給食すると、愁訴は大いに改善される。また水を飲んだ後、肺内に小水泡音が出現する(Ono's sign)。②異常な腹部膨満:理学的検査やレ線検査で証明される。これは咳嗽や呼吸によつて空気が瘻孔をとつて胃内におし込まれることによつて招来される。仰臥位ではおこるが、腹臥位では瘻孔の食道側開口部が周囲の粘膜皺襞で閉鎖せられ、消失する傾向がある。また nasogastric tube を挿入すると胃は縮小するが、これを抜去すると再び迅速に膨満する。③再発性持続性肺炎:出生後まもなく始まる。嚥下あるいは嘔吐の間に瘻孔をとつて反復吸引される食物や胃液によるもので、patchy bronchopneumonia の形をとり、右上葉がしばしばおかされ、両側胸部に粗い音が聴取される。まもなく間歇的発熱、咳嗽、胸痛、呼吸困難、悪臭ある血痰が周期的にあらわれ、長い経過をとると、肺炎、肺化膿症、気管支拡張症を併発し、次いで出血、貧血、低蛋白症、脱水、体重減少、全身衰弱などを来す。Jackson は瘻開口部が膜様層で閉鎖されていると成人に至るまで症状をおこさないが、異物や尖鋭な食片によつてこの膜様層が穿破されて瘻孔が形成されると、成人になつて発症することがあると述べている。

診断 特異な臨床症状、喀出物中の食物残渣の証明、気管支および食道造影法や食道および気管支鏡による瘻孔の発見などによるが、とくに再発性肺炎をもつ小児では第1に食道気管気管支瘻を疑うことが大切である。しかし瘻孔径がある程度大きい場合以外は、確診することは困難である。頸部に瘻孔が高い頻度で見出され、かつ頸部の外科的精査は簡単であることなどを考慮して、特徴的な病歴と徴候が存在するが、瘻孔を実証することができない場合には、頸部の外科的精査を行なうべきであると主張する人もある¹⁴⁾¹⁸⁾。

1) レ線検査法:胸部レ線像では吸引性肺炎の徴候がみられ、通常右上葉に著明で、肺紋理や肺門陰影の増加を証明し、また胃腸内に著明なガス像を認める。

食道造影によつて瘻孔を実証するためには次の4点に留意する¹⁷⁾。①造影剤の撰択：Barium は決して用いてはならない。瘻孔は通常非常に小さいから、粘稠度の低い造影剤がよい。35% Diodrast³⁾, 30% Urokon, Sodium acetate²²⁾, Lipiodol などが用いられる。35% Diodrast は気管支粘膜を刺激せず、かつ24時間以内に迅速に吸収されるという長所をもつている。②患者の位置：瘻管は通常食道から前頭側に向つて気管に達しているの、前後画像では造影された食道が瘻管像や気管の充盈像をかくすので、患者を腹臥位において、斜位または側面方向、とくに背腹第1または第2斜位の方向で撮影するのがよい。③造影剤の気管内吸引の予防：造影剤は時に梨状窪から気管内へ溢出することがあるので、上頸部食道内に catheter を入れて、これから造影剤を投与するのがよい。④所見の適当な解釈：気管の造影は瘻開口部に始まり、頭側および尾側に広がるから、喉頭からの溢出と混同してはならない。したがつて瘻管の造影については色々な工夫がなされている。De Mong は balloon をつけた Foley catheter を使用し、balloon を高位食道内において Lipiodol によつてふくらまし、造影剤をそれより尾側に注入している。一方瘻管は正常では虚脱しているから、十分量の造影剤を加圧下に注入して瘻管を開くことが必要である。Swenson は瘻開口部がそれらの間に位置するように食道内に2つの balloon を挿入して、ふくらまし、その後 balloon の間におかれた他の catheter を通じて加圧下に Lipiodol を注入し、撮影する方法をすすめている。以上の方法で瘻孔を実証できなかつた場合には、患者を仰臥位、Trendelenburg 体位において、喉頭鏡の誘導下に catheter を声帯の直下まで気管内に入れて、温かい iodized oil 1~2 cc を上部気道内に迅速に注入し、背腹、側面、腹背(または腹背第1および第2斜位)の方向から撮影し、気管・気管支造影像を検討する。硬い気管壁では軟弱な食道壁より瘻開口部の周囲が虚脱することが少ないので、食道造影の場合よりも瘻孔の造影に成功することが多い。以上の瘻孔造影法は反復施行することが必要である。これらの方法より更に高い信頼度をもつのは cinefluororadiography である。

2) 内視鏡検査：瘻孔が十分大きい時にもみ診断に役立つ。瘻孔は食道前壁にあるが、柔軟な食道粘膜皺襞内にかくされがちであるので、食道鏡検査は小瘻孔の実証には役立たないことが多い。食道鏡の先端が大きな瘻孔の頭側にある時は bechic blast が感ぜられる。

気管は食道より硬い組織であり、その粘膜が瘻孔を不明瞭にすることが少ないので、気管支鏡検査はより有用である。瘻孔は気管の後壁にみられ、少しく隆起し、出血し易く、透明な水様の唾液が出るのがみられる。Abbott, Leigh¹⁷⁾ は気管支鏡検査の前に methylene blue を一口飲ませておくと、二次気管支内の瘻孔もその位置を決定しようという。Herweg & Ogura¹¹⁾ は、気管内挿管麻酔下、腹臥位で小さな polyethylene catheter を気管内 tube の先端の直前まで入れ、次に小さな Mosher 食道鏡を食道の上端に入れておいて、以上の polyethylene catheter を声帯の直下まで引き戻し、これから methylene blue で着色した30% Urokon 1~2 cc を注入し、これらが食道内に溢出した時に腹背第1および第2斜位で撮影する方法をすすめている。また Killen¹⁵⁾ は Mc Carthy 膀胱鏡をもつて経口的気管鏡検査を行ない、気管後壁の陥没部や凹凸部などを視診し、更に尿管 catheter の先端で触診し、瘻孔の気管支側開口部がみつければ catheter を末梢側食道内に進め、内視鏡を除去し、catheter から造影剤を注入し、種々の方向から撮影する方法をすすめている。Schneider & Becker²⁶⁾ によると、小児における本症71例については、レ線検査では61%、内視鏡検査では47%が診断されている。

鑑別診断²⁶⁾ 治療に反応しない再発性肺炎や嚥下困難を来す疾患と鑑別する。①食道気管支瘻を伴なうか伴わない食道閉鎖：出生直後から症状があり、Levin tube が胃内に入らず、レ線像で確認される。② Mucoviscidosis：過剰の頑固な分泌から招来され、再発性肺炎をおこす。“sweat” test によつて診断される。③神経原性嚥下困難あるいは Pharyngoesophageal dyskinesia：嚥下機転の未熟あるいは脳損傷に基くもので、嚥下の cineradiography が診断に役立つ。④ Familial dysautonomia (Riley-Day syndrome)：自律神経系の機能失調による発汗、流涙の欠如、不安定な体温調節および肺浸潤を合併している。⑤ 血管輪：呼吸および嚥下困難を来す。血管心臓造形像、気管および食道造影像によつて鑑別される。⑥ Agammaglobulinemia：通常再発性肺炎を伴ない、男子のみにおこり、電気泳動法的研究、持続的に陽性の Shick test および陰性の Widal test に基いて鑑別される。再発性肺感染は肺の cystic fibrosis によつても招来される。先天性食道裂口ヘルニア、食道狭窄なども鑑別することが必要である。

治療 外科的に治療された最初の症例は1939年 Im-

peratori¹²⁾ によつて報告された。患者は7才の医師の息子で、長さ1.3cmの裂け目状の瘻孔が第5気管輪の高さにあり、頸部気管切開創から瘻孔が閉鎖された。1946年 Haight は経胸的瘻孔閉鎖成功例を報告した。1958年 Millerは第1肋骨の高さの頭側、甲状腺下極に見出された線上1.5cm長の瘻孔を経頸法で初めて閉鎖した。治療法としては直達鏡を用いた瘻孔の化学的あるいは電氣的焼灼術、手術的瘻孔切除術または閉鎖術、肺切除術兼瘻孔閉鎖術、姑息的胃瘻造設術などが行なわれている。Clerf は直径3mm以下の小瘻孔は硝酸銀や苛性ソーダをもつての内視鏡的焼灼によつて閉鎖可能であるという。肺の破壊や荒蕪があれば肺切除術が必要となる。

したがつて術前胸部打聴診所見、胸部レ線像、断層撮影像、気管支造影像などで病変、とくに気管支拡張や空洞の有無を確認することが大切である。また術前先天性のものか後天性のものかを十分に検討しておくことは手術の難易や予後の判定上、極めて重要である。

術前処置：抗生剤の注射、噴霧吸入を行なうと共に、低蛋白症、ビタミン欠乏、二次性貧血を矯正し、また輸血を行なつて循環血液量を改善しておく。時には準備的胃または空腸瘻造設術を行なう。これは栄養状態の改善の他に、肺合併症の改善に役立つが、気道内への吐逆や溢出を防止するためには空腸瘻造設術の方が望ましい。留置 Levin tube をとおして栄養物を注入するもよい。活動性結核または梅毒を合併している場合には抗生剤療法を行なう。

麻酔：瘻孔が主または二次気管支と交通している時には気管内挿管について困難はないが、通常瘻孔の気管側開口部は気管から気管分岐部に亘つており、瘻孔の修復が行なわれるまでの換気のコントロールが問題となる。

手術方法：進入経路としては、経頸法、経頸・経前縦隔併合法、経胸法がある。

1) 経頸法：瘻孔は通常第2胸椎の高さより頭側にあるので、安全性の上から最近では本法がよく用いられる。小児ではこれより低位の瘻孔も本法で修復しうる。Knox は生後2週の小児における気管分岐部より2cm頭側の瘻孔を本法によつて修復するのに成功した。食道は胸部の入口では正中線より軽度左方に偏しているが、瘻孔は正中線より右側にあることが多いので、右側から進入するのがよい。下頸部で弓状の皮切を加え、正中線から胸鎖乳突筋をこえて側方へ延長

し、胸鎖乳突筋を側方へ圧排するか、切断し、更に頸動脈鞘を側方へ圧排し、気管軟骨に2本の牽引糸を装着し、気管を前方へ牽引する。気管の後方部や側方部にそつて剝離をつづけ、食道を露出し、その周囲にtapeを通す。食道を側方へ、また気管を前方へ牽引すると、通常鎖骨の高さに存在している瘻孔が発見される。下記のように瘻孔を切断・閉鎖した後、胸鎖乳突筋が切断されたならば絹糸の結節縫合で修復し、drainageなしに創を閉鎖する。

2) 経頸・経前縦隔併合法：正中胸骨切開あるいは鎖骨の内方1/3と頭側の2肋骨の前方部の切除を合併した経頸法である。

3) 経胸法：第2胸椎以下の高さの瘻孔に対して用いる。開胸側としては大動脈弓によつて妨げられないので、瘻孔が左主気管支に開口している場合でも右開胸の方がよいか、左肺に肺炎や無気肺が存在する時は左開胸の方がよいという人もある。気管支拡張症や肺膿瘍を合併する瘻孔には、その気道との交通部位にかかわらず肺切除が必要であるが、左肺切除を必要とする時は勿論左開胸となる。この際瘻孔の気道との交通部位は切除肺葉あるいは肺と共に除去せられるが、食道における欠損部をも閉じることを忘れてはならない。気管あるいは中枢側気管支幹に位置している瘻孔には右開胸で進入し、右縦胸静脈を結紮・切断し、尾側へ剝離を進めると、尾側気管や中枢側気管支幹が露出されるから、食道を気道との瘻孔性交通の上下で授動する。下記のように瘻孔を切断・閉鎖した後、食道および気道の欠損修復部を隣接組織の介置によつて補強する。

瘻孔の切断・閉鎖に当つては、気管・気管支壁は軟骨輪を有し、それらの膜様部は食道壁に比して伸展性に乏しく、その閉鎖に際して内腔が狭くなり勝ちであるので、瘻管が広径で短い場合には、食道に近くこれを切断し、気管・気管支の閉鎖に余裕あるようにした方がよい。気管・気管支側切断端は細い絹糸で縫合・閉鎖し、更にLembert連続縫合を加えるか、一層の絹糸をもつての褥被縫合で閉鎖する。瘻管の断端が残つていなくても食道の2層閉鎖は可能である。粘膜層には細い絹糸によるSchmieden 釰入結節縫合を加え、結節は食道内腔に位置せしめる。筋層には細い絹糸による結節縫合(褥被縫合がよい)を加える。食道欠損創は縦軸方向に閉鎖するが、これによつて狭窄が予想される時には横軸方向に縫合する。

術後処置：気管・気管支分泌物の排除、抗生剤の注

射を行ない、経胸手術では術後48時間内に胸腔ドレーンを抜去する。第5病日から経口的に液体を摂取せしめる。

手術成績：Schneider & Becker²⁶⁾によると（表4）、著者らの症例4例を含めた71例の中39例に手術が行なわれており、経胸法は29例（74%）、経頸法は10例（26%）で、7例（17.8%）が死亡しており、死亡例はすべて経胸法によつたもので、3例に再発をみているが、その内2例は経胸法によるものであつた。2コの瘻孔をもつていた3例はすべて死亡している。

表4 食道閉鎖を伴わない食道気管気管支瘻の手術成績(Schneider & Becker²⁶⁾による)

報告症例数	71
手術数	39
I 経胸法	29
死亡	7 (24%)
{ 単独瘻孔	4
{ 複数 "	3
再発	2
瘻孔発見出来ず	4
{ 単独瘻孔	1
{ 2つの瘻孔中の1つ	3
閉鎖困難	3
II 経頸法	10
死亡	0
再発	1
瘻孔発見出来ず	0

む す び

われわれは最近幼時より流動動物摂取時の咳嗽および発熱、頻回の肺炎を繰返して来た30才、女子において、レ線的に第5胸椎の高さで食道と左主気管支との間に食道閉鎖を伴わない食道気管支瘻を発見し、手術的にこれを閉鎖することに成功した。本例は病歴、手術所見などから先天性起源のものと考えられたので、その大要を文献の考察を加えて報告した。

参 考 文 献

- 1) Babbitt, D.P. : Double tracheo-esophageal fistula without atresia. Report of a case. *New Eng. J. Med.*, **257** : 15, 713-714, 1957.
- 2) Berman, J. K., P. S. Test & B. A. McArt : Congenital esophagobronchial fistula in an adult. *J. Thoracic Surg.*, **24** : 5, 493-501, 1952.

- 3) Cardullo, H. M. & D. L. Berens : Tracheo-esophageal fistula unassociated with atresia or stenosis : Difficulties in diagnosis and suggestions for greater accuracy. *New Eng. J. Med.*, **243** : 22, 853-856, 1950.
- 4) Coleman, F. P. : Acquired non-malignant esophago-respiratory fistula. *Am. J. Surg.*, **93** : 2, 321-328, 1957.
- 5) Fearon, B. : The endoscopic management of congenital atresia of the esophagus with or without tracheo-esophageal fistula and of congenital tracheo-esophageal fistula without atresia of the esophagus. *Ann. Otol. Rhino. & Laryng.*, **68** : 4, 1047-1063, 1959.
- 6) Fluss, Z. & K. J. Poppen : Embryogenesis of tracheo-esophageal fistula and esophageal atresia. *Arch. Path.*, **52** : 2, 168-181, 1951.
- 7) Frater, R.W.M. & E. B. Dowdle : Congenital esophagobronchial fistula. Report of case and review of literature. *A. M. A. Arch. Surg.*, **89** : 6, 949-954, 1964.
- 8) Haight, C. : Congenital tracheoesophageal fistula without esophageal atresia. *J. Thoracic Surg.*, **17** : 600-612, 1948.
- 9) Helmsworth, J. A. & C. V. Pyles : Congenital tracheoesophageal fistula without esophageal atresia. *J. Pediat.*, **38** : 5, 610-617, 1951.
- 10) Hertzler, J. H. : Congenital esophageal atresia. Problem and management. *Am. J. Surg.*, **109** : 6, 780-787, 1965.
- 11) Herweg, J. C. & J. H. Ogura : Congenital tracheo-esophageal fistula without esophageal atresia. An endoscopic diagnostic technique. *J. Pediat.*, **47** : 3, 293-299, 1955.
- 12) Imperatori, C. J. : Congenital tracheo-esophageal fistula without atresia of esophagus. *Arch. Otolaryng.*, **39** : 352-360, 1939.
- 13) 伊藤紀克, 後藤 定, 田辺達三 : 稀有なる食道気管支瘻の手術治験例. *胸部外科*, **11** : 7, 515-520, 昭33.
- 14) Johnston, P. W. & N. Hastings : Congenital tracheoesophageal fistula without esophageal atresia. *Am. J. Surg.*, **112** : 2, 233-240, 1966.
- 15) Killen, D. A. : Endoscopic catheterization of

- H-type tracheoesophageal fistula. *Surgery*, **55** : 2, 317-320, 1964.
- 16) Killen, D. A. & H. A. Collins : Tracheoesophageal fistula resulting from nonpenetrating trauma to the chest. *J. Thoracic & Cardiovas. Surg.*, **50** : 1, 104-110, 1965.
- 17) Leigh, T. F., O. A. Abbott & W. A. Hopkins : Roentgenologic considerations in tracheo-esophageal fistula without esophageal atresia. With report of two cases. *Radiology*, **57** : 6, 871-877, 1951.
- 81) Moncrief, J. A. & J. G. Randolph : Congenital tracheoesophageal fistula without atresia of the esophagus. A method for diagnosis and surgical correction. *J. Thoracic & Cardiovas. Surg.*, **51** : 3, 434-442, 1966.
- 19) Morse, G. W. E. V. Anderson & N. Arenson : Congenital tracheo-esophageal fistula without esophageal atresia . An improved method of demonstration, *Am. Surgeon*, **24** : 112-117, 1958.
- 20) Morton, D. R., J. F. Osborne & K. P. Klassen : An apparently congenital bronchoesophageal fistula persistent to adult life. *J. Thoracic Surg.*, **19** : 5, 811-816, 1950.
- 21) 中村嘉三, 他4名・非悪性食道気管支瘻の1治験例. 胸部外科, **15** : 9, 587-591, 昭37.
- 22) Postlethwait, R. W. & W. C. Sealy : *Surgery of the esophagus*, 1st edition, 1961, Charles C Thomas Publisher, Springfield, Illinois, U.S.A.
- 23) Pyles, C. V. & A. Huvos : Congenital tracheoesophageal fistula without esophageal atresia. Report of a case with post-mortem findings. *New Eng. J. Med.*, **253** : 20, 855-859, 1955.
- 24) Róth, M., L. Barna & P. Tompa : Symptomtologie und chirurgische Behandlung der Oesophagobronchialen Fisteln. *Zbl. Chir.*, **82** : 11, 436-443, 1957.
- 25) 佐伯壯六, 他4名: 食道気管支瘻の1治験例. 胸部外科, **19** : 8, 570-574 昭41.
- 26) Schneider, K. M. & J. M. Becker : The "H-type" tracheoesophageal fistula in infants and children. *Surgery*, **51** : 5, 677-686, 1962.
- 27) Swenson, O. : *Pediatric surgery*, 1958, Appleton-Century-Crofts, Inc., New York, U.S.A..
- 28) 田中歳郎, 他3名: 食道閉鎖を伴わない先天性食道気管瘻の1治験例. 胸部外科, **17** : 3, 164-168, 昭39.
- 29) Terracol, J. & R. H. Sweet : *Diseases of the esophagus*, 1st edition, 1958, W. B. Saunders Co., Philadelphia & London.
- 30) Ware, G. W. & L. L. Cross : Congenital tracheo-esophageal fistula without atresia of the esophagus, *Pediatr.*, **14** : 3, 254-258, 1954.
- 31) Ware, G. W. & A. Hall : Congenital tracheoesophageal fistula in the adult. *J. Thoracic Surg.*, **36** : 1, 58-62, 1958.
- 32) Wychulis, A. R., F. H. Ellis, Jr. & H. A. Andersen : Acquired esophagotracheobronchia fistula. *J. A. M. A.*, **196** : 2, 103-108, 1966.