

頭蓋骨形成異常の研究

順天堂大学医学部第二外科教室（指導：田中憲二教授）

細 川 誠 治

〔原稿受付：昭和42年7月19日〕

Studies on Extraordinary Formation of the Skull

by

SEIJI HOSODA

From the Department of the 2nd Surgery, Juntendo University School of Medicine
(Director : Prof. Dr. KENJI TANAKA)

For the purpose of studying on craniosynostosis, the fused anterior fontanelle was enlarged and histological examination was performed, and then author has been studying a new trial on this operation. On the other hand, fundamental studies on the regeneration of rabbit skull after the craniotomy, in which a small burr-hole was made and the various kinds of modelling or moulding bone grafts were buried. And the results obtained as follows :

- 1) Simple skull defect up to 3mm in diameter, can be repaired within 70 days by regeneration of bony tissue growing from the edge of the skull defect.
- 2) When the moulding bone grafts were used with modelling material of a sodium alginic powder, early hemorrhage from the surroundings of the operative area was hindered. However, the regeneration of bone tissue was comparatively postponed 20 days after the craniotomy, compared with that using bone dust alone.
- 3) When bonedust mixed with thrombin powder was utilized, the bonedust was absorbed within 30 days postoperatively.
- 4) These modelable bone chips or particles, after wrapped or fixed by granulation ("fixation in the connective tissue") are connected each other by branches of trabeculae derived from the bed and turned gradually into bone tissue.
- 5) The process of grafting bonedust mixed with Aron Alpha or EDH-Adhesive were dissimilar to other process. The bonedust has not only absorbed, but remained, and wrapped or fixed by newly proliferated bone which holds and binds the bone chips in their original positions.
- 6) In above five transplantations, the earliest new bone growing had been on the stage of the modelling or moulding of bone graft with a sodium alginic powder, the following had been under the stage of the bonedust with thrombin powder, with Aron Alpha, the autogenous bonedust, with EDH-Adhesive.
- 7) Alkaline-Phosphatase has been detected abundantly in Osteoblasten which appear on the bone marrow of transplantations bed with bone.

8) In repair and fixed by Aron Alpha of cranial defect with the methacrylic resin, no reaction was observed in the surrounding tissues, and gained thin curten in 10 days postopratively.

9) In repair of dura defect, cooled and preserved fascia lata was used. Having been cooled and preserved for 2 to 7 days, it showed a little reaction in the surrounding tissues.

10) Transplanted fascia lata only was adhered faster than cooled-preserved fascia.

11) They were sutured with the use of Aron Alpha. This method has been easy to handle, and shown a little foreign body reaction.

12) The histological examinations were performed on the anterior fontanelle of same aged normal infant. Osteoblasts are seen in the area, both dure mater and anterior fontanelle, and that arrangements of osteoblasts are wedged in shape, and that osteoid tissues are not remarkable in the center of the anterior fontanelle.

13) Diagnosis and the effect of this operations of craniosynostosis should have been determined by craniogram, Electroencephalogram, E. Q. examination, and the circumference of the skull.

14) Author has been studying a new trial on operation of craniosynostosis, the fused anterior fontanelle was enlarged in 5cm×5cm, and then coronal and sagittal sutures were opened artificially. New bone formation could be followed by the invasion of osteoblasts from the bone margins, so silicone gauze was placed over the margins of the bones and sealed by a plastic adhesive, Aron Alpha.

15) Author has thought of the etiology of craniosynostosis, that extraordinary development of induction, addition of alkaline-phosphatase, lack of germ, inclination of primary ossification center.

目 次

緒 言

第1編

第1章 頭蓋骨穿骨孔再生に関する実験的研究

第1節 緒 論

第2節 実験方法

第3節 実験成績

第1項

1. 穿骨孔欠損
2. 自家骨粉挿入
3. アルギン酸未添加骨粉挿入
4. トロンビン未添加骨粉挿入
5. EDH-Adhesive 添加骨粉挿入
6. Adhesive Alpha-Cyanoacrylate monomer 添加骨粉挿入

第2項 小 括

第3項 即時重合レジン挿入

第4項 小 括

第2章 冷却筋膜による硬脳膜再生に関する実験的研究

第1節 緒 論

第2節 実験方法

第3節 実験成績

第1項 肉眼的検索

第2項 組織学的検索

第4節 小 括

第3章 総括並びに考按

第2編

第1章 頭蓋骨形成異常の研究

第1節 緒 論

第2節 症 例

第3節 手術方法

第4節 成 績

第5節 病理組織学的検索

第2章 総括並びに考按

結 語

緒 言

頭蓋は各縫合部の間質性組織において発育拡大していくが、これら組織の早期化骨により頭蓋の発育は阻止され、種々の頭蓋、顔面畸型を呈する Craniostenosis は頭蓋骨の形成異常を示す疾患の中でしばしば見られるもので、これを初めて記載したのは 1851 年 Virchow によつてである。その後、欧米で多くの症例が報告されているが、尚不明の点が多い。

著者はこの Craniostenosis の病態像を知るために、その最も強く癒合していると思われる大泉門部を除去し、これを正常人幼児のそれと組織学的に比較検討した。更にその臨床的検査を諸種行なうと共に、術後の状態をも永続的に follow-up を行なつた。この研究結果からあらたに Craniostenosis の一手術法を考案し、臨床的に応用した。他方、頭蓋骨の骨新生、及び再生の状態を知るために頭蓋骨欠損の補填形成実験を行なつた。従来、骨移植⁽²⁸⁾⁽⁴⁹⁾⁽⁶³⁾⁽⁶⁴⁾⁽⁷⁵⁾⁽⁹⁶⁾⁽¹²⁸⁾ に関しても多くの実験、臨床経験が重ねられ、これに伴なつて骨膜、骨髄の態度、骨新生の Induction⁽⁷⁹⁾ などについても多数の研究報告が行なわれている。しかもその研究の大部分は長管骨を主体とした整形外科的な立場からなされており、頭蓋骨というその特殊な形態、機能の上から論じているのは少ない。特に頭蓋骨穿骨孔に対しての注意は払われていない。ただ症例によつてはボタン状骨⁽²⁷⁾などが用いられたこともあるが、その経過を経時的に観察した研究は殆どみあたらない。著者は実験動物の頭蓋骨に穿骨孔をあけ、これに諸種の方法、特に骨を微細片にしたもので可塑骨⁽⁵⁹⁾を作り、これを骨孔に充填し、その骨新生、及び骨再生の態度を経時的に組織学的に追求した。

第 1 編

第 1 章 頭蓋骨穿骨孔再生に関する実験的研究

第 1 節 緒 論

交通災害、労働災害、スポーツなどによる頭部外傷の発生率が高まる一方脳腫瘍の手術頻度の増加と相まつて、開頭術が日常行なわれるようになった。しかし開頭術に際して骨孔の充填ということは比較的尠視されている。従来、この骨孔充填には骨粉挿入、剔出ボタン状骨の補填、シリコンによる穿骨孔ボタン⁽²⁷⁾などが用いられてきているが、いずれも経時的にこれを追及して観察した研究は少ない。著者はこの骨孔の態度を経時的に観察した。

第 2 節 実験方法

実験動物には体重 2000 g より 2500 g までの成熟家兎を使用した。麻酔には 20% ウレタン溶液 (5 cc/1000 g) を背部皮下に注射したが、一部分は無麻酔で手術を行なつた。

手術はすべて頭頂部において行なつた。

観察期間は 4 日、7 日、14 日、20 日、30 日、50 日、100 日、200 日、300 日とした。

耳介より空気栓塞を起こし、屠殺した後、直ちに頭蓋骨を摘出して 10% フォルマリンで固定。骨孔充填部を周囲の母床と共にイオン交換樹脂による脱灰を行なつた。その後パラフィン切片を作製、ヘマトキシリン・エオジン染色を施し、組織学的検索を行なつた。

第 3 節 実験成績

第 1 項

1. 穿骨孔欠損

家兎の頭頂骨に直径 3 mm の小穿孔を作製し肉眼的及び組織学的に検索し以下の所見を得た。

術後 7 日：母床及び骨欠損部に出血あるも骨新生、血管新生、結合組織の増殖は認められない。

術後 20 日：母床の辺縁に骨芽細胞が出現し結合組織の増殖があり、硬脳膜の肥厚がみられる。母床辺縁に骨新生がみられる。

術後 30 日：骨芽細胞は母床辺縁に附着してみられるのみでなく、一部は欠損部に遊離して出現している。血管新生は母床、欠損部ともにみられる。硬脳膜及び骨膜は肥厚し、骨欠損部には板障側、硬脳膜側より発生したと思われる密な結合組織があらわれている。

術後 60 日：母床辺縁における骨芽細胞の増殖は著明で欠損部に認められ、血管新生が広くみられる。骨新生は母床辺縁部に著明にみられ、硬脳膜、骨膜の肥厚は軽度で欠損部底辺に骨性癒合が開始している。(写真 1)

術後 100 日：欠損部は殆ど新生骨組織で充たされ、骨芽細胞は少しく認められる程度となり、硬脳膜、骨膜の肥厚はほとんどなくなり、結合組織の増殖もない。(写真 2)

術後 300 日 欠損部は全く新生骨で置き換えられ、母床辺縁部との区別は全くつかなくなり、骨性癒合が完全に完了したことを示している。

2. 自家骨粉挿入

家兎の頭頂骨に直径 3 mm の小穿孔を作製し、これに自家骨の骨粉を自家血清にてねり合わせ、糊状となし欠損部に挿入した。肉眼的及び組織学的所見は次の如

くである。

術後4日：母床辺縁に骨芽細胞と共に円形細胞，リンパ球の浸潤を軽度認めるが，血管新生は認められない。充填した骨粉の一部吸収像を認めると共に硬脳膜及び骨膜は肥厚している。

術後12日：母床辺縁部に骨芽細胞著明にみられ，硬脳膜，骨膜の肥厚が強く，充填した骨粉は殆ど吸収されているが，新たに骨新生が硬脳膜面に認められている。(写真3)

術後20日：母床辺縁は前者と殆ど変わらないが，硬脳膜は著しく肥厚し，骨新生が硬脳膜面に強く認められる。充填した骨粉は全く認められなくなり，部分的に骨新生による骨性癒合がみられる。(写真4)

術後50日：硬脳膜，骨膜の肥厚軽度で，骨欠損部の全域を新生骨によつておおわれ，網状緻密な状態となり，完全な骨性癒合をしていることを示す。

術後100日：骨欠損部は全く骨性癒合を示すが，母床との区別は未だ判然としている。硬脳膜，骨膜の肥厚は殆ど認めない。

3. アルギン酸末添加骨粉挿入

家兎の頭頂骨に直径3mmの小穿孔を作製し，ここに自家骨粉と25%のSodium alginate(Alpon)とを4:1の割合でねり合わせ，糊状となしたものを挿入し肉眼的及び組織学的に検索し以下の所見を得た。

術後4日：全体に添加骨粉は膨隆し，母床辺縁に骨芽細胞と共にリンパ球，円形細胞の増殖軽度で挿入骨粉は吸収されている像を示している。結合組織の増殖を認める。硬脳膜，骨膜の肥厚は軽度である。(写真5, 写真27)

術後12日：一層添加骨粉は膨隆し，一部は骨膜下に拡散していく像を示す。充填した骨粉は吸収され，結合組織の増殖著明に認められるが，骨新生は未だみられない。母床辺縁に骨芽細胞を認めるがリンパ球，円形細胞の増殖はみられない。硬脳膜の肥厚は充填した部位で著明である。(写真6)

術後20日：骨新生は硬脳膜面に一部認められるが，挿入骨粉の吸収は未だ行なわれている。結合組織の増殖，血管新生著明で硬脳膜の肥厚が著しい。

術後30日：充填した骨粉は殆ど吸収された状態であり，骨新生が硬脳膜面に著明で骨性癒合している像が一部認められる。(写真7)

術後50日：骨欠損部の全域に亘つて骨新生が行なわれ，完全な骨性癒合の状態になつている。(写真8, 写真28)

術後100日：骨欠損部は全く母床と区別つかなくなつており，骨性癒合が充分行なわれていることを示す。

4. トロンピン末添加骨粉挿入

家兎の頭頂骨に同様の小穿孔を作製し，これに自家骨粉と共にトロンピン末を4:1の割合でねり合わせ，糊状となしたものを挿入した。これを肉眼的及び組織学的に検索した結果次の所見を得た。

術後4日：母床辺縁には骨芽細胞を認めるが，リンパ球，円形細胞，赤血球などは少なく，挿入骨粉の吸収が行なわれている。結合組織の増殖，血管新生が認められるが骨新生の像はみられない。(写真9)

術後7日：欠損部の挿入骨粉は更に吸収されて，結合組織の増殖が著しい。硬脳膜，骨膜の肥厚も強い。

術後12日：挿入骨粉は殆ど消失しているが，結合組織の増殖，血管新生著明で一部硬脳膜面に骨新生が行なわれている。母床辺縁には骨芽細胞が認められるが，リンパ球，赤血球，円形細胞は殆どみられない。(写真10)

術後20日：硬脳膜面での骨新生が認められ，リンパ球，円形細胞は全く認めない。結合組織の増殖が著しい。(写真11)

術後30日：骨新生が硬脳膜面に強く認められ，一部骨性癒合を来している。硬脳膜の肥厚はみられない。(写真12)

術後50日：骨新生著しく，骨性癒合が充分行なわれている像を示す。(写真13)

術後100日：完全な骨性癒合を示し母床との区別は殆ど判然としなない。(写真14)

5. EDH-Adhesive 添加骨粉挿入

家兎の頭頂骨に直径3mmの小穿孔を作り，これに自家骨粉とEDH-Adhesive (Eastman 910, Hycar No. 1041 (Nitrile rubber), Desmodur T (Polyisocyanate))をねり合わせ，糊状となしたものを挿入した。混合比は自家骨粉4に対しEDH-Adhesive 1の割合とした。これを肉眼的及び組織学的に検索した結果，以下の所見を得た。

術後4日：母床辺縁にリンパ球，円形細胞の増殖を軽度認める。挿入した骨粉はEDH-Adhesiveと混じたままで吸収されている像はなく結合組織の増殖もない。

術後12日：充填した骨粉は殆ど吸収されていないが，結合組織の増殖が軽度みられる。骨新生が硬脳膜面に一部認められるが，骨梁の形成は未だ認められない。(写真15)

術後20日：骨新生が行なわれ、挿入骨粉がようやく吸収されてきている。結合織の増殖並びに硬脳膜の肥厚軽度である。

術後40日：骨新生が著明であるが、結合織の増殖が著しくなく、骨梁形成は不明瞭である。骨性癒合は未だ出現していない。

6. Adhesive Alpha-Cyanoacrylate monomer 添加骨粉挿入

家兎の頭頂骨に直径3mmの小穿孔を作製し、ここに自家骨粉とAron Alpha(Adhesive Alpha-Cyanoacrylate monomer)を8:1の割合で混じり、乾燥して固形化される前に小穿孔に挿入した。これを肉眼的及び組織学的に検索した結果次の如き所見を得た。

術後4日：挿入骨粉はぼろぼろで殆ど吸収されておらず、結合織の増殖も認めない。リンパ球、円形細胞が母床辺縁に限定されて軽度存在している。硬脳膜との癒着なく、肥厚も認められない。

術後12日：骨粉はそのまま残るが、互いに癒着し中に血管新生を認める。結合織の増殖も著明でない。リンパ球、円形細胞は殆ど認めない。(写真16)

術後20日：骨粉相互の癒着が強くなり、血管新生と共に骨梁を形成するに至る。硬脳膜の肥厚は殆ど認めない。

術後40日：骨新生はないが、挿入した骨粉が骨性癒合を来してきている。硬脳膜との癒着軽度に存在するが、その肥厚は認めていない。

第2項 小括

骨欠損時の骨新生は母床の辺縁より始まり、次いで欠損部の結合織の増殖及び主として硬脳膜によると思われる骨新生像が現われる。更に母床辺縁において、骨の吸収と新生が行なわれて骨新生は更に進み、術後70日で欠損部底辺に骨性癒合が認められるに至る。更に術後100日に至つて完全に骨性癒合が形成されてくる。

自家骨粉挿入は、欠損部に充填した際に、リンパ球、円形細胞等が認められるが、アルギン酸末、トロンビン末を添加した骨粉では欠損部の出血が殆ど認められていない。骨粉の吸収は自家骨粉のみでは術後12日から吸収過程が始まるが、後2者はそれより早く、術後4日から7日に吸収過程が始まっている。結合織の増殖が後2者で著しく、自家骨粉のみでは比較的軽度である。骨新生はアルギン酸末添加骨粉、自家骨粉挿入した場合は殆ど変わりなく、前者は人体術後12日か

ら20日頃に始まり、後2者は術後20日から30日頃に始まつてくる。自家骨粉挿入のみでは、結合織の増殖が強くなく、吸収と新生が並行して行なわれており、リンパ球、円形細胞が多数認められ、骨新生がおそい。しかし、アルギン酸末、トロンビン末を添加した場合には出血傾向が少なく、結合織の増殖により骨粉の早期吸収が行なわれても、結合織の増殖がこれに代わっていることから、骨欠損の修復は充分行なわれることと考えられる。このことは骨欠損部に出血を伴うと治癒過程が遅延される傾向があるのに対し、アルギン酸末、トロンビン末添加例では、これが阻止されるために治癒過程が早期より行なわれ、その結果、早い時期に骨新生が完了するものと解釈される。EDH-Adhesive、Aron Alphaを添加した骨粉を挿入した例においては、骨粉の吸収はいずれも悪く、吸収が一部行なわれるだけでその中に血管新生が起つて、挿入した骨粉そのものが癒合していく像を示している。しかも出血が阻止される傾向があるのは、アルギン酸末、トロンビン末添加例と同じであると考えられる。Aron Alphaを添加する際にはAron Alphaの量が多すぎると即ち、3:1又は1:1の割合では挿入骨粉が浮き上がり、骨欠損部に結合織の増殖から始まる骨新生が行なわれるだけで、更に骨性癒合の時期を延長させてしまう傾向があると考えられた。

骨欠損例を除いた以上6の方法による骨粉挿入ではアルギン酸末を添加した例が最も早く骨性癒合が起つて、次いでトロンビン末添加例であり、Adhesive Alpha-Cyanoacrylateを添加した例では前2者と異なつた骨性癒合の型を呈するが、自家骨粉のみを挿入した例よりも早く骨性癒合を来す。EDH-Adhesiveを添加した例では最も骨性癒合が延長されるが、Aron Alphaを添加するよりも手術操作は簡易である。

第3項 即時重合レジン挿入

家兎の頭頂骨に直径3mmの小穿孔を作製し、これに即時重合レジン(松風バイオレジン)を使用して円形のメタクリレートを作り穿孔部にそのままあなをふさぐという型で充填し、その固定は何ら行なわなかつた。骨膜は剥離してあるので筋層にて被覆したのみである。これを肉眼的及び組織学的に検索した結果次の如き所見を得た。

術後4日：母床辺縁には骨芽細胞を認める。リンパ球、円形細胞の浸潤をみると共に、硬脳膜の肥厚を軽度認める。

術後7日：骨膜及び硬脳膜より薄い結締織がのび、

挿入したレジンに被い始めている。炎症性反応を軽度認める。

術後15日：レジンの周囲に比較的厚い薄膜が形成され、レジンに被っている。即ちカプセルを形成してきている。(写真17)

術後50日：レジンの周囲の薄膜は全体的に厚みを増してきている。骨芽細胞が依然として母床辺縁に認められるが、増殖は著明でない。硬脳膜の肥厚は殆ど認めていない。(写真18)

第4項 小括

既に骨欠損部に即時重合レジンを使用することは先人によつて多くの実験がなされている⁴⁸⁾⁶⁷⁾⁷⁷⁾⁷⁸⁾⁸³⁾⁸⁴⁾⁸⁵⁾¹⁰⁵⁾¹¹⁴⁾¹²⁰⁾¹²¹⁾¹²³⁾。著者はこの即時重合レジンに小穿孔に用いても充分使用にたえ、大欠損部のみでなく小欠損部に用いても極めて有効であると考え。更にこの即時重合レジンと共に自家骨骨片を大欠損部に充填し、この固定に Adhesive Alpha-Cyanoacrylate monomer にて接着させ、これをも経時的に組織学的に検索した。最も危惧したのは硬脳膜との癒着であつたが、Adhesive Alpha-Cyanoacrylate monomer の使用法を適量にすれば癒着を防止できることを知つた。組織学的にみて、術後10日頃より即時重合レジンに周囲より延長された薄い結締織により被われてくる。又、自家骨骨片では術後10日より骨性癒合が一部に起こり、術後20日には骨性癒合が全域に及ぶと共に骨梁も形成されてくる。両者とも術後早期にみられる筈の炎症性反応が少なく、骨性癒合、薄膜形成が比較的早期に起こつてくることが認められた。これは Adhesive Alpha-Cyanoacrylate monomer が出血を阻止するからであろうと考えられる。

第2章 冷却筋膜による硬脳膜再生に関する実験的研究

第1節 緒論

頭蓋骨の欠損に次いで頭部外傷後、脳腫瘍摘出後などに問題になるのは硬脳膜欠損である。この補填にも従来多くの材料が用いられてきており、自家硬脳膜²¹⁾²³⁾¹⁰⁷⁾¹¹⁵⁾¹²⁵⁾、大腿筋膜²²⁾⁶⁹⁾⁸²⁾⁸³⁾¹¹³⁾、側頭筋膜などに続いて、化学合成物質としてポリエチレン膜¹⁸⁾¹⁹⁾、テトロン膜、(MS膜⁸⁰⁾⁹³⁾、DMPS膜¹¹²⁾¹⁰⁶⁾などが用いられてきている。しかし従来いずれもその補填には絹糸縫合によつている。著者はこれらの高価な合成物質に比較して、安易に入手できる大腿筋膜を冷却保存してその組織反応性を低下させ、絹糸縫合による補填と

共に Aron Alpha (Adhesive Alpha-Cyanoacrylate monomer) を用いて接着補填させてこの両者を比較した。

第2節 実験方法

実験動物として約10kgから15kgの健康な雑種犬を用いた。麻酔はラボナール100mgより150mgにて導入し、気管内麻酔でエーテルにて維持した。

左右の大腿部より大腿広筋膜を採取し、附着している疎性結合織や脂肪組織を出来るだけ除去し、生理食塩水にて洗い、これを無菌的にシャーレにより、生理食塩水中に浮かしたまま4℃に冷却保存した。

4日間より16日間保存してからとり出し、これを自家犬の頭頂部に大骨欠損部を作製し、更に硬脳膜を1.0×1.5cmの大きさに切除した部に補填した。

縫合による補填は眼科用黒絹糸を用いたが、手術操作は繁雑で非常に困難であつた。これに反し、Aron Alpha (Adhesive Alpha-Cyanoacrylate monomer) による補填は周囲硬脳膜及び大腿広筋膜の水分を除去しておけば容易に手術操作を行なうことが出来た。

第3節 実験成績

手術が順調に行なわれたものは覚醒後、食慾はやや不振であるが、翌日は回復し術後意識障害、失調、麻痺などを認めていない。これを肉眼的及び組織学的に検索を行なつた。

第1項 肉眼的検索

術後7日：冷却保存後5日で移植したものでは筋膜はやや膨隆しているが、脳表面との癒着は殆どみられない。絹糸で固定した部分も接着剤で固定した部分も殆ど一様に癒合している。

冷却保存後15日で移植したものでは筋膜は殆ど移植した当時の形で脳表面との癒着は全くみられず、接着剤で固定した部分も充分癒合し、全く異物反応も示していない。

術後10日：冷却保存後4日で移植したものでは脳表面とも癒着なく、一部に軽度薄い被膜を形成している部分がある。接着剤で固定した部分と絹糸で固定した部分も共に充分癒合している。

冷却保存後10日で移植したものでは、手術時にスポンゼルを硬脳膜欠損下においたためかこれとの癒着がみられたが、脳表面との癒着は全く認められず異物反応もなかつた。

術後30日：冷却保存後7日のものを移植した場合には脳表面との癒着軽度認めるも異物反応はない。

冷却保存後16日に移植した場合にはやはり脳表面との癒着は軽度存在した。

術後40日：冷却保存後2日のもの移植したが、脳表面との癒着は殆どみられない。冷却保存後1日のものでは同様脳表面との癒着はない。

両者とも全面を薄い被膜で被われていた。又脳表面には何の異状も認められない。

更に対照として硬脳膜に切開を加え、縫合のみを行なった実験においては、術後60日には脳表面と癒着はないが、術後120日になつて縫合部に一致して軽度の癒着を認めている。

第2項 組織学的検索

術後7日：冷却保存後5日の筋膜を移植したものは周囲に肉芽組織の軽度増殖を求めているが、これは冷却保存後15日のものでも同様である。両者とも被膜形成は殆どみられていない。絹糸で縫合せるものの方が、白血球、円形細胞寸の細胞反応が認められ、接着剤で固定した方がこれらの反応が少ない。(写真19、写真20)

術後10日：冷却保存後4日に移植した場合の方が、冷却保存後10日のものよりも細胞反応が少ない。被膜形成は両者ともに認めていない。

術後30日：冷却保存後7日に移植したもので、冷却保存後16日に移植したものより被膜形成が軽度存在するか、脳表面との癒着は両者ともに認められる。(写真21)

術後40日：冷却保存後2日に移植した場合は被膜形成は術後30日の所見の前者よりも軽度であり、細胞反応も軽度であるか、殆ど認めていない。

冷却保存後4日に移植した場合は同様に被膜形成が軽度に存在するが、術後30日の所見の両者よりもはるかに軽度であり脳表面との癒着もなく、細胞反応もわずかに認められたにすぎない。

第4節 小括

冷却保存筋膜を硬脳膜欠損部に補填したが、筋膜は薄い弱い被膜で被われてくる。肉眼的にみると、経時的に脳表面との癒着は増加していくことが認められた。組織学的にみると被膜形成が強い程、脳表面との癒着、細胞反応も強いことが認められた。

冷却保存後2日から7日までのものの方が7日以上たつたものより、被膜形成が弱く、脳組織との癒着面が少ない。又細胞反応も少ないことは注目に値する。

又、絹糸で縫合した筋膜よりもAron Alpha (Adhesive Alpha-Cyanoacrylate monomer)で接着させたものの方が、より細胞反応、異物反応が少ない。

冷却保存していない筋膜の移植では、冷却保存した

ものよりも脳表面との癒着傾向が早期よりみとめられる。

第3章 総括並びに考按

骨移植で問題となるのは、それが超生されるのか、再生、癒合に関与するのはどの組織であるか、又その組織が特殊な物質、或は因子を放出して骨組織・Induction²⁷⁾²⁹⁾(誘導)しているのではないかという疑問が今日尚多数の論争をまねいているといえよう。

移植した骨片は、自家骨、同種骨を問わず一度破壊吸収されてより、母床からの骨新生により置換されるということをも Barth¹²⁾、Axhausen¹¹⁾により初めて提唱された。しかし、Ballin¹³⁾、Pollack²⁸⁾らは血管新生の旺盛な部分では一部超生されるといつている。松木²⁷⁾、深津²⁵⁾らも骨移植では超生が部分的に認められると述べている。これに反して煮沸骨は江木²⁹⁾によれば超生されず、後述する硬脳膜及び結合組織による骨添加形式で行なわれ、一旦吸収されてから骨新生が行なわれてくる。又、Losee⁷⁶⁾、坪川¹¹⁹⁾らによると Ethylendiamine 処理骨も同じ様に超生はみられず、吸収過程を経て骨再生が起こると述べている。Engstrom²⁰⁾は同種間の骨移植でも、同じ所見を示すと報告している。

自家骨移植では Lexer⁷⁵⁾によるとその正常の経過は、萎縮期、生着的改築期、機能的改築期に分けられ、超生が行なわれるのはもつとも条件がそろつている時であると報告し、通常は Axhausen¹¹⁾のいう吸収と添加の形式をとると述べている。彼はその超生が行なわれる好条件については具体的に触れていない。

移植骨の運命に関して骨膜の有する役割については、多数の実験、報告例が出ている。骨再生、骨性癒合には骨膜が重要な作用をなしているというが、それにも骨膜自身に造骨能力があるとするもの、血管を通じて栄養の拠点になつているとするものなどがある。この他に Mayer & Wehner⁸⁹⁾らは移植骨の骨髄と周囲組織とを結合させる役割を果たしていると述べている。いずれの理由にして、骨膜がその化骨作用に及ぼす影響は非常に大きいといえよう。

頭蓋骨における骨再生の特異性は、内板の硬脳膜側に骨新生がみられ、更に骨端の骨形成量は一般に内板の方が外板より大であり、切除骨端では外板が初期に吸収されてくることである。即ち、硬脳膜の方が骨膜よりもはるかに強い骨造成能を有している。著者の頭蓋骨欠損実験では、術後20日に内板の硬脳膜側に骨新

生がみられ、30日では板障内にもみられ、外板には骨新生が少ない。更に硬脳膜の肥厚が著しく、これに接して結合織が密な状態となつて認められてくる。この母床周辺の結合組織が骨新生に重要な作用をもつていることは Sandison¹⁰⁴⁾ が指摘しているが、この結合織から何らかの特別な因子が導き出されるのでないかと考えられている。中胚葉に由来する膀胱粘膜上皮に化骨作用があることは、既に Huggins⁵²⁾、秋田³⁾、松本⁷⁹⁾らによつて証明されており、そこから Alkaline-Phosphatase が認められている。この Alkaline-Phosphatase は母床の骨髓に出現してくる骨芽細胞に最も強くみられ、骨組織形成がみられる以前に移植した部位に限局して膠原線維に他の部よりも強く証明されている。更に骨芽細胞へと分化していくものと考えられる結合織細胞にも Alkaline-Phosphatase が証明されている。又福原³⁶⁾によれば、移植骨の有する Alkaline-Phosphatase が幼若の胚芽組織に浸透し、その代謝を旺盛にして骨形成を行なつていと述べている。このことから Alkaline-Phosphatase は骨組織の誘導機転に重要な役割をもつているものと解釈される。第2編で述べる Craniostylosis の患児にこの Alkaline-Phosphatase が異常に亢進している事実をみても、骨新生への過程において Alkaline-Phosphatase が無機塩の沈着機転に重要な作用を果しているといえよう。しかし、この物質がそのまま骨組織を新生するか否かは不明であり、松本⁷⁹⁾も胎生期の現象である Induction が中胚葉性物質である膀胱粘膜上皮に存在するとのみ述べているにすぎない。更に、自家骨移植の場合の方が同種骨移植よりも秀れていることは既に知られたことであり、この自家骨移植に Alkaline-Phosphatase がその移植母床の骨芽細胞に強く認められ、同種骨移植では前者より少し劣り、同種保存骨移植では更に低下していくことから、この Alkaline-Phosphatase そのものが骨新生能を左右すると考えても差し支えない。

骨欠損の補填には自家骨、同種骨、軟骨、金属、ポリエチレン、メタクリル樹脂などが用いられてきている。更に同種骨には生骨、死骨、保存骨、煮沸骨²⁹⁾、Ethylendiamine 処理骨⁷⁶⁾¹¹⁹⁾、Kiel Bone Graft⁴⁶⁾⁸⁷⁾などがあり、金属には Vitallium³⁹⁾、Tantalum³⁷⁾³⁸⁾、Stainless などでメタクリル樹脂⁶⁷⁾⁸³⁾には平板法、球面法、加熱法、即硬法などに分類される。この他に OMS 膜¹⁰³⁾¹¹⁷⁾などが用いられている。

この骨欠損補填材料として備わらるべき条件は、抗原抗体反応を含めて組織反応が少なく、材料の入手、保

存が容易で手術に際し、消毒及び手術中の操作が簡単でなくてはならないことである。しかも治癒過程において頭蓋骨と生理的に癒合しなければならない。これらの条件を具備した最も補填材料として適しているものは自家骨であることは論をまたない。しかし、この生自家骨の材料採取には困難があり、しかも骨採取のために美容上変形を残すことが少なくないので諸種の材料による形成が試みられるようになったのである。移植骨としての優劣は Axhausen¹¹⁾、Reynolds & Oliver¹⁰⁰⁾ によれば自家骨、同種骨移植の間には本質的な差異はなく、唯自家骨移植の方が母床への組織反応が軽度で治癒が速いといわれている。深津³⁵⁾も同様なことを述べており、自家生骨での移植骨は一部に超生される現象を示しながら、被移植体に同化されるが、同種骨移植では骨新生は硬脳膜及び結合組織による骨添加がみられ、移植骨自身の骨新生能は有していないと報告している。

同種骨移植の中でも生骨が、保存骨、煮沸骨よりも血管新生が盛んで、吸収され難いといわれるが、煮沸骨は三木⁸³⁾⁸⁴⁾、坪川¹¹⁹⁾、江本²⁹⁾によれば同種生骨よりも消毒が容易に行なえ、入手も簡単で保存も充分可能であるとの利点をあげている。この同種骨移植の中でも William¹²⁶⁾、Losee⁷⁶⁾、卜部¹²²⁾、坪川¹¹⁹⁾らは人骨を Ethylendiamine によつて処理したものを使用して、同種生骨、同種煮沸骨移植よりも、組織反応が少なく、移植骨周囲の組織に対しても無害で、移植骨の作製、消毒、手術操作が簡単で入手、保存が容易であり、術後のレ線⁷⁾の follow-up にも適していると述べている。Engstrom³⁰⁾ もこれに同意している。更に Ethylendiamine 処理骨と同様な考えで Kiel Bone Graft⁴⁶⁾⁸⁷⁾が整形外科方面で多用されている。しかし、この同種骨移植時には組織特異性から異物反応を起こすことがあることは古くから知られていることなので、河村⁶⁴⁾⁶⁵⁾らはこれら特異性を除去する上から、同種血清液中に保存して、特異性の脱却を行なつて成功している。河村⁶⁶⁾らは更にこの同種骨を冷凍保存してその組織反応の低下をはかり、同種血清を用いることにより、抗原抗体反応を防いでいる。異物形成には Vitallium、Tantalum などのほかに aluminium、雲母、Polyethylene、ゴム、OMS 膜などが用いられてきているが、Vitallium、Tantalum は高価でレ線透過性が悪いことなどから、近年 Zander によつて臨床的に応用されたメタクリル樹脂が脚光をあびるようになってきたのである。更にこの中でも即硬レジンが Spence¹¹⁴⁾らによつ

て実用化されて以来、今日盛んに用いられるに至っている。その理由は形が自由にとれ、強靱であり、吸収されず、欠損部に確実に適合され、製作が容易なことであろう。更に三木⁸³⁾によれば、レジンの重合度の高いもの程、組織反応が少ないと報告し、秀れた補填材料として推奨している。しかし、組織親和性がなく、又誘癌性も論じられるに至り、改めて生自家骨、Ethyldiamine 処理骨、Kiel Bone Graft が再び骨移植の材料として用いられてきている。その後、河邨、内海⁶⁰⁾らは可塑骨（冷凍乾燥骨微細片）なるものを創案し、これから^{*}可塑骨 A、(25% アルギン酸ソーダをもつて可塑骨と混捏したもの) を作製、骨欠損、骨補填に使用した。これらはいずれも整形外科的な立場からの研究であり、頭蓋骨については未だその報告例をみない。河邨、内海⁶¹⁾⁶²⁾らのいういわゆる可塑骨は同種骨を使用し、 -80°C に冷凍真空乾燥をするなどの大きな装置を要するにも拘わらず、自家骨片に比較してその組織親和性から劣るとのべている。著者はこの河邨、内海らの創製した可塑骨 A⁶⁰⁾⁶¹⁾⁶²⁾ に着眼し、頭蓋骨において自家骨に同様のアルギン酸ソーダを加えて糊状となしたものを使用したのである。更にアルギン酸ソーダのみでなく、トロンビン末、接着剤として使用されている EDH-Adhesive⁴⁾⁴⁵⁾、Adhesive Alpha-Cyanoacrylate monomer⁵⁷⁾などを基質として糊状の自家骨を型型させて頭蓋骨穿孔孔の補填に応用せしめた。

アルギン酸ソーダは褐藻類に含まれる多糖類であり、mannuron 酸の重合したいわゆる糸状分子であり、これをナトリウム塩としたもので水を加えると粘稠糊状となる。

トロンビン末は血液凝固促進剤としての酵素剤であり、肺、脾臓製剤である。塩化カルシウムを加えて活性化したもので無晶形粉末で水溶性である。

EDH-Adhesive⁸⁾¹⁰⁾¹⁷⁾⁴⁵⁾ は Eastman 910 Adhesive (Methyl-2-Cyanoacrylate monomer) に蛋白質と化学結合する Desmodur T (Polyisocyanate)、さらに可撓性、弾性を附加するためにニトリル系の合成ゴム Hycar 1041 を混じた 3 種の混合材料で、太田⁹⁴⁾によれば Eastman 910 Adhesive と Hycar 1041 は 1 : 1 の重量比で混じり、Desmodur T はこの両者を架橋するものとして用いられ、全体として 10 : 10 : 1 ~ 2 の重量比で混じたものが EDH-Adhesive であるといわれ、脳動脈瘤の coating に用いられている。

Adhesive Alpha-Cyanoacrylate monomer は国産の新

しい接着剤で、吉村、稲生¹²⁹⁾らによれば Eastman 910 Adhesive より組織への親和性が良好で組織毒性もないといわれており、monomer の急速な重合反応により接着が行なわれ、加圧、加温を要せず、ごく少量で常温にて瞬間的に接着させるものである。血管外科¹³⁰⁾¹³¹⁾¹³²⁾に、止血に、脳外科⁴⁾⁴⁷⁾に各種皮膚縫合⁹⁾⁵⁸⁾⁹²⁾⁹⁹⁾にと多方面に使用されてきている。

アルギン酸ソーダはアルボンとして、トロンビン末はそのままで、EDH-Adhesive はビオボンドとして、Adhesive Alpha-Cyanoacrylate monomer は Aron Alpha として市販されている。

このアルボン添加骨粉及びトロンビン末添加骨粉を挿入した場合には、既に述べた如く、自家骨粉のみを挿入したものより早く骨粉の吸収過程が始まり、いわゆる可塑骨の状態としてのその骨粉の態度は一部膨隆してくるが、塑形剤たるアルボン末の存在した場所はこれら幼若肉芽組織に占められ、移植床との間に肉芽組織から類骨組織に、更に新生骨梁を作製していく経過がみられ、結合織の増殖が著明で、骨粉の吸収、修復が行なわれていく。アルボン末、トロンビン末を添加した例では自家骨のみの場合に比し、治癒過程が早期より始まり、移植片が造骨材料となり、アルボン末、トロンビン末が結合織となつてこの中に骨梁が延長して、河邨⁵⁹⁾らのいう^{*}豆細工様骨化過程、を経て骨性連結が作製されていくと解釈される。

EDH-Adhesive、Aron Alpha を添加した骨粉を挿入した場合には、前二者に比し骨粉は吸収されるが一部はこれら接着剤に附着したまま残り、その中に新生血管が延長して新たな骨新生が挿入骨粉を介して行なわれている。即ち、これら接着剤に附着した骨粉の一部を基質としてそれらが相互に癒合して骨梁を形成していくと考えられる。この接着剤を添加した骨粉の挿入による修復過程は既に述べた通りであるが、他の場合と異なっていることは EDH-Adhesive、Aron Alpha がいずれも骨粉そのものを相互に強く索引し、吸収をおくらせ、その接着剤のあいだに血管新生がみられて挿入された骨粉そのものが相互に癒合すると共に新生骨との間に骨梁が形成されると思われる。ただこの接着剤の中に血管が延びていくのに比較的時間がかかるので、アルギン酸末、トロンビン末を添加した骨粉挿入よりも骨梁形成に達する経過が長くなる傾向がある。両者の接着剤の間では Aron Alpha を添加したもののほうが骨梁形成に達する時間が短いのは、この接着剤の性質から当然であろうと思われる。

著者はその実験成績から、骨孔を補填するに最も適しているのはアルギン酸末を添加した骨粉の挿入が、その修復過程、その期間、その生理的反応などの観点から最も秀れ、次いでトロンピン末添加骨粉挿入例で、更に Aron Alpha 添加骨粉挿入例、自家骨粉挿入例、EDH-Adhesive 添加骨粉挿入例の順になることを認めた。著者のこのアルギン酸末添加骨粉は河邨⁶⁰⁾らのいう可塑骨Aと比し、自家骨を使用したという点ですぐれ、しかも材料は手術野で得られるもので充分であり、更に河邨らの用いた大がかりな冷凍乾燥保存装置⁶⁰⁾⁶¹⁾などを要しない利点がある。

頭蓋骨の欠損に続いて起こる問題として硬脳膜の欠損があり、これについても多くの実験、臨床報告がなされており、その補填材料にも多数の物質が用いられている。当初は金、銀、白金、アルミニウムなどの金属箔が用いられていたが、代用硬脳膜としてはあまりにも硬く、異物として脳と癒着するためにこれはその後使用されなくなっている。この癒着に関しても Rosomoff¹⁰⁾ は自家の正常硬脳膜でも、もし下の軟膜が傷つけられていれば反応を起こし癒着するであろうと考え、彼はある程度の軟膜損傷を伴わないで脳を露出することは実際上不可能であるので、癒着は移植した自家硬脳膜の下にみられるのは当然予想されることであると述べている。この為、代用硬脳膜として備わっているべき大きな問題は、それが脳に癒着するか、しないかでなく、代用硬脳膜が脳に物理的、化学的刺戟を与えて組織反応を引き起こしそれが瘢痕を形成するか否かということである。代用硬脳膜としての筋膜は1909年 Kirschner⁶⁹⁾ によつて初めて実験された。その他には骨膜、腹膜、大網、羊膜、更には大静脈、卵膜、鞘膜、膈帯などが検討された。その後、化学物質が材料として用いられるように至り、Ingraham & Bailey⁵⁹⁾ らはフィブリンフィルムを用いたが、操作が簡単で脳との癒着なく組織も少ないと述べているが、吸収され易く、縫合が難しく、高価であるなどの欠点を残している。Bush³⁹⁾ はゼラフォームフィルムを用いたが他の物質よりも吸収され易く、被膜を残すのみで組織反応もなく価値ある代用硬脳膜であると述べている。Scheuerman¹⁰⁷⁾ からも賛意を表しているが、これも乾燥すると割れ、ぬらすとちぎれるなどの欠陥がある。又、腸腺を編んで一枚の膜としこれをクローム硬化したOMS膜¹⁰⁸⁾は関節癒合防止膜、欠損補填損傷部強化膜として用いられていたものであるが、これを代用硬脳膜として使用した沢井¹⁰⁶⁾の研究によれば

組織反応、癒着共に強く不適当であつたと述べている。更に Brown¹⁸⁾¹⁹⁾ によつてポリエチレン膜が、Dodge²⁶⁾ らはポリビニールスポンジを、Teng & Feigin¹¹⁸⁾ はビニオン“N”を、Huertas⁵¹⁾ はオーロンを用いたと報告している。ポリエチレン膜は脳との癒着、組織反応も弱く、理想に近いが、縫合が困難であるという欠点を有している。この他に沢井¹⁰⁶⁾ は国産の Dimethylpolisiroxan (DMPS膜)¹¹²⁾ を使用し代用硬脳膜として理想的であると述べているが、高価なのが欠点である。Rosomoff¹⁰⁾、Campbell²¹⁾、Sharkey¹¹¹⁾ らは凍結乾燥保存同種硬脳膜を使用し、硬脳膜の補填には保存硬脳膜そのものがよいとし、前記のものを作製し、臨床にも用いている。Rosomoff¹⁰⁾ は人工的な非生体膜よりも、生体組織膜の方が望ましく、その材料は消毒が容易で代用硬脳膜としての条件を失なわないようにして保存するためにこの同種硬脳膜を乾燥保存させて使用したと述べている。

著者は筋膜を冷却して組織反応を低下させて代用硬脳膜として使用する方法を行なつた。前述の如く沢井¹⁰⁶⁾ によれば筋膜は脳表面との癒着が高度であると述べているが、冷却することによつて脳組織との癒着を軽微にすることができた。著者はこれを髄液瘻の患者に用い、その補填方法も実験で行なつたAron Alphaを用いて補填して成功し、その後の follow-up でも脳波上に異常を認めず、痙攣発作も起こしていない。この方法は絹糸で縫合するのに比較しても組織反応がはるかに少なく、今後の硬脳膜の補填方法として極めて優れたものと考えられる。

第 2 編

第1章 頭蓋骨形成異常に関する研究

第1節 緒論

頭蓋骨は出生時、矢状縫合、冠状縫合、人字縫合、鱗状縫合は互に分離しており、大泉門、小泉門が開存し、通常生後5~6ヵ月で線維性癒合が起り、19ヵ月頃になつて骨性癒合が始つて70~80ヵ月になつて骨性癒合が完了する。ただ前頭癒合は出生時既に癒合しているか、生後間もなく癒合するかで、他の縫合より骨性癒合の完了する時期が早い。この縫合の癒合に伴い、小泉門は生後3ヵ月頃、大泉門は生後2年位で閉鎖する。

これらの縫合が早期に癒合するか、出生時既に癒合していて、それに伴つて泉門も早期に閉鎖しているものか頭蓋骨癒合症である。著者は頭蓋骨癒合症の最も

生理的に強く癒合している大泉門部を開大して、この部を正常人のそれと病理組織学的比較検討した。更に各症例の遺伝状況、病態像、臨床的検査からも骨新生への誘導、並に Induction 等⁷⁹⁾にまで検討を加え、化骨現象の本態を追求した結果、頭蓋骨癒合症に対して従来の考えと立場を異にした新たな手術法を考案した。

著者の目的とする骨新生の機序、化骨現象の病態像の把握にはこの手術法が不可分なので、手術法、及びその成績を記した後に検討を加える。

第2節 症例

症例数は表にみる如くである。手術時年齢をみると早くて2.5ヵ月、1年7ヵ月という症例があるが、本疾患の病態像から手術は早期に行なう程効果があるが、痙攣、眼症状、その他の所見が認められなければ来院しないため発見が比較的遅くなるのが常である。

本症の男女差はなく、圧倒的に第1子に多い。しかも両親が22才、20才といったように若い時の児が多い。両親に姻戚関係が認められたものは1例にすぎない。しかし、祖父母、又は祖々父母が同一地域内即ち同一部落に居住していた例が3例ある。出産時の状態はほぼ正常であるが、妊娠中、妊婦の体重が妊娠4ヵ月頃より殆ど増加していないのが大部分である。頭囲も出産時はほぼ正常範囲内にあるが3~4ヵ月になつても殆ど増加せず、知能のおくれに気付いている。痙攣発作は4例に認めるが、これと脳波での異常波の出現とは必ずしも関係づけられない。即ち、脳波上に異常所見があつたものは、右側頭誘導に徐波、棘波が認められるもの、左頭頂前頭誘導に陰性鋭波、及び Spike が認められるもの、全誘導が flatt であるもの、及び左後頭誘導に Spike & Wave が出現せるものであるが、痙攣発作はこの中で3例に認められる。しかし痙攣発作を起した1例には脳波上異常所見を示していない。

頭囲は同一年令の正常範囲内もしくはややこれより低い値を示している。

知能は全例とも遠城寺式乳幼児分析的発達検査³¹⁾にて発達指数(EQ)50以下で1例のみ80であつた。

臨床検査成績で特に重要視したのは血中Ca濃度及び血清 Alkaline-Phosphatase 量であつたが、これは後に述べる如く、骨の化骨促進、及び骨新生に関与すると考えられる因子の一であるのでほぼ全例に検査を施行している。血中Ca濃度は正常が9.0~11.5mg/dlであるが、大体全例ともこの範囲内にとどまつている。他

方、血清 Alkaline-Phosphatase は正常域が生後1ヵ月で20~30 King-Armstrong 単位であるが、全例ともに増量していた。

以下代表的症例4例について病態像を詳述する。

症例 I

松 O, 女子, 9ヵ月

母の既往歴: 幼時より著患なく、22才時に26才の健康な男子と結婚、23才時に妊娠する。第1子である。

家族歴: 両親の間に姻戚関係なく外地にも、原爆の洗礼を受けた広島、長崎にも関係ない。両親の父母も健在である。

妊娠中の期間: 妊娠悪疽は妊娠3ヵ月より始り、7ヵ月迄続くも睡眠薬使用、発熱等はない。妊娠7ヵ月後半より妊婦の体重は殆ど増加していない。

主訴: 頭蓋の変形

現病歴: 妊娠10ヵ月にて鉗子分娩。出産時II度の仮死状態であつた。生下時体重3500g、身長49.5cm、頭囲33cmであり頭頂部が長く、大泉門をふれなかつた。栄養は母乳で、3ヵ月頃より下肢に強直性痙攣が3日に1回の割で起つてきた。

身体所見: 栄養中等度。頭部は上下に發育し塔状頭蓋を示す。横径が短縮しているか、顔面、四肢には畸型は認めない。腱反射の亢進あり、病的反射は両側共にバビンスキー反射が陽性である。眼球振盪もなく、眼球運動正常であるが、眼底所見は不明である。その他胸腹部に異常を認めない。

検査所見: 頭囲39.5cm。知能は遠城寺式乳幼児分析的発達検査でEQ 25。血液検査で血色素量12.0g/dl、赤血球数 490×10^4 、白血球数1700、血清蛋白7.8g/dl、Alkaline-Phosphatase 16.0u、Ca 11.9mg/dlである。頭部レ線写で 1.5×1.5 cmの大泉門の開大を認める。脳波検査で左側頭部にやや lazy な傾向があるほかには異常波の出現はない。

症例 II

岩 O, 男子, 6ヵ月

母の既往歴: 幼児より著患なく、23才時に24才の健康な男子と結婚、24才時に妊娠、第1子である。

家族歴: 両親に姻戚関係を認めない。外地に在住したことはない。

妊娠中の期間: 妊娠悪疽全くなく、発熱したこともない。妊娠中アスバラギン酸ソーダを常時服用していた。

主訴: 尖頭状頭蓋

現病歴: 妊娠10ヵ月にて正常分娩。生下時体重2650

g, 身長46cm, 頭囲33cm. 生後4ヵ月頃より視力がないのに気づき, 5ヵ月頃大泉門が閉鎖しているのを指摘される。痙攣発作は認めていない。

身体所見: 栄養中等度。頭蓋は全体に小さく, 尖頭状を示している。右眼に硝子体欠損あり, 左眼視力も低下している。その他に畸型なく, 胸腹部も正常である。腱反射の亢進あるが, 病的反射は存在しない。

検査所見: 頭囲 33.5cm. 知能 EQ 30. 血液所見は血色素量 10.5g/dl, 赤血球数 579×10^4 , 白血球数 4400, 血清 Alkaline-Phosphatase 20.2u., Ca 10.5mg/dl. 頭部レ線写では大泉門 0.5×1.0 cm の開存を示し, 指圧痕など認めない。脳波検査では Spindle state であるが他に異状波の出現なく, 左右差も認めない。

症例 III

増 ○, 女子, 1才7ヵ月

母の既往歴: 幼時より著患なく, 22才時に23才の健康な男子と結婚。23才時に第1子を出産, 27才時に患児を妊娠する。

家族歴: 両親に姻戚関係なく, 外地に居住したこともない。第1子は姉で現在4才で全く健康で知能も正常である。

妊娠中の期間: 妊娠悪阻は2ヵ月頃より始り整腸剤を服用する。発熱したこともない。

主訴: 尖頭状頭蓋, 発語不能

現病歴: 妊娠10ヵ月にて分娩。臍帯巻絡があり仮死状態であった。出産時体重 2500g, 身長 18cm, 頭囲 29.5cm. 4ヵ月頃より先天性股関節脱臼を指摘され治療を受けている。痙攣発作は出生後認めていない。

身体所見: 頭囲 36.5cmで尖頭頭蓋を示している。知能は EQ 30. 眼球は両側共軽度突出があるが, 眼球振盪認めず, 対光反射も正常である。

検査所見: 頭蓋レ線写では大泉門は完全に閉鎖している。血液検査で赤血球数 450×10^4 , 白血球数 7200, 血色素量 11.0g/dl, 血清蛋白 7.4g/dl, 血清 Alkaline-Phosphatase 16.0 u., Ca 9.9mg/dl である。脳波では何ら特別な所見を示さない。

症例 IV 黒 ○, 男子, 1ヵ月

母の既往歴: 幼時より著患なく, 22才時に22才の健康な男子と結婚。24才時に第1子を出産, 26才時に患児を妊娠する。

家族歴: 両親に姻戚関係なく, 外地に居住したこともない。第1子は姉で現在2才にて全く健康で知能も正常である。

妊娠中の期間: 妊娠悪阻は3ヵ月より始り, 5ヵ月

迄続くも服用した薬剤はない。妊娠4ヵ月頃より妊婦の体重殆ど増加していない。

主訴: 大泉門閉鎖

現病歴: 妊娠10ヵ月にて出産。出生時体重3000g, 身長50.5cm, 頭囲32cm. 痙攣もないが4ヵ月になって大泉門部が閉鎖しているのに気付く。

身体所見: 頭囲41.5cm, 軽度舟状頭蓋を呈している。眼球突出なく, 眼球振盪も認めないが内斜視がある。他の胸腹部は正常であり, 知能も EQ 80 である。

検査所見: 頭蓋レ線写で大泉門部の閉鎖と矢状縫合の癒合を認める。血液検査で血色素量 11.9g/dl, 赤血球数 440×10^4 , 白血球数 13100, 血清蛋白 6.3g/dl, 血清 Ca 10.0mg/dl, Alkaline-Phosphatase 19.6u. である。脳波では特に異状波は見出し得ない(写真29)。

第3節 手術方法

1) 手術前処置

諸検査により術前の状態をほぼ正常に補正しておく。麻酔は全身麻酔で行なう。

2) 体位

仰臥位にし, 手術台をやや傾斜させ上体を僅かに高位にする。

3) 皮膚切開

大泉門部に一致して頭正中線上に頭髪の生えぎわより約1cm後方より約8cmの皮膚切開を加える。頭皮を鈍的又は鋭的に骨膜より剝離する。この剝離は比較的容易であるので開創鉤を装着するだけで鈍的に行なえる。

4) 骨膜切除

次に骨膜を正中線上で切り, これを切除するが, この際相当広範囲に少くとも 8×8 cm 大の大きさまで大泉門部を中心として切除し, 更に骨切除を行なう部より3cm以上巾広く骨膜を切除する。これは後述する如く本疾患には切除骨端よりの骨再生が比較的早期に行なわれるためであり, その予防に役立たせるためである。

5) 骨切除

大泉門部より外側2.0cmの位置に開頭手術用の穿頭骨錐で穿頭孔を作り, これより Luer 氏骨鉗子を用いて骨を嚙りながら, 大泉門部を矢状縫合, 冠状縫合の方向に沿って拡大していく。この際骨と硬脳膜の癒着があるので硬脳膜を損傷しないように注意深く行なう。大泉門部を 5.0×5.0 cm の大きさに拡大し作製してから, 冠状縫合部に巾1.0~1.5cm, 長さ3.0~3.5cmの大きさに骨切除し, 次に矢状縫合部を巾1.0~1.5cm, 長さ7.0~7.5cmの大きさに骨切除を行なう。矢状縫合部

を切除する際は、直下に矢状静脈洞が存在するので、この部は充分注意を払い、慎重に骨切除を行なう必要がある。大泉門部より Luer 氏骨鉗子を硬脳膜の間に入れず、斜めに骨を噛るようにして進めば、比較的容易に矢状縫合部の骨切除を行なうことが出来る。小泉門部迄達したならば、人字縫合部までか、これを越える骨切除を行なつたほうが良い。

これらの操作の間に頭皮、頭皮の骨膜剝離面、切除骨縁、骨切除部の硬脳膜、切除骨縁下などから出血があるので、これらをスポンゼル、電気凝固、骨蠟により止血することが出来る。硬脳膜の電気凝固内は誤つて硬脳膜の穿孔を来す恐れがあるので、充分注意を要する。

頭蓋骨癒合症は既に指摘されている如く、切除骨縁からの骨の再生機序が意外に早期に起つてくるので、これを防止するために切除骨縁を全周にわたつてシリコンメッシュで被覆し、これを Aron Alpha で接着固定する。

次で止血が完全に行なわれたらば、皮肉を2層に縫合して手術を終る。

この間出血量は約 100cc 前後であるが、決して幼児にとつては少くないので、これに相当する量の輸血を行なう。

第4節 成績

手術効果の判定を頭囲の拡大に求めてみるならば、不変のもの1例、1.0~3.0cm 拡大したもの7例、3.0cm 以上拡大したもの2例、最大は 5.0cm の拡大がみられ、全例に良結果が得られたのであるが、本手術の目的は知能の発育亢進が最大の目標であり、これに観点を置いてみると遠城寺式乳幼児分析的発達検査³¹⁾において発達指数 EQ の変化が 5 以下のものは効果なく、10 以上増加したものを効果があるとすると、効果のあつたもの7例、効果のないもの5例となる。ただ検査測定の時期が術後日が浅いものが効果が出ていないので、尚時間を置いて検査を施行すれば成績は向上するものと思われる。この点からも充分改善されてきている傾向がうかがえる。しかし、手術後の血中 Ca 濃度、血清 Alkaline-Phosphatase の値は術前とほとんど変化がなかつた。

先に述べた代表的症例4例の成績を詳述する。

症例 I 術後9ヵ月で頭囲41.5cm となり、知能は EQ 50 に改善されてきているが正常児と比較して劣ることは止むを得ない。又術前にみられた痙攣発作は消失し、脳波上にも左側頭、前頭誘導にみられた陰性棘波

並びに異常波を示さなくなつている。手術の効果はあつたものと考えられる症例である。

症例 II 術後5ヵ月経過した時点では頭囲 35.0cm になり知能は EQ 50 にまで改善された。わずか5ヵ月の間に EQ 30 が 50 になつたことは著効があつたことを示していると考えられる。本症例は術前から脳波上に異常所見なく痙攣も認めていない。術後も勿論、痙攣発作なく、脳波にも異常所見は出現していない。ただ視力低下のみは改善されていない。

症例 III 術後2ヵ月で頭囲 37.0cm になつており、知能は EQ 35 で殆ど増加がみられていない。本症例は痙攣発作も、脳波上異常所見も術前から認めていないが、知能の改善、頭囲の拡大をみても手術効果があるとは云い難い症例である。

症例 IV 手術後15日経過した時点で、頭囲 43.0cm になり、知能も EQ 100 となつた。本例も術前より痙攣発作、脳波上の異常所見は認めていない。わずか15日間の経過で知能が著しく改善されてきているので、手術効果が非常に大であつた例である。

第5節 病理組織学的検索

対称として生後4ヵ月、6ヵ月、10ヵ月の正常乳幼児の大泉門部を東京都監察医務院に御協力頂き、これを採取し患児の同一部と比較検討した。即ち、大泉門部を周囲の骨組織と共に摘出し、標本を作製した。他方、本疾患患児には、大泉門部に相当する骨膜と硬脳膜の強く癒着した部位を摘出して、標本を作製した。

両者を組織学的に比較すると、正常人においては、大泉門部の周辺から硬脳膜中を中心に向つて、くさび状に整然と Osteoblasten が排列されており、細胞の乱れが認められていない。そして、これに沿つて骨形成が行なわれており、大泉門の中心部に相当するところには未だ全く Osteoid が認められない。(写真22)

これに反して、本疾患患児においては、大泉門周辺部で、正常人では未だ骨形成のみられぬ部位で既に骨形成がみられ、Osteoblasten は不規則に雑然と排列し、大泉門中心部に既に明瞭な Osteoid が認められる。

次に代表的な症例の個々の所見をみると、症例 I では、中心部は線維組織が主で、少量の線維の化骨形成がみられる。又、骨膜にも Osteoid が比較的良く認められる。(写真23)

症例 II では、大泉門部において硬脳膜につよい化骨がみられ、Osteoblasten の増殖が強い。(写真24)

症例 III では、大泉門部に相当する部分で、骨梁の発達強く、一部に膠原線維があり、中央部に既に化骨形

成がみられる。(写真25)

症例IVでは、大泉門部において膜様骨形成がみられ、一部に骨髄腔と骨髄形成が認められる。化骨形成が様に亢進している。(写真26)

第2章 総括並に考按

頭蓋骨癒合症、或は狭頭症と呼ばれる本疾患は1851年にVirchowが初めて記載し、Craniostenosisの名称をあたえている。しかし、頭蓋の狭窄という意味はやや不適当と思われ、頭蓋骨癒合症(Craniosynostosis)というべきであるとSear¹⁰⁰⁾、Ingraham & Matson⁵¹⁾⁵⁵⁾らは述べている。Craniostenosis、又はCraniostosisなる名称は吹米で一般的に用いられている。

小頭症(Microcephali、又はNanocephali)とは異なるものと考えられており、これは脳髓の発育不全が先行しているから頭蓋骨の狭窄を来すといわれているが、その鑑別は事実上、多くの困難がある。これを脳波上の異常所見から、又頭囲測定値からスクリーニングラインを定めているものもあるか⁵⁰⁾、これが全例にあてはまるものとは思えない。むしろ、知能測定値EQを重要視し、それに脳波上の所見、頭蓋レ線写真、脳神経学的徴候を参考にしてMicrocephaliとCraniosynostosisを鑑別する方が上策と考えられる。VirchowはCraniostenosisによる頭蓋変形を分類し、所謂、“Virchow-

saw”なる概念をたてた。即ち、頭蓋は閉鎖縫合の部位によりその垂直方向への発育が抑制され、平行方向に拡大するということで、本症に多くの型のあることを示した。

その後、1890年Lane⁷²⁾、Lannelongue⁷³⁾がこのCraniosynostosisにliner craniectomyを施行し、本症治療の道を開いたのである。また、Apertは自験例とともにこれまでの報告を集めてAcrocephalosyndactylismとして、四肢の畸型を伴つたものを記載した。更にCrouzon²⁴⁾は頭蓋変形に顔面畸型(特に下顎の発育不全その他がある)を伴つた例を報告し、その遺伝性を証明し、Dysostose craniofaciale hereditaireと命名したが、一般は彼の名を冠してCrouzon氏病と呼んでいる。その後、Park & Powers⁴⁵⁾はこれまでの30例について詳述し、本症の成因は胎生期の胚種性欠陥によるものであろうと推察して、後に述べるが、その成因を知る重要なテーマを与えたのである。次いでGreig⁴²⁾は蝶形骨小翼の過剰発育によるHypertelorismについて述べている。更に1927年Faber & Towne³²⁾はLane⁷²⁾、Lannelongue⁷³⁾らのliner craniectomyを改良し発表したが、それ以後、今日に至るまで手術法の改善ならびに本症の成因に関する諸説が抬頭してくるのである。

このCraniosynostosisは次の病型にわけられている。即ち、Oxycephaly、Brachycephaly、Scaphocephaly、

表

氏名	性	年齢	病型	Ca濃度 (mg/dl)	Al-P-tase濃度 (King-A.u.)	頭囲 (cm)		脳波所見		EQ		効果判定
						術前	術後	術前	術後	術前	術後	
T. T.	♀	5M	unklar	12.0	23.5	36.0	37.5	正	正	25	27	-
H. I.	♂	2.5M	Microcephali	9.6	22.2	41.0	42.0	右頭頂 Scharp	正	20	30	±
J. K.	♀	5M	Oxycephali			34.0	36.0	正	正	50	55	-
Y. M.	♀	1Y7M	Brachycephali	9.9	16.0	36.5	37.0	正	正	30	35	-
A. I.	♂	6M	Scaphocephali	10.5	20.2	33.5	35.0	正	正	30	50	+
M. M.	♀	9M	Scaphocephali	11.9	10.2	39.5	41.5	左側頭 Spike	正	25	50	+
M. K.	♂	1Y2M	Brachycephali	11.0	18.0	40.5	40.5	正	正	22	25	-
T. H.	♂	7M	Brachycephali	9.8	16.0	40.0		正		30		
O. Y.	♂	6M	Plagiocephali	10.0	18.8	38.0	38.5	右後頭 Spike	右後頭 Spike	30	35	-
T. K.	♂	4M	Scaphocephali	10.0	19.6	41.5	43.0	正	正	80	100	+
T. A.	♀	6M	Brachycephali	11.0	20.0	42.0	46.0	正	正	33	90	+
T. H.	♂	7M	Microcephali			36.5	39.0	正	正	20	30	+
K. K.	♀	5M	Oxycephali	9.8	19.8	38.5	43.5	左後頭 Spike	正	40	90	+
Y. Y.	♂	1Y4M	Microcephali			36.5	37.0	正	正	30	30	-

Trigonocephaly, Plagiocephaly, Hypertelorism, Acrocephalosyndactylism, Dysostosis craniofacialis である。各病型について述べてみると、

Oxycephaly : すべての縫合の早期癒合により頭蓋は Tower skull (塔状頭) と呼ばれ、垂直方向に伸び、顔面は四角形をなしてくる。後頭部は扁平で、後頭隆起より緩徐に前上方に進み、大泉門に達しその部を頂点とし急に前方に下降し前頭部を形成している。しばしば低鼻、小顎などの顔面異常を伴うものもあり、一般に脳圧亢進し、知能の低下が強いといわれている。著者の例は表に示す如く 2 例に経験している。

Brachycephaly : 冠状縫合の早期癒合により前後径が短く、左右巾が広く全体として高く塔状をなしている。Oxycephaly ほど脳圧は亢進しない。知能の低下を伴うものとそうでないものがあるといわれている。著者は 4 例に本症を経験している。

Scaphocephaly : “Boat skull” とも呼ばれ、矢状縫合の早期癒合により前後径に長く横径が狭い。前頭部は突出し、後頭部は尖り大泉門は閉鎖している。脳圧亢進は上記の 2 つの型より低い。この型は最も多くみられ、Knudson⁷⁰⁾ の 36 例中 29 例、Anderson⁵⁾ の 204 例中 116 例と全体の 60% から 80% に及んでいる。著者のシリーズではこの Scaphocephaly を 3 例に経験している。

Trigonocephaly : 前頭縫合の早期癒合により前頭部が三角状に隆起してくる。知能低下があり、Anderson⁵⁾ らは 204 例中 10% に認め、しばしば口蓋破裂、嗅脳欠如、Coloboma を伴うと述べている。著者はこの例を経験していない。

Plagiocephaly : 一側の冠状縫合の早期癒合により非対称性に開存している縫合部位へ向つて拡大していく。脳圧亢進を伴うことがしばしばあり、知能も低い。Anderson⁵⁾ らは 204 例中 18 例に認め、著者もこの例を 1 例経験している。

Hypertelorism : 蝶形骨小翼の過剰な発育により眼窩間距離が増大したもので、Brachycephaly に伴つてくることが多い。著者にはこの例はない。

Acrocephalosyndactylism : 頭蓋変形に四肢の Syndactyly 又は Polydactyly を合併した畸型である。頭蓋は Oxycephaly, Brachycephaly であることが多く、四肢の変形は左右対称性で高度のものでは全趾が癒合しているものもある。著者にはこの例はない。

Dysostosis craniofacialis : Crouzon⁷²⁾ により所謂 Crouzon 氏病と呼ばれるもので、頭蓋畸型、顔面畸型、

眼症状、遺伝性があつて、他の頭蓋畸型と区別せられたものである。頭蓋変形は Brachycephaly が最も多いが、他の変形にも伴つて生ずる。顔面畸型は顔面骨縫合の早期癒合による頬骨並に上顎骨の発育不全による。頭蓋内圧は著明に亢進し、上顎骨発育不全による Prognathism は他の頭蓋変形に比較して高度であり、鼻根部の扁平、拡大がみられ、鼻稜の形は “Parrot beak” とも呼ばれている。著者にはこの例はない。

この Crouzon 氏病、Apert 氏病、Oxycephaly が多くの諸家によつてその異同が論議せられており、Reiser は Crouzon 氏病こそ Craniosynostosis の完成型であり、他はすべて不全型であるとも極論しているほどである。

Craniosynostosis の遺伝については Crouzon 氏病に代表されるが、他の頭蓋畸型においても遺伝性、家族性発生がしばしば報告されている。Allison & Davis は Oxycephaly の 89 例中 8 例に遺伝性を、15 例に家族性を指摘し、Gordon⁴⁰⁾、French³⁴⁾ は Scaphocephaly の同胞例、Anderson⁵⁾ らは父子例を報告しているが、著者は 1 例も家族性、遺伝性を認めていない。本邦では小頭症の家族性を高木¹¹⁶⁾、中野⁹¹⁾、森脇⁹⁰⁾、宮尾⁸⁶⁾ が報告している。この遺伝形式については、Flippen³³⁾ が優性遺伝であると述べているにすぎない。

Craniosynostosis の症状 : 眼症状が主たるものでこの他にしばしば瘰癧を伴うことがある。眼球突出、視力障害、眼球振盪、斜視、視神経萎縮、角膜混濁、虹彩欠損、先天性白内障などが存在する。Crouzon 氏病では眼球突出が他の畸型よりも著しく、Hypertelorism では眼窩間距離が著明に増大している。著者の例では眼球突出が 1 例、斜視が 1 例、視神経萎縮、眼球振盪が各 1 例、角膜混濁、硝子体欠損が各 1 例あり、全眼球欠損が左側に認められた症例が 1 例存在した。瘰癧は 4 例に認めた。

早期診断 : これには X 線所見を欠くことが出きない。これは頭蓋変形が未だ著明でない時期にも既に頭蓋 X 線写には各縫合の癒合状態が証明されるからである。縫合線そのものが骨性癒合を来している時もあるし、その縫合線周囲の頭蓋骨の骨質がこくなつている場合もある。又、大小泉門の閉鎖状態をみることも出きるし、脳圧亢進している場合には指圧痕が認められることもある。更に頭蓋底部は全般に下方に圧迫され、前頭蓋窩の前後径は短縮してその角度を増している。トルコ鞍も各方向に拡大し、深さが増すことがある。Crouzon 氏病では顔面骨縫合の早期癒合により、

頬骨、上顎骨の發育不全を呈していることが多い。

脳波所見：堀⁵⁰⁾らは縫合の癒合部位に徐波傾向を有していると述べているが、その傾向はあつても全例に出現するか否かは未だ討議の余地があると思われ、脳波所見のみで診断は下せないと考える。著者の例でも脳波上に異常波が出現したのは5例であり、そのうちの2例は Microcephali であつたことは疑のないところである。他の3例は Scaphocephali, Oxycephali, Plagiocephali, であつた。Brachycephali, Scaphocephali 2例 Oxycephali 1例には異常所見を認めていない。このように脳波検査所見は本症診断の有力な補助診断法であるが、他の診断法よりすぐれているとは考えられない。

ここで更に重要なことは知能検査である。鈴木・ピネー式知能検査、田中・ピネー式知能検査などがあるが、著者は幼児の知能検査に適していると思われる遠城寺式の乳幼児分析的発達検査法³¹⁾を使用した。これは生活年齢0ヵ月から各月毎に1ヵ年迄、以後6ヵ月毎に7才6ヵ月まで検査でき、移動運動、手の運動、言語発達、情意の発達、知的発達、社会的発達と各項目毎に発達指数(EQ)を測定できるようになつている。

著者は頭圍の拡大、脳波上の異常波の消失に重点をおくよりもこの知能の發育こそが本症治療の大きな目的であると考え、全例にこのEQを術前、術後に測定して、効果の判定に資したのである。

著者の例では術前にEQ 50以下というのが大多数であり、術後50以上になつたものが6例ある。著者は術前、術後でEQが5以上10以下の差があつたものを効果(±)とし、それ以上を効果(+)とし、5以下を効果(-)と判定している。

これらの症状のほか合併症として次のものがある。即ち、既に述べた顔面畸型、指趾癒合のほかには口蓋破裂、肩、肘の Synarthrosis、二分脊椎、脊柱の変形、Klippel-Feil's Syndrome、Arachnodaelyly、Acrocyanosisなどのほか溶血性貧血、先天性心障害などがあげられている。この溶血性貧血の成因も血液、血管の中胚葉性組織の異常によるものと推測されている。

Craniosynostosisの成因であるが、既に述べた通り、本症には多くの遺伝性、家族性発生例があることより、先天性の何らかの欠陥によつて発生することは容易に想像される。古く Virchowは胎生期の髄膜炎による考え、有名な Crouzon²¹⁾は縫合附近の局所性髄膜炎により石灰沈着が起り、縫合が閉鎖するものと信じて

いた。他方、Young¹³³⁾は2例の Acrocephali において血中Ca濃度がそれぞれ18mg/dl, 20mg/dlと正常の約2倍に増量しているところから副甲状腺機能の亢進を示唆している。その後、Park & Powers⁹⁵⁾はこれまでの成因と考えられていた局所性髄膜炎、梅毒感染、クル病説などを否定し、先天性胚種性欠陥によつて発生するものと推定した。更に、Greene⁴¹⁾は家兎を用いた動物実験の結果より本症の成因は遺伝因子によつて調節される Primary ossification centerの偏位又は分割であると論じている。又、Ida Mann(1937年)は頭蓋骨の發育に関係ある間質性組織の胚種性欠陥により早期化骨し、頭蓋縫合閉鎖を起すものと主張した。このGreene, Ida Mannの説はその後多くの人々により支持され、有力な成因として一般に認められるに至つている。

しかるに、骨の新生については Annersten⁷⁾, Levander¹¹⁾は中胚葉性の膀胱粘膜にその作用があることを述べ、Osteogenin, Organizerの存在を認めているが、動物実験では証明されなかつた。

しかし膀胱粘膜にその化骨作用があることは事実であり、これに関連して整形外科的な立場から骨の新生誘導Inductionについても諸説が出ている。又、血中Ca濃度よりも Alkaline-Phosphataseが骨組織の無機塩の沈着機転に大なる役割を果しているといわれる。著者の例でも血中Ca濃度は Young¹³³⁾の述べているほど高くないが、Alkaline-Phosphataseは明らかに増量している。又、Günther⁴³⁾, Schönberg¹⁰⁹⁾は頭蓋底の發育不全こそ重要な成因であると考えている。

その後、Rubin¹⁰²⁾はこれまでの諸説をまとめて、

- 1) 縫合の早期癒合説
 1. 胎生期における縫合の炎症
 2. 間質性組織の異常をもたらす胚種性欠陥
 3. Primary Ossification centerの偏位
- 2) 頭蓋底の変化説
 1. 蝶形骨異常
 2. 頭蓋底の發育不全

と要約している。更に、Plummer⁹⁷⁾は本邦広島での核爆発の際の被爆した妊婦から、小頭症患児或は精神發育が遅延した患児が出生したことを報告し、放射能が胎児に重大なる影響を及ぼすことを強調している。

著者は第1篇での実験結果、及び第2編における自験例の既往歴、家族歴、臨床成績、更にはその病理組織学的所見より、本症の成因として従来唱えられてきた感染、炎症説、及び蝶形骨異常説に全面的には賛成

し難く, Rubin¹⁰²⁾の説からこれを除き, 次のものを新に加えたものが妥当と考えられる。即ち,

1. 胎生期の現象である骨の新生誘導 Induction の異常発育

2. Alkaline-Phosphatase の増量これらが相互に関連あつて本症が発生するものと推察される。

Craniosynostosisは既に述べた如く, これらの諸種の成因により頭蓋縫合の早期癒合が起り, これらから2次的に頭蓋変形, 知能障害などが発生するものと考えられ, 古くよりこれら症状の改善に多くの手術法が考案されている。ここでこれら手術法の歩んだ歴史の概略を述べ, 著者の行なっている手術法にふれてみたいと思う。

本症は既述の通り, 視力障害が前面に出る症状なので, 当初は眼科医¹⁰⁸⁾によつてその手術がなされてきた。その後, 視神経管の開放のみでなく, 頭蓋腔の容積を増加させて大脳に正常の発育を行なわせようとする試みがなされてきた。1888年8月28日 Lane⁷²⁾は頭蓋骨切除の第1例を行なつたが, 不幸にして失敗している。その後, 1890年になつて Lane⁷²⁾, Lanelongue⁷³⁾はいわゆる liner craniectomy を施行して成功した。Sharpe¹¹²⁾は両側の側頭下減圧開頭術を行ない, Bedell¹⁰⁾によつて追試されたが, 今日では諸種の危険を伴うことから省みられていない。1927年 Faber & Towne³²⁾は Lane⁷²⁾, Lanelongue⁷³⁾ の liner craniectomy を復活し, 原法を改良して線状十字型骨切除術を施行し, その報告中で早期癒合した縫合の単なる剔除では不充份で, 矢状縫合ならびに冠状縫合への十字切除が必要であり, 本手術は脳の発育障害が著しくなる前に早期に施行すべきことをも強調している。

次で Bauer¹⁴⁾は頭蓋骨環状切除術 Zirkuläre Kraniotomieを発表し, 更に Bennett, Keegan & Hunt¹⁵⁾は彼の方法を改良し, 後頭部に約3cmを残して他は環状切除をした。King⁶⁸⁾はいわゆる“Morcellation”を発表しモザイク型に骨切除を行ない好結果を得ている。Woodhall¹²⁷⁾もこれの追試を行なっている。一方, Dandy²⁵⁾は頭頂部に馬蹄形の扉をつけることを考案している。これらの手術法のうち, Faber & Towne³²⁾の方法が諸種改良されて一般的に行なわれてきている。しかし, いずれも切除骨縁が再生癒合して手術成績を低下させているので, Ingraham & Matson^{54), 55), 56)}はこの予防に切除骨縁にポリエチレン膜を固定して, 好成績を収めたと報告している。この方法はその固定法に難があるのが欠点である。最近, Anderson & Johnson

⁷⁾は Ingraham らの骨再生癒合防止法よりも Zenker 氏醋酸液を, 切除した部分の硬脳膜に塗布した方が骨再生をおくらせることが出きると主張した。又は7%ヨードチンキでも効果があるといつている。この Zenker 液塗布は光野⁸⁸⁾によれば刺激が強すぎて痙攣を惹起する恐れがあると主張し, 他の方法を用いるべきと述べている。更に Wanke¹²⁴⁾は Bauer¹⁴⁾の Zirkuläre Kraniotomie に対し Vertikale Kraniotomie 垂直骨切除術を提唱した。本邦では, 三藤⁷¹⁾が冠状, 矢状, 人字縫合部の骨切除を, 光野⁸⁸⁾が変型H字型骨切除を行なっているが, 骨の再生癒合という点にはふれていない。

著者はこれら先人の手術法を参考にして既述した如くの手術法を考案したのである。本法で最も特筆すべきことは, 大泉門部を人為的に作製することであり, これに附随して冠状縫合, 矢状縫合部を切除することにある。

そして骨の再生癒合を防止する意味で切除骨縁をシリコンメッシュで被覆し, Adhesive Alpha-Cyanoacrylate monomer で接着固定することにある。これは Ingraham & Matson⁵⁶⁾の方法よりもはるかに手術操作が容易であり, レ線検査の follow-up によつても骨の再生癒合を生じていないことを認めている。本疾患の手術を行なうに最も重要視しなければならないのがこの骨の再生癒合という点である。著者の方法はこの点で従来のそれよりもはるかに改善されたものであると考える。

本疾患患児の頭蓋を正常の状態にするという観点から, 大泉門部を作り冠状縫合, 矢状縫合を骨切除し, 時には小泉門部をも作製しその全周に骨の再生癒合を防止する処置を施行しておくという点で生理的な状態に近ずけたのである。

本疾患の病理組織学的検査は著者の知り得た文献ではその報告例稀で, 欧米の文献には殆んどなく本邦でも認めない。本疾患では正常人では全く骨形成のみられない組織の中で既に骨形成が認められ, 大泉門部の中心と思われる部位でも明瞭な Osteoid が認められている。この中心部は手術時にみた肉眼的所見では大泉門部の骨を切除した残りの線維性組織であり, 明らかに硬脳膜の一部であると思われる部位でここに Osteoid が多数存在し, 一部分は骨梁化している。これは頭蓋骨の再生は硬脳膜側より発生してくるという第1編での実験成績を裏づけるのものであるとも考えられる。著者は本手術法を施行する以前1例に骨の再生

が、切除骨縁からでなく、骨切除した中央部より化骨が起つてくる例をレ線検査の follow-up で認めている。(写真30)

このことから本手術法は骨の癒合防止という点で意義があると考えられる。

本疾患の病理組織学的所見、及び以上述べてきたことから、本研究においては頭蓋骨の化骨機序は明らかに硬脳膜に存在することが分つた。更に既に述べた諸種の成因が加わつて本疾患が発生するものであろうと考えられるが、Levander⁷⁴⁾のいう Organizer, Osteogenin⁷⁵⁾を確認することはできなかった。

結 語

頭蓋骨の形成異常を示す疾患の中で古くより知られている Craniostosis の病態像を把握するために、その最も強く癒合していると思われる大泉門部を切除し、正常人のそれと比較し、病理組織学的に検索した。更にその所見、及び臨床検査成績から新に本症に対する手術法を考案した。他方、基礎的な研究として頭蓋骨の骨新生、及び骨再生の過程を知る目的で頭蓋骨骨孔に諸種の塑型剤を添加した自家骨粉を挿入して頭蓋骨の態度を組織学的に追求した。又、頭蓋骨欠損に附随して起り得る硬脳膜欠損にも実験的、臨床的研究を行なつて次の結論を得た。

1) 家兎を用いて(以下同じ)その頭蓋骨に直径3mmの小穿孔を作製した。骨欠損時には術後70日にて骨性癒合を認めた。

2) アルギン酸末添加骨粉挿入例では、自家骨粉のみ挿入した例よりも早く術後20日にて骨性癒合が行なわれた。

3) トロンビン末添加骨粉を挿入した場合は前者よりおくれ、自家骨粉のみを挿入した例とほぼ同じで術後30日にて骨性癒合が行なわれた。

4) これらの骨性癒合の過程は塑型剤により組織内固定を受けたのち、母床から生じた骨梁の枝が骨粉を豆細工様に連結して骨化する。

5) Aron Alpha, EDH-Adhesive を添加した場合は前三者と異なる治癒過程を示した。即ち、挿入骨粉は吸収されずに大部分残存し、これが基質となつて新生骨が延長してきたものと骨性癒合が認められた。

6) この五者の中では、アルギン酸末添加骨粉挿入例が最も早く骨性癒合を来し、次でトロンビン末添加骨粉挿入例で、以下は Aron Alpha 添加骨粉挿入例、自家骨粉挿入例、EDH-Adhesive 添加骨粉挿入例の

順であつた。

7) Alkaline-Phosphatase をみると骨移植を行なつた母床の骨髄に出現する竹芽細胞に最も強く検出され、移植骨の Alkaline-Phosphatase が幼若の胚芽細胞に浸透し、その代謝を旺盛にして骨形成を行なうものと考えられる。

8) 成熟犬を用いた頭蓋骨欠損にメタクリル樹脂の即硬レジン(Aron Alpha)を用いて挿入固定した場合では異物反応など何ら認めず、術後10日で薄い被膜を被り、欠損補填に十分に使用し得た。

9) 硬脳膜補填には大腿筋筋膜を冷却保存して用いた。冷却保存2日から7日までのものが脳組織との癒着が少なく、細胞反応も少ない。

10) 大腿筋筋膜をそのまま移植したものは冷却保存したものより、早く脳表面と癒着した。

11) いずれも Aron Alpha で固定したが、絹糸固定より、手術操作が簡単で細胞反応、異物反応は少かつた。これらから他の高価な高分子材料よりも冷却ないしは冷凍筋膜を大いに用いるべきと考えられる。

12) Craniostosis の大泉門部に相当する部分と正常人のそれとを病理組織学的に検索した結果、本症患者では正常人では全く骨形成のみられない部位に既に骨形成がみられ、大泉門部の中心で明らかに硬脳膜の一部であると思われるところに(Osteoid)が多数存在し、一部は骨梁化していた。

13) Craniostosis の診断、及びその手術効果判定には、頭囲の大きさよりむしろ、レントゲン診断、脳波診断、知能検査に重点をおくべきである。

14) Craniostosis の病態像を把握する目的で、新に本症に対する手術法を考案した。即ち、大泉門部を拡大し5×5cmの大きさにし、冠状、矢状縫合にも1.5~2.0×7.0~7.5cmの骨溝を作製し、その骨の再生癒合を防止する上から骨辺縁をシリコンメッシュで被覆しこれを Aron Alpha で固定した。

15) Craniostosis の成因として、胎生期の現象である骨の新生誘導 Induction の異常発育、Alkaline-Phosphatase の増加、胚性性の欠陥、Primary Ossification center の偏位、頭蓋底の発育不全を考慮に入れた。

16) Alkaline-Phosphatase が骨組織への無機塩の沈着機転に大いなる役割を果たしていることが分り、骨組織への誘導にも何らかの作用をなしていることと考える。

本論文の要旨は第21回、第23回日本脳神経外科学会総会において発表した。

篇を終るに臨み、終始御懇篤な御指導御校閲を賜った恩師田中憲二教授、並びに高垣衛講師に謹んで感謝の意を捧げる。

文 献

- 1) 秋山太一郎：ジメチルポリシロキサンの医学応用の基本，1体内補填材料としての応用，形成外科，**1**，241，1958。
- 2) 秋山太一郎：軟組織用合成樹脂としてのジメチルポリシロキサン，一特に人工脂肪について—外科の領域，**4**，481，1956。
- 3) 秋田八年：膀胱結石内化骨例並びに膀胱粘膜移植による化骨現象について，臨床外科，**3**，423，1948。
- 4) Albin, M. S. : Non suture sealing of a dural substitute utilizing a plastic adhesive, methyl 2-cyanoacrylate. *J. Neurosurg.*, **19** : 545, 1962.
- 5) Anderson, F. M. : Craniostyosis ; A survey of 204 cases. *J. Neurosurg.*, **22** : 229, 1965.
- 6) Anderson, F. M. : Craniostyosis ; A modification in surgical treatment. *Surg.*, **40** : 961, 1956.
- 7) Annersten, S. : Experimentelle Untersuchungen über die Osteogenese und die Biochemie des Fracturcallus. *Act. Chir. Scand.*, **84** : 41, 1940.
- 8) Araki, C. : Coating and reinforcement of the intra cranial aneurysm with synthetic resins and rubbers. *Neurochirurgia*, **6** : 123, 1963.
- 9) Ashley, F. L. : Further studies in solving wound closure with a rapidly polymerizing adhesive. *Plast. Reconstruct. & Surg.*, **31** : 333, 1963.
- 10) Awe, W. C. : Rapidly polymerizing adhesive as a hemostatic agent : Study of tissue response and bacteriological properties. *Surg.*, **87** : 111, 1963.
- 11) Axhausen, G. : Die Histologischen und Klinischen Gesetze der freien Osteoplastik auf Grund von Tierversuchen. *Arch. Klin. Chir.*, **88** : 23, 1908.
- 12) Barth, A. : Histologische Untersuchungen über knochen implantationen. *Beitr. Path. Anat. Jena.*, **17** : 65, 1895.
- 13) Ballin, M. : A method of cranioplasty ; using a graft one-half the thickness of the bony part of a rib. *Surg. Gynec. & Obst.*, **33** : 79, 1921.
- 14) Bauer, K. H. : Die zirkuläre Kraniotomie als Entlastungsreparation bei drohender Turmschädelerblindung und bei nicht lokalisierbaren Hirngeschwülsten. *Dtsch. Zschr. Chir.*, **237** : 402, 1931.
- 15) Benett, A. E. : Oxycephalus ; Premature synostosis of the cranial sutures, prevention of blindness by craniectomy and decompressions. *J. Nerv. Ment. Dis.*, **84** : 271, 1936.
- 16) Bedell, A. J. : Oxycephalus. Report of three cases with operation in one. *J. A. M. A.*, **68** : 1979, 1917.
- 17) Braunwald, N. S. : Control of hemorrhage from heart and aorta utilizing a plastic adhesive. *Surg.*, **51** : 786, 1962.
- 18) Brown, M. H. : The use of polythene film as a dural substitute, a preliminary report. *Proc. Staff Meeting Mayo Clinic.*, **22** : 453, 1947.
- 19) Brown, M. H. : The use of polythene film as a dural substitute. *J. Neurosurg.*, **4** : 505, 1947.
- 20) Bush, E. : Gelatin and polythen film as dural substitutes and polythen plates as bone substitute in skull defects. *Act. Chir. Scand.*, **97** : 410, 1949.
- 21) Campbell, J. B. : Clinical use of freeze-dried human dura mater. *J. Neurosurg.*, **15** : 207, 1958.
- 22) Chao, Y. C. : A new method of preventing adhesions. The use of amnioplastin after craniostomy. *Brit. Med. J.*, **1** : 517, 1940.
- 23) Crawford, H. : Dura replacement. An experimental study of derma autografts and preserved dura homografts. *Plast. Reconstruct. & Surg.*, **19** : 299, 1957.
- 24) Crouzon, O. : Dysostose cranio-faciale héréditaire. *Bull. Soc. méd. Hôp. Paris*, **3** : 333, 545, 1912.
- 25) Dandy, W. E. : Operation for scaphocephaly. *Arch. Surg.*, **47** : 247, 1943.
- 26) Dodge, H. W. : Use of polyvinyl sponge in neurosurgery. *J. Neurosurg.*, **11** : 258, 1954.
- 27) Edwin, M. : Burr-hole buttons for fixation of craniotomy bone. *J. Neurosurg.*, **20** : 448, 1963.
- 28) Elliot, H. : Bone-bank in neurosurgery. *Brit. J. Surg.*, **39** : 31, 1951.
- 29) 江本修治：Boiled bone graft. *日本外科雑誌*，**25** : 115, 1956。
- 30) Engstrom, A. : Microradiography. I Microradiography ; a review. *Brit. J. Radiol.*, **28** : 517, 1955.
- 31) 遠城寺宗徳：遠城寺式乳幼児分析的発達検査法。慶応通信K.K. 1960。
- 32) Faber, H. K. : Early craniectomy as a preventive measure in oxycephaly and allied conditions. With special reference to the prevention of blindness. *Am. J. K. Sc.*, **173** : 701, 1927.
- 33) Flippen, J. H. : Cranio-facial dysostosis of Crouzon. report of case in which malformation occurred in 4 generation. *Ped.*, **5** : 90, 1950.

- 34) French, L. A. : Familial incidence of craniosynostosis report of two cases occurring in one family. *Am. J. Dis. Child.*, **89** : 486, 1955.
- 35) 深津潤一 : 頭蓋骨成形術に関する実験的研究, *福岡医学雑誌*, **50**, 1206, 1959.
- 36) 福原正 : 骨移植における Alkaline Phosphatase の組織化学的研究, *日整会誌*, **26**, 246, 1952.
- 37) Fulcher, O. H. : Tantalum as metallic implant to repair cranial defect ; preliminary report. *J. A. M. A.*, **121** : 931, 1943.
- 38) Gardner, W. J. : Closure of defects of skull with tantalum. *Surg. Gynec. & Obst.* **80** : 303, 1945.
- 39) Geib, F. W. : Vitallium skull plates. *J. A. M. A.*, **117** : 8, 1941.
- 40) Gordon, H. : Craniostenosis. *Brit. Med. J.*, **24** : 792, 1959.
- 41) Greene, H. S. N. : Oxycephaly and allied conditions in man and in rabbit. *J. Expt. Med.*, **57** : 967, 1933.
- 42) Greig, D. M. : Oxycephaly. *Edinburgh. Med. J.*, **33** : 189, 1926.
- 43) Günther, H. : Der turmschädel als Konsitutionssanomalie und als Klinisches symptom. *Erb. d. inn. Med. & Kdh.*, **40** : 40, 1931.
- 44) 半田肇, 他 : Coating and reinforcing of experimental cervical aneurysms with synthetic resins and rubbers. *Neurol. Med. Chir.*, **2** : 185, 1960.
- 45) 半田肇 : EDH 接着剤の脳外科における応用, *日外会誌*, **66** : 1372, 1965.
- 46) 橋場輝芳 : Kiel bone graft による cranioplasty. 手術, **19** : 493, 1965.
- 47) 橋本義雄, 他 : 外科領域における接着剤の応用について, *治療*, **46**, 859, 1961.
- 48) Heppner, F. : Spondylogene neurale durch blutungsstörungen. *Klin. Med.* **18** : 528, 1963.
- 49) 東平介, 他 : 同種骨移植に関する研究, *学術月報別冊資料*, **32**, 217, 1953.
- 50) 堀浩, 他 : 二次的狭頭症について, 第2回日本脳神経外科学会 (東京), 1965.
- 51) Huertas, J. : The use of orlon for dural replacement. *J. Neurosurg.* **12** : 550, 1955.
- 52) Huggins, C. B. : Experiments on the theory of osteogenesis. The influence of local calcium deposits on ossification, the osteogenic stimulus of epithelium. *Arch. Surg.*, **32** : 915, 1936.
- 53) Ingraham, F. D. : The use of fibrin film as a dural substitute and in the prevention of meningeocerebral adhesions. Further studies and clinical results. *J. A. M. A.*, **128** : 1088, 1945.
- 54) Ingraham, F. D. : Clinical studies in craniosynostosis, analysis of fifty cases and description of a method of surgical treatment. *Surg.*, **24** : 518, 1948.
- 55) Ingraham F. D. : *Neurosurgery of infancy and childhood*. C. C. Thomas, Springfield, 1954.
- 56) Ingraham, F. D. : Experimental observations in the treatment of craniosynostosis. *Surg.*, **23** : 252, 1948.
- 57) 稲生綱政, 他 : Studies on surgical use of plastic adhesive. *Bull. 2nd. Surg. Clin. Tokyo Univ. Hosp.*, **1** : 1961.
- 58) Jesse, R. : Fixations of split-thickness skin grafts with adhesive. *Plast. Reconstruct. & Surg.*, **33** : 272, 1961.
- 59) 河邨文一郎, 他 : 可塑骨 (冷凍乾燥骨微細片) 移植に関する実験的研究, *日整会誌*, **27**, 187, 1954.
- 60) 河邨文一郎, 他 : 可塑骨の創製とその移植, *日整会誌*, **26**, 250, 1952.
- 61) 河邨文一郎, 他 : 冷凍乾燥骨微細片骨 (可塑骨) 移植の研究, *日整会誌*, **27**, 205, 1953.
- 62) 河邨文一郎, 他 : 可塑骨 (冷凍乾燥骨微細片) の製法とその性状, *日整会誌*, **27**, 471, 1954.
- 63) 河村謙二 : 骨の銀行と私の保存骨移植, *京都医学会誌*, **1**, 69, 1950.
- 64) 河村謙二 : 骨移植, *医学書院 (東京)*, 1954.
- 65) 河村謙二 : 同種並びに異種骨移植に対する血清の活用, *臨床外科*, **1**, 4, 1947.
- 66) 河村謙二 : 骨保存設備に関する研究, *学術月報別冊資料*, 216, 1953.
- 67) Kerra, S. : The use of acrylic resin plates for repair of skull defect. *Psychiat.*, **6** : 1958, 1943.
- 68) King, J. E. J. : Oxycephaly. A new operation and its results. (A preliminary report.) *Arch. Neurol. Psych.*, **40** : 1205, 1938.
- 69) Kirschner, M. : Zur Frage des Plastischen Ersatzes der Dura mater. *Arch. Klin. Chir.*, **91** : 541, 1910.
- 70) Knudsen, H. W. : Craniostenosis. *Am. J. Roentgenol.*, **84** : 451, 1960.
- 71) 工藤達之, 他 : 狭頭症 (Craniostenosis) とその外科的治療, *臨床外科*, **9**, 11, 1954.
- 72) Lane, L. C. : Pioneer craniectomy for relief of mental imbecility due to premature sutural closure and microcephalis. *J. A. M. A.*, **18** : 49, 1892.
- 73) Lanelongue, M. : De la craniectomie dans la microcéphalie. *C. R. Acad. Sci. Paris.*, **110** : 1382, 1890.
- 74) Levander, M. : A study of bone regeneration. *Surg. Gynec. & Obst.*, **67** : 705, 1938.
- 75) Lexer, E. : Knochenbildung im Bindegewebe osteoplastische Herkunft. *Deut. Ztschr. f. Chir.*, **26** : 1, 1929.
- 76) Loser, F. L. : Bone treated with ethylenediamine as a successful foundation material in cross species bone graft. *Nature*, **177** : 1032, 1956.
- 77) 町田利昭, 他 : 即時重合樹脂による頭蓋骨形成

- 手術の経験, 北海道外科雑誌, 8, 69, 1963.
- 78) 増川貞彦: 頭蓋骨陥没骨折並びに硬膜損傷の治療経験, 岡山医学雑誌, 75, 795, 1963.
- 79) 松本昶: 組織移植と骨組織新生に関する Inductionの実験的研究, 第1報, 第2報, 外科の領域, 3, 222, 572, 1955.
- 80) 松野誠夫: 外科的軟性被吸収性体内挿入物質に関する研究, (3) OMS膜の創製とその性状について, 日整会誌, 24, 136, 1950.
- 81) Mayer, L.: 深津 35) より引用.
- 82) McCosh, A. J.: Trephiring and heteroplasty for traumatic epilepsy., Ann. Surg., 27: 670, 1988.
- 83) 三木輝雄: メタクリル樹脂による頭蓋欠損の補填(1), (2), 脳と神経, 10, 589, 673, 1958.
- 84) 三木輝雄: 頭蓋陥没骨折の治療—特に即硬性メタクリル樹脂の利用—, 災害医学, 2, 239, 1959.
- 85) 三宅浩之, 他: 頭蓋骨形成術についての考察—メチルメタクリレート(即時硬化レジン)の使用—手術, 19, 335, 1965.
- 86) 宮尾源太郎, 他: 小頭症の一家系, 人類と遺伝, 2, 65, 1949.
- 87) 宮崎雄二, 他: 頭蓋形成術における Kiel bone graftの使用経験, 北海道外科雑誌, 9, 85, 1964.
- 88) 光野孝雄: 座長発言, 第24回日本脳神経外科学会(東京), 1965.
- 89) 光野孝雄: 頭蓋骨癒合症(Craniosynostosis)の手術, 手術, 13, 653, 1959.
- 90) 森脇大五郎: 小頭症の一家系, 遺伝学誌, 24, 40, 1949.
- 91) 中野晋一: 小頭症の一家系, 遺伝, 3, 477, 1949.
- 92) 中山恒明, 他: 外科用接着剤 Aron Alpha による皮膚接合術, 外科治療, 10, 541, 1964.
- 93) 側見鶴彦: 充填物としての OMS 球, 外科, 13, 82, 1951.
- 94) 太田富夫: 合成樹脂による脳動脈瘤の破裂予防及びその補強法, 日本外科宝函, 30, 753, 1961.
- 95) Park, E. A.: 後藤田隆雄, 小児科臨床, 15, 338, 1962. より引用.
- 96) Peer, L. A.: Autogenous bone transplantats in humans. Plast. Reconstruct. & Surg., 13: 56, 1954.
- 97) Plummer, G.: Anomalies occurring in children exposed in utero to the atomicbomb in Hiroshima. ABCC, 1959.
- 98) Pollack, W. E.: Viability of transplanted bone; experimental study. Arch. Surg., 18: 607, 1929.
- 99) Raekallio, J.: Acute reaction to arterial adhesive in healing skin wounds. J. S. R., 4: 124, 1964.
- 100) Reynolds, F. C.: Experimental evaluation of homogenous bonegrafts. J. Bone & Joint Surg., 32-A: 283, 1950.
- 101) Rosomoff, H. L.: Ethylene oxide sterilized, freeze-dried dura mater for the repair of pachymeningeal defect. J. Neurosurg., 16: 197, 1959.
- 102) Rubin, M. I.: Brennenan's Practice of Pediatrics., Marylans, F. W. Prior Co. Inc., IV, 25-A, 1956.
- 103) 斎藤政男: OMS 膜による頭蓋形成術の経験, 手術, 5, 340, 1951.
- 104) Sandison, J. C.: After care of fracture. Anat. Rec., 37: 36, 1938.
- 105) 佐野圭司, 他: 頭部外傷—手術手技の問題点—, 外科診療, 6, 428, 1961.
- 106) 沢井靖明: 代用硬膜に関する実験的研究, 日外会誌, 65, 579, 1964.
- 107) Scheuerman, W. G.: The use of gelfoam film as a dural substitute. Preliminary report. J. Neurosurg., 8: 608, 1951.
- 108) Schloffer, G. A.: Zur Behandlung der Selbststörungen bei Thromschädel. Verh. dtsh. ges. Chir., 1: 141, 1913.
- 109) Schöenberg, H.: Zur Pathogenese des turmschädels, der Dysostosis craniofacialis sowie der Acrcephalosyndaktylie. Zschr. f. Kdh., 79: 355, 1957.
- 110) Sear, H. R.: Some notes on craniostenosis. Brit. J. Radiol., 10: 445, 1937.
- 111) Sharkey, P. C.: Lyophilized human dura mater as a dural substitute. J. Neurosurg., 15: 192, 1958.
- 112) Sharpe, W.: The cranial deformity of oxycephaly; its operative treatment with a report of cases. Am. J. Med. Sc., 151: 840, 1916.
- 113) 庄司敏彦: 頭部外傷晩発性 Leptomenigeal Cysts. 脳と神経, 11, 975, 1959.
- 114) Spence, W. T.: Form fitting plastic cranioplasty. J. Neurosurg., 11: 219, 1954.
- 115) Stern, W. E.: The surgical application of freeze-dried homologous dura mater. Surg. Gynec. & Obst., 106: 159, 1958.
- 116) 高木昭三, 他: 小頭症の1例, 臨床小児医学, 3, 581, 1955.
- 117) 田沢英子: 組織内充填物に関する研究(1), (2), 形成外科, 3, 121, 245, 1960.
- 118) Teng, P.: Vinyon "N" as a dural substitute. An experimental study in monkey. J. Neurosurg., 12: 591, 1955.
- 119) 坪川孝志, 他: 新しい補填材料としてのエチレンジアミン処理骨による頭蓋形成術, 手術, 13, 987, 1964.
- 120) 鶴養弘, 他: 歯科用 Resin 材料の組織反応に関する実験的研究(1), 日本歯科医師会学術会誌1950年版, 160.
- 121) 鶴養弘: 歯科用 Resin 材料の組織反応に関する実験的研究(2), 歯界展望, 8, 304, 1951.
- 122) 卜部美代志, 他: Ethylendiamine 処理骨による頭蓋形成術, 第23回日本脳神経外科学会(盛岡), 1964.

- 123) Wagner, A. : The covering of bnoy defects of the cranium with plastic. Dtsch. Med. J., 14 : 191, 1963.
- 124) Wanke, R. : Synostosis der Schädelnähte, Kraniosynostosis und Kranz-Naht-Resektion. (Vertikale Kraniotomie.) Dtsch. Med. Wscher., 82 : 797, 1957.
- 125) 渡辺浩策, 他 : 硬膜欠損に対するアルコール保存人硬膜による補填脳と神経, 12, 290, 1960.
- 126) William, J. B. : Preparation of the inorganic matrix of bone. Science., 119 : 771, 1954.
- 127) Woodhall, B. : Oxycephaly. Results of treatment by the King "Morcellation" method. J. Pediat., 29 : 585, 1942.
- 128) 八牧力雄 : 頭蓋骨成形術に関する実験的研究, 日整会誌, 25, 66, 1951.
- 129) 吉村敬三, 他 : 生体接着剤の現況と将来, 外科治療, B, 467, 1965.
- 130) 吉村敬三, 他 : 外科的接着剤の研究 一第1報一, 最新医学, 15, 2922, 1960.
- 131) 吉村敬三, 他 : 外科的接着剤の研究 一第2報一, 日本臨床, 21, 563, 1963.
- 132) 吉村敬三, 他 : 外科における接着剤の応用と現状, 臨床外科, 19, 9, 1964.
- 133) Young, F.W. : 後藤田隆雄, 小児科臨床, 15, 338, 1962. より引用.

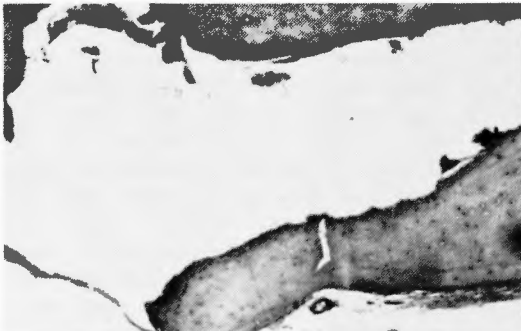

写真1 骨欠損例(術後60日)
骨芽細胞の増殖強い ×100 H. E. 染色



写真2 骨欠損例(術後100日)
欠損部は新生骨組織で充たされる。 ×100 H. E. 染色

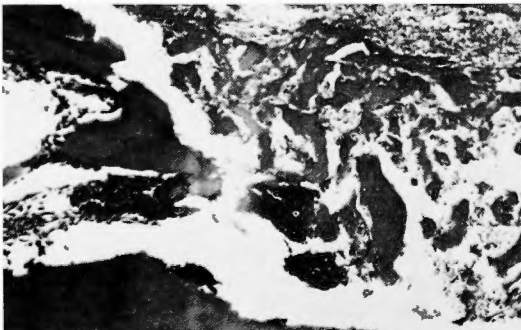


写真3 自家骨粉のみ挿入例(術後12日)
骨芽細胞著明にみられる ×100 H. E. 染色

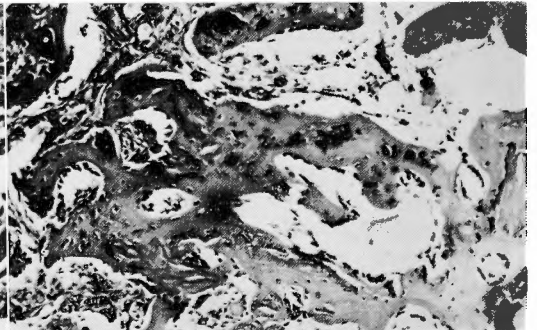


写真4 自家骨粉のみ挿入例(術後20日)
骨新生による骨性癒合が行なわれている ×100 H. E. 染色

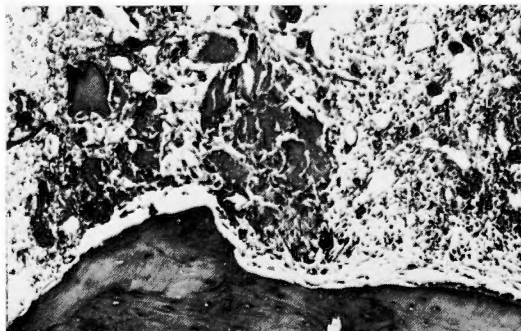


写真5 アルギン酸末添加骨粉挿入例(術後4日)
骨芽細胞の増殖軽度で挿入骨粉吸収されてきている ×100 H. E. 染色

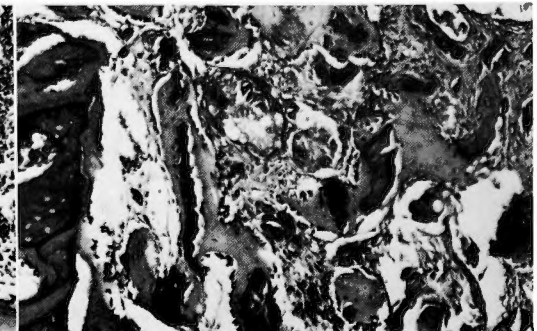


写真6 アルギン酸末添加骨粉挿入例(術後121日)
結合織の増殖強い ×100 H. E. 染色

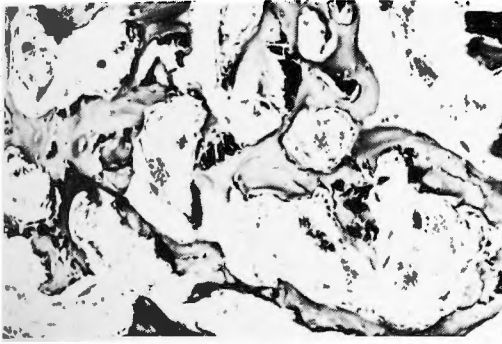

写真7 アルギン酸末添加骨粉挿入例(術後30日)
骨性癒合を来している
×100 H. E. 染色

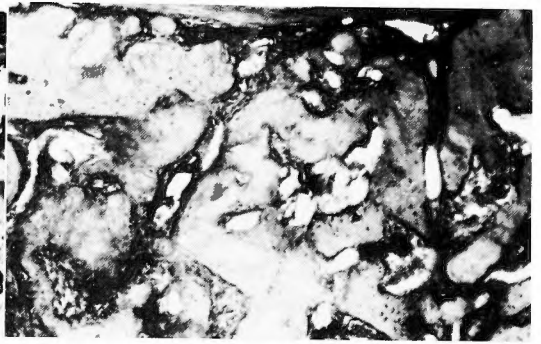


写真8 アルギン酸末添加骨粉挿入例(術後50日)
完全な骨性癒合の状態になっている
×100 H. E. 染色

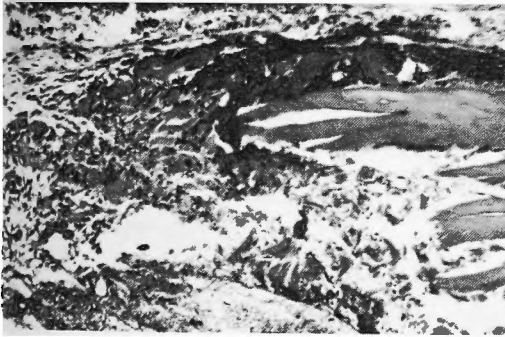


写真9 トロンビン末添加骨粉挿入例(術後4日)
骨芽細胞あり結合織の増殖強い
×100 H. E. 染色

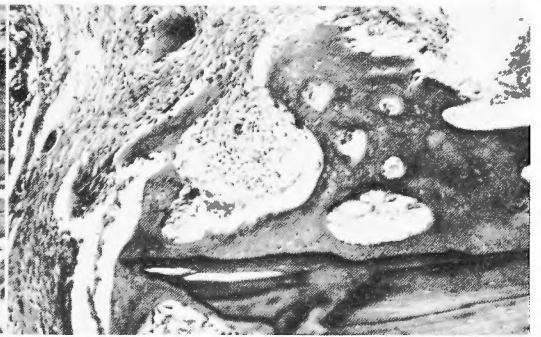

写真10 トロンビン末添加骨粉挿入(術後12日)
結合織の増殖強く、一部骨新生がある
×100 H. E. 染色

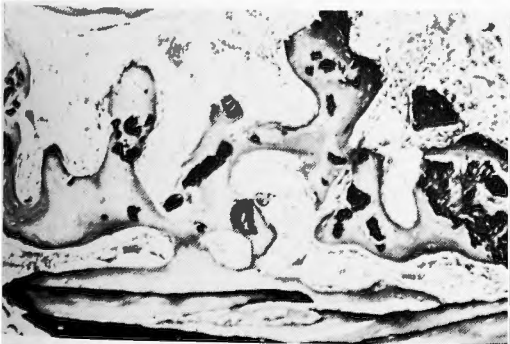

写真11 トロンビン末添加骨粉挿入例(術後201日)
骨新生が一部行なわれている
×100 H. E. 染色

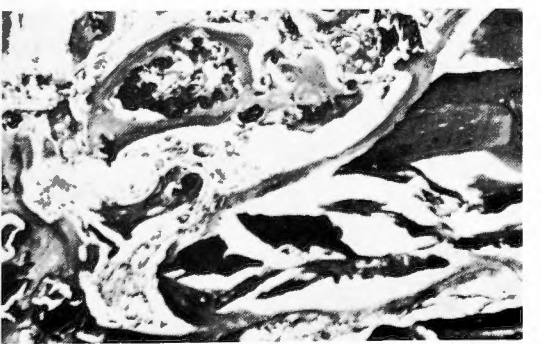


写真12 トロンビン末添加骨粉挿入例(術後30日)
骨新生強度、一部骨性癒合
×100 H. E. 染色

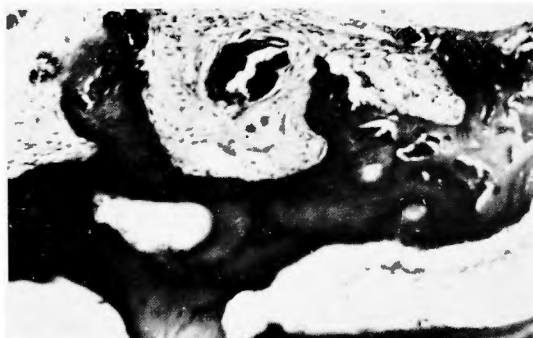


写真13 トロンピン末添加骨粉挿入例(術後50日)
骨性癒合を来している
×100 H. E. 染色

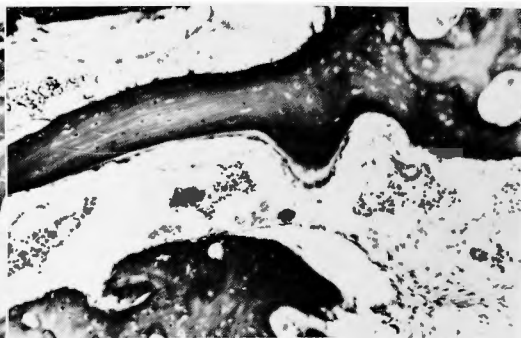


写真14 トロンピン末添加骨粉挿入例(術後100日)
完全な骨性癒合を来している
×100 H. E. 染色

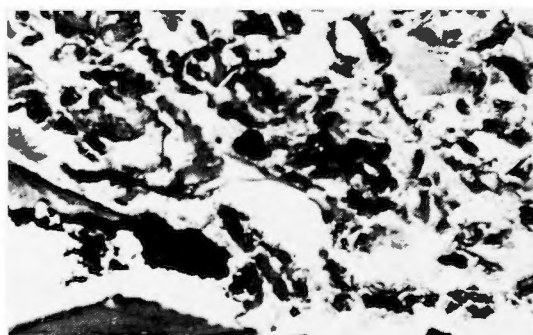


写真15 EDH-Adhesive 添加骨粉挿入例 (術後
12日) 骨粉殆ど吸収れず結合織軽度あり
×100 H. E. 染色

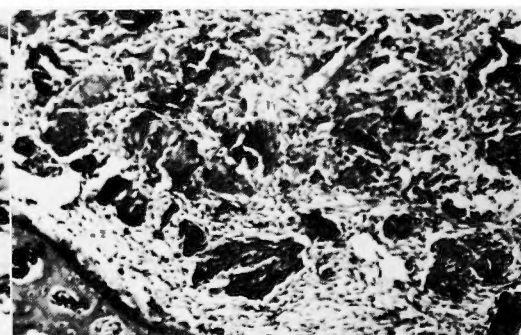


写真16 Aron Alpha 添加骨粉挿入例(術後12日)
骨粉残り互に癒着しあつている
×100 H. E. 染色

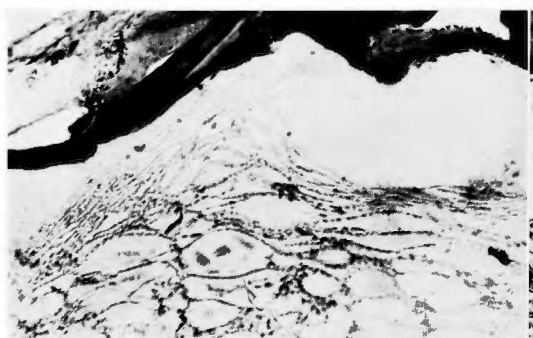


写真17 レジン板挿入例(術後15日)
レジンの周囲に被膜形成あり
×100 H. E. 染色




写真18 レジン板挿入例(術後50日)
被膜厚く形成されている
×100 H. E. 染色



写真19 冷却保存筋膜移植（術後7日）
冷却保存5日の筋膜移植，肉芽組織増殖
している ×100 H. E. 染色




写真20 冷却保存筋膜移植（術後7日）
冷却保存15日の筋膜移植，肉芽組織の増
殖強い ×100 H. E. 染色

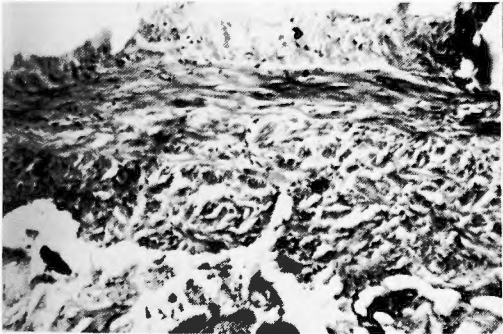


写真21 冷却保存筋膜移植（術後30日）
冷却保存7日の筋膜移植，被膜形成みら
れる ×100 H. E. 染色

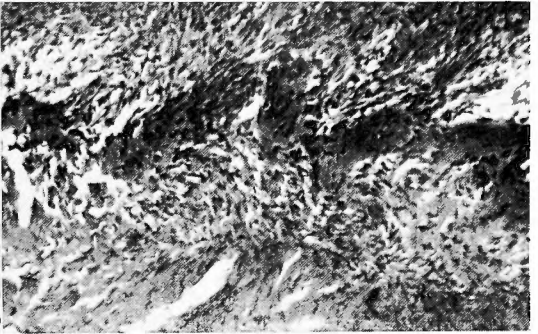


写真22 正常人大泉門中心部
Osteoblasten がくさび状に硬脳膜中に入
っている ×100 H. E. 染色



写真23 症例Ⅰ 中心部で線維組織の中に化骨形
成がみられる ×100 H. E. 染色

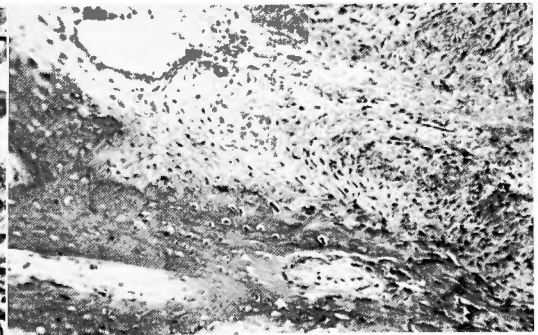

写真24 症例Ⅱ 化骨強く Osteoblasten の増殖著
しい ×100 H. E. 染色

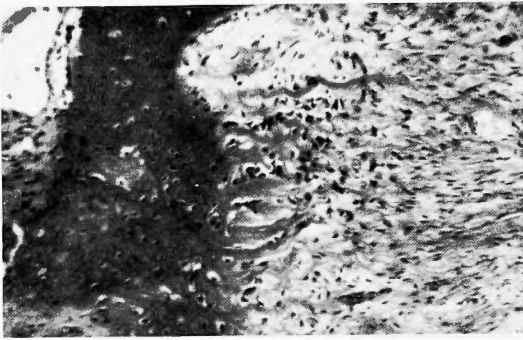


写真25 症例Ⅲ 左側に骨梁を認め Osteoblasten
が強く増殖している
×100 H. E. 染色

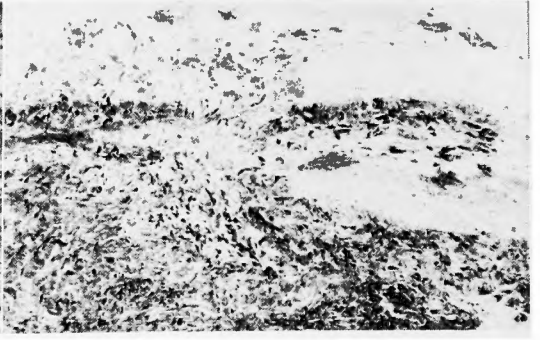

写真26 症例Ⅳ 膜様骨形成がみられ化骨形成が
一様に亢進している
×100 H. E. 染色

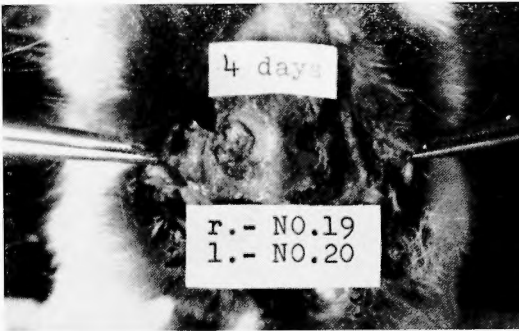


写真27 右側アルギン酸末添加骨粉挿入, 左側穿
骨孔. 挿入した骨粉は膨隆してきている
(術後4日)

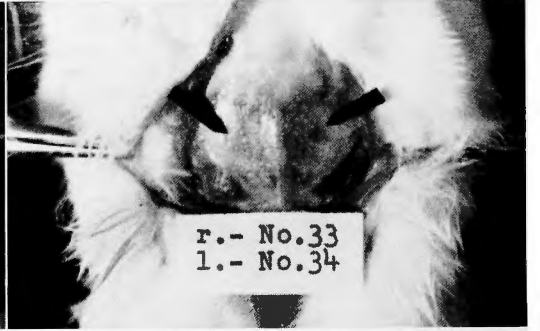


写真28 右側アルギン酸末添加骨粉挿入 左側穿
骨孔 右側は殆ど母床と区別つかないが,
左側は依然として母床と区別つき陥凹し
ている(術後50日)

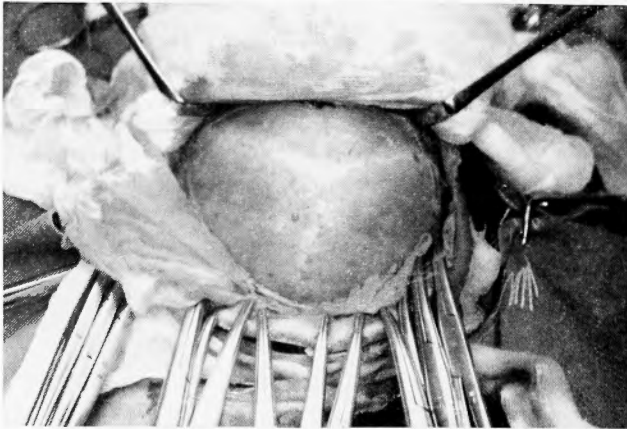


写真29 症例Ⅳの術中 大泉門閉鎖し, 矢状冠状
縫合も癒合している

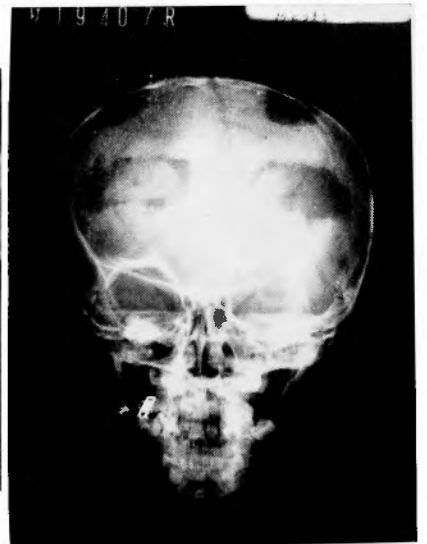

写真30 骨欠損部の中央に新たな化骨を認める。
一部周囲と癒合している