Zur Kenntniss des Morbus Takayasu im engeren Sinne

by

YOSHIYUKI YOSHIDA

Aus der II. Chirurgischen Universitätsklinik Kyoto
(Direktor : Prof. Dr. CHUJI KIMURA)

Aufgenommen am 21. Feb. 1968

Seit Erfindung des somatischen Befundes "*merkwürdiger Befund des Augenfundus, zwar arteriovenöse Anastomose im Netzhaut an einer jüngeren Frau*" von TAKAYASU und "*Kombination des Befundes des Augenfundes mit dem Fehlen des Radialispulses*" von OONISHI vnd KAGOSHIMA in 1908, hat Morbus TAKAYASU immer vermehrtes Interesse gewonnen. Trotz vieler Berichte über Aortenbogensyndrom (ROSS & MCKUSICK, SANDRING und THURLBECK u. a.) ist Morbus TAKAYASU in engerem Sinn in Europa und in den Vereinigten Staaten sehr selten berichtet worden (KALMANSOHN). Andererseits, Morbus TAKAYASU spielt zumindest bei der *japanischen Bevölkerung* eine grosse Rolle (SHIMIZU, SANO, NAGATA und UEDA).

Diese Häufigkeit des Morbus TAKAYASU ist höher in Japan als in Europa und in den Vereinigten Staaten (KALMANSOHN). In Bezug auf sonstige Länder, wurde eine 30. jährige türkische Patientin (SÖKMEN) und eine 13.jährige Negerin (KOSZEWSKI) von Morbus TAKAYASU berichtet. Morbus TAKAYASU ist charakterisiert durch eine *hohe Häufigkeit an jüngeren Frauen* (COSMA, NAGATA, SANO, UEDA und ASK-UPMARK). Zum Verhältniss der Männer gegenüber Frauen betragen bei der japanischen Bevölkerung 26/139 nach Bericht von NAGATA und 37/284 von UEDA, und bei der europäischen und amerikanischen Bevölkerung 1/27 von ASK-UPMARK und 8/56 von NAGATA. Viele Autoren berichteten grossen Prozentsatz dieser Erkrankung im jüngeren Lebensalter. Grösste Häufigkeit liegt zwischen 16. Lj. und 20. Lj. nach Bericht von SANO und zwischen 20. Lj. und 29. Lj. von NAGATA. FUJISAWA berichtete von einer 5 jährigen Patientin als jüngsten Fall.

Bei unserem Krankengut handelt es sich um *13 Frauen und 2 Männer* (Tab. 1). Alter des Auftretens der ersten Symptome in unseren Krankengut liegt zwischen 11. Lj. und 34. Lj. und dieser Durchschnitt ist das 22. Lebensjahr. Die Zeit von erster Anmeldung in der Klinik nach dem Auftreten der ersten Symptome von einzelnen Patienten betrug 3 Monate bis zu 17 Jahren und dieser Durchschnitt betrug 3.1 Jahre.

Unser Krankengut besteht aus 5 Fällen an der II. Chir. Univ.-Klinik Kyoto und ein Fall an der Neurochir. Univ.-Klinik Kyoto (seit 1955), 4 Fälle an der I. Inn. Med. Univ.-Klinik Kyoto und 5 Fälle an der II. Inn. Med. Univ.-Klinik Kyoto (seit 1963)

Die Familienanamnese wies keine Besonderheiten bei allen Fälle auf. Aus der persönlichen Geschichte sind zu erwähnen: Als häufigste Erkrankung trat tuberkulöse Erkrankung in 5 Fällen auf. Rheumatische Artritis in einem Fall und die Appendizitis in 2

Fällen wurde festgestellt.

SYMPTOMATOLOGIE

Die Aufmerksamkeiten der klinischen Manifestationen in dieser Erkrankung sind Ermüdbarkeit (6 Fälle), vorübergehendes Schwindelgefühl bei der aufrechten Lage (8 Fälle), Kopfweh (3 Fälle) und vorübergehende Sehtrübungen (5 Fälle), deren Beschwerden beim Aufwärtsblicken zunehmen. Bei einem Fall trat klonischer Krampf ein. Das Schwächgefühl und die Parästesie der oberen Extremitäten, *Claudicatio der Armmuskeln* "Schmerzen und die Kraftlosigkeit der Arme" und das Fehlen des Radialispulses traten bei 13 Fällen hervor. Manchmal traten Herzklopfen auf (3 Fälle). Das Gangrän oder das Geschwür an den oberen Extremitäten, abgesehen von Blässe und Kälte der Hände, ist nicht bemerkbar. Das Gesamtbild dieser Symptomen ist durch das *vaskuläre Defizit am Kopf und am Arm* gekennzeichnet. Die Verstärkung der temporalen Ohnmacht oder des flüchtigen Schwindelgefühls beim Aufwärtsblicken wird von SHIMIZU und SANO mit der Überempfindlichkeit des Carotissinuses erklärt. ASK-UPMARK hat auch dieselbe Meinung, und dagegen meint KALMANSOHN, dass eine cerebrale Ischemia selbst als Überempfindlichkeit des Carotissinuses mehrere Rollen bei der Ohnmacht spielt.

SOMATISCHE UNTERSUCHUNG

1. Kreislaufsystem

Das *Fehlen oder äusserste Schwäche des einseitigen oder beiderseitigen Radialispulses* traten bei allen Patienten auf. Schwere Tastbarkeit der Pulsation von Carotis communis traten bei 5 Fällen auf. Unmessbarkeit des Blutdruckes an oberen Extremitäten wurde bei 9 Fällen festgestellt. Als ein bedeutungsvolles Symptom erwähnen wir den *hohen Blutdruck an Beinen*, der bei 4 Fällen unseres Krankengutes aufgewiesen wurde. Der Blutdruck an Beinen dieser 4 Fälle betrug über 190 mmHg im maximalen Wert. In 3 Fällen wahrnehmbar deutliches systorisches giessendes Geräusch an Gefässen am Hals oder in der Supraclaviculargegend. Keine von unseren Patienten zeigten ein Schwirren an diesen Teilen. Vergrösserung des linken Herzens war bei 4 Fällen auf dem Röntgenbild nachgewiesen worden. Sechs Fälle wies an systolisches Geräusch an der Herzbasis auf. Zwei Fälle zeigten Myokardschädigungen auf dem Elektrokardiogramm. Ein Fall wies Verkalkung im Bereich der thorakalen Aorta auf. Aortographie wies Abnormität an der Abzweigung des Aortenbogens auf. Der *Augenfundus* war blass und zeigte Erweiterung der Venen und der Arterien und Verschlängerung dieser Gefässe (4 Fälle), langsame Blutzufuhr (4 Fälle), das Mikroaneurysma (5 Fälle), die Anastomose zwischen Arteria und Vena (1 Fall) und weissliche Flecke (2 Fälle), deren Grad mit der Krankheitsverschlimmerung zunehmen. Der *Netzhautarteriendruck* war an 7 Fällen niedrig, und der Maximalwert von drei der Fällen war niedriger als 20 mmHg. Drei Fälle wiesen keine Besonderheiten im Augenfundus auf. Diese Augensymptomen werden als *hypotensiver Ophthalmoangiopathia* gekennzeichnet.

2. Nervensystem

Zwei Fälle wiesen Hypästesie an den oberen Extremitäten, ein Fall linke Hemiplegie und ein Fall tonischen Krampf an beidigen oberen Extremitäten auf.

Die Form der Pupillen, die Konvergenzreaktion und die Lichtreaktion waren in allen

Tabelle 1 Zur Kenntniss des Morbus Takayasu im engeren Sinne

Lfd. Nr.	Sexal.	Alter v. l. Anmeld. i. d. Klinik	Alter d. Auftretens erster Symptome	Vorgeschichte	Tastbarkeit d. Pulsation: Carotis comm. r	Carotis comm. l	Radialis r	Radialis l	Blutdruck (mmHg): Arm r	Arm l	Bein	Netzhautarteriendruck (mmHg) r	l
1	m	36	33	Epididymitis tuberculosa	** ±	*** +	* −	+	104/90	140/85	170/90	53/39	61/42
2	f	17	16	Lungen Tuberkulose	+	+	−	−	unmässbar	unmässbar			
3	f	24	23		±	±	−	−	unmässbar	unmässbar			
4	f	18	18		+	+	+	−	172/48	104/94			
5	f	45	18		+	+	−	−	unmässbar	unmässbar			
6	f	19	18	Lungen Tuberkulose	±	±	−	−	unmässbar	unmässbar		33/27	27/25
7	f	29	27		+	+	±	−	90/60	80/60	200/90	34/26	24/10
8	f	21	20	Appendizitis	+	+	+	−	156/80	unmässbar	190/110	64/31	53/29
9	f	19	11		+	+	−	±	unmässbar	94/82	240/100	62/38	83/39
10	m	34	34	Appendizitis Ikterus	±	+	±	+	122/64	163/80	158/86	70/49	78/50
11	f	15	15		+	+	−	−	unmässbar	unmässbar	142/106	10/	10/
12	f	20	15		+	+	−	−	unmässbar	unmässbar		19/13	18/11
13	f	29	25	Rheumatische Poliarthritis	+	+	−	−	122/90	126/90		78/43	78/43
14	f	31	30	Lungen Tuberkulose	+	+	±	±	115/73	110/73	110/75	63/42	50/38
15	f	33	30	Lungen Tuberkulose	±	±	−	−	unmässbar	unmässbar	260/88	15/10	8/6

* − : Fehlen der Pulsation ** ± : sehr schwache Pulsation *** + : gut tastbare Pulsation

Fällen normal und intakt. Die deutliche Abnahme der Sehkraft nach der Stationsaufnahme, abgesehen von einer gestorbenen 29 jährigen Patientin, waren nicht nachweisbar in unseren Fällen. SHIMIZU und SANO haben eine grosse Bedeutung auf der Steigerung des Carotissinusreflexes bei Morbus TAKAYASU, die bei unsern Fällen nicht so manifest waren.

3. *Laboratoriumuntersuchungen*

Man erkannte an 6 Fällen hypochlomische Anämie und an 5 Fällen *Leukozytose* mit der Zahl von über 10,000. Blutungs-, Gerinnungs- und Prothrombinzeiten war normal in allen Fällen. Hematkritwert betrug in 2 Fällen unter normalen Wert. Thrombozytenzahl und Retikulozytenzahl zeigten keine Besonderheiten in allen Fällen. Die *Senkungsreaktion* (WESTERGREN) stieg in 9 Fällen, und ihr Wert betrug in 6 Fällen über 60 mm in einer Stunde. Totaler Serumeiweisswert war in allen Fällen normal. *Albumin/Globulin-*

Mantoux Reaktion	Senkungs Reaktion (mm in einer Stunde)	Leukozytenzahl	C Reaktives Eiweiss	ASLO (Todd)	RA-Test	Totaler Serumeiweiss (g %)	A/G	Serum Choresterin (mg%)	Behandlung	Verlauf
+	8.5	11,400	—	50	—	7.6	0.82	154	Rekonstruktions Operation	unverändbar
+	81.5	8,200							Stellektomie, Thor. Sympathektomie	kleine Besserung
	88.0	7,600							Stellektomie	kleine Besserung
+		6,600							keine. Während der Angiographie gestorben	
	35.0	6,700	—	125					Stellektomie	unverändbar
+	34.5	11,200	—	50	—	8.1	1.06		Medikamentöse Behandlung	unverändbar
—	41.0	12,400	(5+)	50	—	8.2	0.75	136	Medikamentöse Behandlung	gestorben
+	91.0	13,000	—	833	+	8.1	0.52	120	Medikamentöse Behandlung	kleine Besserung
+	20.5	8,100	(1+)	166	—	7.8	0.71	144	Medikamentöse Behandlung	kleine Besserung
	2.0	8,000	—	50	—	7.2	1.29	176	Medikamentöse Behandlung	unverändbar
—	75.5	13,700	—	333	—	8.0	0.62	120	Medikamentöse Behandlung	kleine Besserung
+	18.0	9,000	—	50	+++	6.8	1.07	156	Medikamentöse Behandlung	unverändbar
	62.5	8,100	(3+)	50	—	7.8	0.53	144	Medikamentöse Behandlung	kleine Besserung
+	9.0	6,700	—	100	—	7.0	1.41		Medikamentöse Behandlung	kleine Besserung
+	99.0	8,900	(3+)	833	—	7.6	0.58	122	Medikamentöse Behandlung	unverändbar

Verhältniss wies unter 11 geprüften Fällen in 9 Fällen unter Normalwert auf, 2 Fälle Normalwert und kein Übernormalwert. Die Steigerung des γ-Globulinwertes kam in allen Fällen vor. C-reaktives Eiweiss war positiv an 4 Fällen unter geprüften 12 Fällen. *ASLO* (*Antistreptolysin-O*) wies an 5 Fällen unter geprüften 12 Fällen den Wert über 125 Todd auf. RA-test (Rheumatoid Artritis Faktor) : positiv 2 Fälle unter 11 geprüften Fällen. Serumcholesterin wies an 8 Fällen bei geprüften 9 Fällen unter Normalwert auf. Serologische Untersuchungen auf Syphilis war negativ in allen Fällen. Lupus Erythematodes Phänomenen wies negativ an allen geprüften 4 Fällen auf. Leber- und Nierenfunktionsteste zeigten keine Besonderheiten an allen Fällen. Normaler Grundumsatz und normaler Blutzuckerwert bei allen Fällen. Thrombcelastogramm wies Hyperkoagulabilität an 3 Fällen bei geprüften 4 Fällen auf. Ein Fall wies geringes Eiweiss im Urin auf. Mantouxreaktion an 2 Fällen negativ.

PATHOLOGIE UND AETIOLOGIE

Von den Operationsmaterien und einem Obduktionsmaterial sind folgende pathologische Befunde erreichbar.

Keine kongenitale anatomische Abnormität wurde an den Gefässen unserer Fälle festgestellt. Die Aortenbogenwand und Abzweige des Aortenbogens wiesen makroskopisch unregelmässige oder weitverbreitete strangartige Verdickung und die fibrinöse Verwachsung in verschiedenen Grad mit Umgebungsgewebe auf. Der Intima stellt matte, weissliche Farbe und weitverbreitete oder unregelmässige lamelläse Verdickung dar. Dadurch sind die Lumen der Arterie auf hochgradig eingeengt.

Bei *29 jähriger gestorbener Patientin* (Sektions-Nr.: 11226) wies "*Truncoarteritis productiva obliterans*", die Verdickung an beiderseitigen Carotis communis, an der Truncus brachiocephalicus, an der beiderseitigen Subclavia Arterie und Aortenbogen auf. Herzkoronariarterie und Bauchaorta und ihre Abzweige, und Lungenarterien wies keine Besonderheiten auf. Venensystem wies normal auf. Als sonstige Befunde werden der rechten Siebbeinzellenempyem, rechte Frontallappenabszess, eitrige Ependymitis des rechten Seitenventrikels, parenchymatöse Degeneration an der Leber und an den Nieren und hochgradige Abmagerung erwähnt.

Herr Prof. Dr. OKAMOTO, der Direktor des Pathologischen Instituts der Universität Kyoto beschreibt das mikroskopische Präparat dieses Obduktionsmaterials in folgender Weise: Histologisch finden sich in der Schicht der Adventitia die Verdickung mit hochgradige fibrinöse und hyalinisierte Degeneration. Adventitia verdickte dreimal von der Breite der Media. Umgebung von Vasa vasorum wurde mit Lymphozyten und Plasmazellen infiltriert. Die Wand der Vasa vasorum selbst auch verdickte, deswegen ihre Lumen deutlich verengten. Granulomatöse Wucherung mit Lymphozyten und Plasmazellen finden sich in der Media. Herdförmige Zerstörung der Glattenmuekelfasern und der elastischen Fasern wiesen an Media auf. Auftreten der LANGHANSschen Riesenzellen oder Epitheloidzellen in diesen Bereichen wurde nicht festgestellt. Die Intima zeigte sekundäre sklerotische Veränderung infolge der Entzündung von Media und Adventitia. Diese Breite erreicht 2-3 mal von der Breite der Media. Die Lumen deutlich verengerten oder fast gesperrt. Diese Befunde sollen Truncoarteritis productiva obliterans genannt werden. (Abb. 1)

Zur Zeit bemerkt man, dass die Veränderung nicht nur Aortenbogen und ihre Abzweige, sondern auch andere Bereiche erreicht (NASU, INADA, UEDA und McKUSICK). Es ist merkwürdig, dass das pathologische Bild von Morbus TAKAYASU zum Bild von WINIWARTER-BÜRGERsche Thromboangiitis obliterans gegenteilig ist, zwar, dass bei Thromboangiitis obliterans die Veränderung der Intima primär ist und ihre Beliebtheit mittelgrosse Arterien sind.

Pathohistologie und laboratorische Untersuchungen in unseren Fällen geben uns wahrscheinliche Hinweise von Rheumatismus hinsichtlich auf Aetiologie dieser Erkrankung. Auf Grund unserer Erfahrungen können wir nicht über Aetiologie von Morbus TAKAYASU einen entscheidenden Schluss machen. Als Genese von Morbus TAKAYASU wurde bisher Tuberkulose (SHIMIZU), Rheumatismus (SANDRING und WICKBOM), Lupus erythematosus (LESSOF und GLYNN), und Infektion der hämolytischen Streptokokken (OOHASHI und OOTA) diskutiert. UEDA findet mit autoimmunologischer Untersuchung einen Anti-

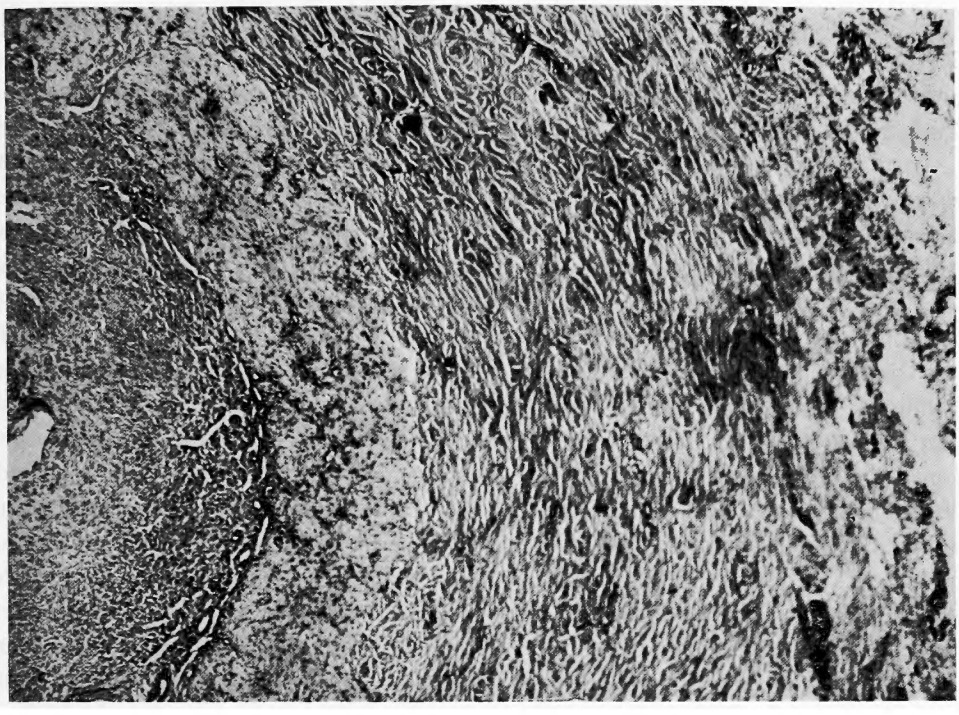

Abb. 1 : Übersichtsaufnahme der Subclavia Arterie links einer 29 jährigen Patientin. Hematoxylin-Eosin Färbung 20 fach. Adventitia verdickt mit veralteter Kollagenfasern, und die Breite erreicht etwa dreimal die Grösse von der Media. Die Media zeigt granulomatöse Wucherung mit Lymphozyten und Plasmazellen. Die Intima zeigt Verdickung mit sekundärer sklerotischen Veränderung. Die Gefässlumen sind deutlich verengert.

körper gegen die Aortenwand im Serum der Patienten, die an Aortitis leiden.

PROGNOSE

Bei unserem Krankengut starben 2 Patienten. Eine Patientin starb plötzlich in einem Schockzustand während der angiographischen Untersuchung. Trotz der vorübergehenden Erleichterung der Beschwerde mit der Gefässhormone und Steroidhormone verschlimmerte sich das Krankheitsbild bei einer 29 jährigen Patientin sehr rasch, und sie starb in allgemeiner Schwäche und in hochgradiger Abmagerung nach 3 Jahren des Auftretens der Beschwerde, zwar ein Jahr und 8 Monate nach Eintritt in der I. Inn. Med. Univ.-Klinik Kyoto. Diese Patientin wies progressive Verschlimmerung des Augenfundes, rasche Absinkung des Netzhautarteriendruckes und Auftreten der linksseitigen Sensibilitätstörung und des tonischen Krampfanfalles in ihrer Aufnahmezeit auf. Sonstige Fälle sind mit leichtgradiger Erleichterung der Beschwerde (5 Fälle) oder mit keiner Besserung (8 Fälle) verlaufen.

Trotz vaskuläre Schädigung der Abzweige des Aortenbogens erfahren wir in unseren Fällen nie eine Entstehung der Zyanose und des Gangränes an den Händen oder Armen.

BEHANDLUNG

Wir führten an einem Fall die Rekonstruktionsoperation mit der Resektion der Truncus

brachiocephalicus und der rechten Carotis communis und mit dem Ersatz des Teflongraft, an 3 Fällen einseitige Stellektomie an der Krankenseite, an einem Fall thorakale Sympathektomie an der Krankenseite und an sonstigen 10 Fällen konservative innere medizinische Therapie durch. Eine Patientin starb vor der Behandlung. Bei der konservativen Behandlung in unserem Krankengut handelt es sich um Steroidhormone-, Gefässhormone- und Antikoagulanteverabreichung. Mit den chirurgischen Behandlungen, abgesehen von Stellektomie bei einem Fall, wurde die Erleichterung der Beschwerden nicht nachgewiesen. Vorübergehende leichtgradige symptomatische Erleichterung der subjektiven Beschwerden und einige Besserung des Wertes der Laboratoriumutersuchungen, zum Beispiel die Verminderung oder Negativisierung des C-reaktives Eiweiss-Wertes, des ASLO-Wertes und des RA-Test-Wertes, die Abnahme der Senkungsreaktion und die Steigerung des Albumin/Globulin-Verhältnisses, wurde bei 5 Fällen mit der konservativen Behandlung und bei zwei Fällen mit der Stellektomie nachgewiesen. Untastbarkeit der Pulsation und sehr schwache Pulsation an den oberen Extremitäten und am Hals dauern an allen Fälle fast unverändbar. Keine Literaturangabe wies auffallende Verbesserung der Beschwerde mit sowohl chirurgischer als auch medikamentöser Behandlung bei Morbus TAKAYASU auf. Trotzdem findet jeder Autor einen Erfolg im geringeren Masse in folgenden Behandlungen: Thromboendarterektomie(ROSS), thorakale Sympatektomie, Globus caroticum-Exstirpation oder periarteriele Sympatektomie (SHIMIZU und MATSUI). Anwendung mit der Kombination der Steroidhormone und Antikoagulant (KOSZEWSKI und NAGATA), Antirheumatoide (SANDRING), Therapeuticum gegen Tuberkulose (SUENAGA), Humanplasma (GOSHIMA) und Chloroquine orotate oder Chloroquine diphosphate mit Steroidhormone (NISHISHITA).

ZUSAMMENFASSUNG

Mit der Erfahrung der 15 unseres Krankenguts von Morbus TAKAYASU in engerem Sinn wurde seine klinische Symptomatologie, Pathologie, Aetiologie, Prognose und Behandlung beschrieben. Besonders merkwürdig ist die grosse Beliebtheit dieser Erkrankung bei jüngeren Frauen. Kein Auftreten der Gangräne oder Geschwür an den oberen Extremitäten auch im Endstadium, hoher Blutdruck an den Beinen, merkwürdiger Augenfundusbefund, niedriger Netzhautarteriendruck und Pathohistologie von "Truncoarteritis productiva obliterans". Pathohistologie, Leukozytose, Steigerung der Senkungsreaktion, Absteigerung des Albumin/Globulin-Verhältnisses und hoher Wert der ASLO lässt sich uns zur aetiologischen Analyse wahrscheinliche Hinweise zum Rheumatismus geben. Eine wirksame Behandlung gegen diese Erkrankung ist noch nicht erreichbar.

Ich bin Herrn Prof. Dr. K. OKAMOTO an der Pathologischen Institut der Univ. Kyoto, Herrn Prof. Dr. H. HANDA an der Neurochir. Univ.-Klinik Kyoto, Herrn Prof. Dr. Y. NAKANO an der II. Inn. Med. Univ.-Klinik Kyoto und Herrn Doz. Dr. I. NAGATA an der I. Inn. Med. Univ.-Klinik Kyoto für die Überlassung der Krankengeschichte, des Protokolls und histologischer Präparate zu besten Dank verpflichtet.

LITERATUR

1) Ask-Upmark, E. : On the "Pulseless Disease" outside of Japan. Acta Med. Scand. **149**, 161-178, 1954.
2) Cosma, J., Maruyama, Y., Pettet, J. R., and Cutshall, V. : Takayasu disease. A case report with an angiographic study. Circulation. **20**, 267-272, 1959.
*3) Fujisawa, K., and Furuta, N. : A case report of pulseless disease in child, and general review on pulseless dieease among children in Japan. Internal Med. and Pediatrics. **18**, 443-448, 1963.

*4) Goshima, Y., and Kato, M. : Three cases of aortic arch syndrome. Jap. Circ. J. **26**, 947-947, 1962.
*5) Inada, K. : Aortits syndrome and aortic arch syndrome. J. Clin. Science. **1**, 707-718, 1965.
6) Kalmansohn, R. B., and Kalmansohn, R. W. : Thrombotic obliteration of the branches of the aortic arch. Circulation. **15**, 237-244, 1957.
7) Koszewski, B. J., and Hubbard, T. F. : Pulseless disease due to brachial arteritis. Circulation. **16**, 406-410, 1957.
8) Lessof, M. H., and Glynn, L. E. : The pulseless syndrome. Lancet. **1** : 799-801, 1959.
*9) Matsui, S., Kuru, Y., Yamamoto, K., and Tsubokawa, T. : Pulseless disease. Resp. and Circ. **6**, 431-437, 1958.
10) McKusick, V. A. : A form of vascular disease relatively frequent in the Orient. Am. Heart J. **63**, 57-64, 1962.
*11) Nagata, I., Arita, T., Ikemoto, N., Tanaka, H., Akasaka, K., Hatano, M., Sakamoto, Y. and Araki, Y. : A case of pulseless disease. Internal Med. **7**, 546-552, 1961.
*12) Nasu, T. and Mamiya, N. : Truncoarteritis productiva obliterans. Nisshin Igaku J. **50**, 435-451, 1963.
*13) Nishishita, H., and Takahashi, Y. : Statistical observation of pulseless disease and a trial of its treatment. J. Diag. and Treatment. **50**, 522-527, 1962.
*14) Oohashi, T., and Oota, Y. : Pulseless disease. Resp. and Circ. **12**, 451-459, 1964.
*15) Oonishi and Kagoshima : Ocular changes in a patient who had no pulses in the arm. Acta Soc. Ophthalm. Jap. **12**, 555-555, 1908.
16) Ross, R. S., and McKusick, V. A. : Diminished or absent pulses in arteries arising from the arch of the aorta : the aortic arch syndrome. Arch. Int. Med. **92**, 701-740, 1953.
17) Sandring, H., and Welin, G. : Aortic arch syndrome with special reference to rheumatoid arteritis. Acta Med. Scand. **170**, 1-19, 1961.
*18) Sano, K., and Aiba, T. : Pulseless Disease and its allied disease. Resp. and Circ. **13**, 168-181, 1965.
19) Sökmen, C. : A case report of pulseless disease in Turkey. Am. Heart J. **55**, 433-434, 1958.
*20) Shimizu, K., and Sano, K. : Pulseless disease. Clin. Surg. **3**, 377-396, 1948.
*21) Suenaga, M. : A case report of so-called pulseless disease. J. Jap. Soc. Internal Med. **46**, 628-628, 1957.
*22) Takayasu, U. : A case with unusual changes of the central vessels in the retina. Acta Soc. Ophthalm. Jap. **12**, 554-555, 1908.
23) Thurlbeck, W. M., and Currens, J. H. : The aortic arch syndrome (pulseless disease) : a report of ten cases with three autopsies. Circulation. **19**, 499-510, 1959.
*24) Ueda, H., Ito, I. and Saito, Y. : Aortitis syndrome : pulseless disease and its allied disease. Internal Med. **15**, 239-256, 1965.
25) Ueda, H., Saito, Y., Yamaguchi, H., Sugiura, M. and Morooka, S. : Immunological studies of aortitis syndrome. Jap. Heart J. **8**, 4-18, 1967.
26) Wickbom, I. : Arteriography in brachiocephalic arteritis (pulseless disease or the Takayasu syndrome). Acta Radiol. **48**, 321-329, 1957.

(* auf japanisch)

高　安　氏　病

京都大学外科学教室第2講座（指導：木村忠司教授）

吉　田　良　行

高安氏病15症例を中心として高安氏病の症状，病理像，病因，予後および治療等について論じた．

若年の女子に好発すること，下肢の高血圧，特異な眼底所見，網膜動脈圧の低下および那須氏の提唱せるTruncoarteritis productiva obliterans 等が本症に特徴的である．

本症例の多くにおいて，白血球増多，血沈値の亢進，アルブミン/グロブリン比の低下および ASLO 値の高値がみられた．

種々の外科的治療法および内科的治療法の何れも本症に著効を示さなかつた．