Arch. Jap. Chir. 38(1), 220～223, Jan. 1969

症　　例

ブラウン吻合部に発生した腸重積症の1治験例

高松赤十字病院外科

高見武夫，深田斉廸

〔原稿受付：昭和43年11月14日〕

A Case of Jejunal Intussusception into the Braun's Anastomosis

by

TAKEO TAKAMI and TOSHIMICHI FUKATA

From the Department of Surgery, Takamatsu Red-Cross Hospital

In December, 1966, a 59-year-old woman was admitted to Takamatsu Red-Cross Hospital with sudden, severe abdominal pain. She had an antecolic gastrectomy with the Braun's anastomosis for gastric ulcer 9 years ago, and suffered from bronchial asthma several years ago. A evening prior to admission she had diarrhea and vomitting after dinner.

As abdominal pain became more severe, and was accompanied by vomitting frequently, laparotomy was performed. When the peritoneum was opened, retrograde jejunal intussusception into the Braun's anastomosis was found. A necrotic portion of the stray jejunum was resected and an end-to-end anastomosis was performed between the remaining proximal loop and jejunum.

The postoperative course was uneventful, and the patient was discharged 58 days after operation.

胃切除術後腸重積症は稀な合併症であるが，1914年に Bozzi が胃腸吻合術後に発生した空腸胃内重積症を報報告して以表，本邦でも今日までにおよそ80例の報告がみられる．われわれは胃切除術後約9年を経過してブラウン吻合部に発生した逆行性腸重積症の1例を経験したので報告し，併せて文献的考察を加えた．

症　　例

患者：59才，婦人，無職，

既往歴：約9年前に胃潰瘍にて胃切除術をうけた．しかし，手術所見等の詳細は不明である．又，10数年来気管支喘息に罹患している．

家族歴：特記すべきものはない．

現病歴：入院の前日，夕食に生カキを食べたところ，翌朝3時頃より激しい腹痛を来たし，嘔吐を伴なう様になつた．吐物は食物残渣のみであつたが，この間下痢を数回来たした．しかし，吐血，下血，裏急後重，発熱，黄疸等は来たさなかつた．

入院時所見：顔面蒼白で．苦悶状を呈しており，皮膚乾燥し，栄養不良で，舌に白苔があり，口臭が強く，悪心，嘔気が強く，嘔気が強く，嘔吐をくりかえしており，入院後，コーヒー残渣様吐物を嘔吐しはじめた．体温37℃，脈搏数92，呼吸数30，血圧116～78 mmHg で，黄疸は認められない．

胸部所見：心音やや弱く，両側肺野全体に湿性ラ音が著明である．肺肝境界は第6肋間の高さにあり，肝濁音界は正常であつた．

腹部所見：上腹部正中線上に手術瘢痕があり，下腹部やや右よりに手拳大の腫瘤を触れる．この腫瘤は左右方向には比較的移動性に富んでいるが，上下方向には余り移動性を示さない．周囲との境界は比較的明瞭で，弾性軟で，圧痛を認める．腹部膨満は極く軽度で筋防衛は認めず，腸蠕動不穏も認められない．左下腹部で腸雑音がやや亢進しているが，金属性ではない．

検査成績：表1に示す通りである．

表1　入院時臨床検査成績

Ⅰ　一般血液検査			
(1)	赤血球数　371×10^4	(2)	血色素　50%
(3)	白血球数　16000		
Ⅱ　肝機能			
(1)	黄疸指数	4.0	
(2)	血清コバルト反応	R_1	
(3)	血清カドミウム反応	R_{12}	
(4)	アルカリ・フォスファターゼ	2.7単位	
(5)	GOT	20単位	
(6)	GPT	11単位	
Ⅲ　血清蛋白			
(1)	総蛋白　6.3g/dl	(2)	A/G　1.13
Ⅳ　ジアスターゼ値			
(1)	血　清　8	(2)	尿　32
Ⅴ　尿所見			
(1)	蛋白　(−)	(2)	糖　(−)
(3)	ウロビリノーゲン　正常		
Ⅵ　心電図所見　異常なし			
Ⅶ　赤沈値	1時間値　18		
Ⅷ　糞便所見			
(1)	潜血反応　(+)	(2)	虫卵　(−)
Ⅸ　体重	36kg		

レントゲン所見：立位腹部単純レントゲン写真にてガス貯溜は余り多くなく，一部腸管の拡張を認めるが，鏡面像は認められない．

以上の所見より腸閉塞と診断し，ただちに開腹手術を行なつた．

手術所見：GOF による気管内挿管麻酔のもとに，臍を中心とした正中切開で開腹するに，腹腔内には淡黄褐色に混濁した腹水を少量認め，下腹部やや右よりに著明に膨隆して腫瘤を形成し，漿膜は暗赤色を呈した腸管を認めた．精査すると約9年前の胃切除術はビルロートⅡ法で結腸前胃空腸吻合術及びブラウン吻合術が行なわれており，このブラウン吻合部を中心とする腫瘤で，ブラウン吻合部輸出脚におこつた逆行性3筒性腸重積であつた（図1）．絞扼が強くて徒手整復は全く不能であつたので，ブラウン吻合部中央で切開し，約80cmに及ぶ迷入腸管を抜き出した．この中約50cmは完全に壊死におち入つていた為に，この部分を切除し，空腸端々吻合を行ない，ブラウン吻合切開部を縫合した．

図1　手術所見

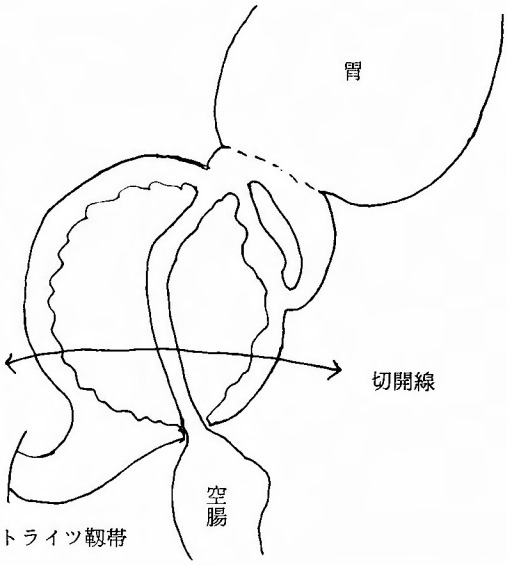

術後経過：術後経過は良好であつたが，術後12日目に頑固な喘息発作を来たした際に臍部を中心に手術創の約3分の2が哆開した為，再縫合し輸血600cc，アミノ酸剤，蛋白同化ステロイドを投与した．その後は創癒合も良好となり，術後4週間目の胃腸透視で通過状態は良好であつた．術後58日目に全治退院した．

考　　按

胃切除術後に発生する合併症の中で腸重積症は比較的稀なもので，斉藤[1]によれば胃手術後におこつたイレウス425例のうち腸重積症は5例（1.2%）である．又，大矢[2]によれば胃手術後腸重積症55例の中，ブラウン吻合部におこつた症例は3例（5.4%）となつている．本症がビルロートⅡ法およびその変法による胃切除術後に多く，下行性重積の方が上行性（逆行性）重積よりも多いことは全ての報告者の認めるところであるが，われわれの症例は丹野[3]，渡辺[4]等の症例と同じく逆行性重積症であつた．

胃手術後本症発生までの期間は，術後2週間以内に

表2　胃手術後腸重積症発生までの期間

1週間以内	6（例）
1週間 —— 2週間以内	26
2週間 —— 1ヵ月以内	8
1ヵ月 —— 1年以内	3
1　年 —— 20年以内	6
20年以上	3

過半数が発症している（表2）．しかし，術後5年，10年，15年，20年の長年月後に発生した症例も報告されており，本邦報告例の中で最長のものは術後37年目に発症している[5]．

腸重積症の発生様式についてみると，最も多いのは3筒性重積であり，多筒性重積としては7筒性，9筒性，13筒性等（堀江等[6]）の報告がみられるが，本症発生時期と多筒性重積との間には特別の因果関係は認められないようである．

本症の発生原因については未だ定説はみられないが，腸管痙攣説[7][8]，物理機械的刺激説[9]，過酸症と自律神経失調が原因とする説[10]，輸入脚過長，吻合孔の過大等の手術術式に原因をもとめる説[11]，2重管オリーブの刺激説[12][13][14]，術後癒着原因説[6][15]等が報告されている．

一般に腸重積症発生の原因については既に多くの研究者達によつて指摘されている如く，腸管壁の筋肉のテタニー様収縮が重要視されている．このことから胃手術後においても腸管の痙攣や蠕動異常を誘発する様な種々の原因が腸重積症を発生させる事は充分考えられるところである．この様な考え方から，胃切除術後のアボット・ローソン2重管の使用が腸重積症発生の誘因として強調された報告が多い，本症の報告例中に2重管を挿入した症例が多数みられる事，発生部位がブラウン吻合部から30cmくらいまでのところに多発している事，術後1週目頃にもつとも多く発生している事等から本症発生と2重管挿入との間に密接な因果関係がある事を推定させる．従て日高，小西等は2重管抜去の時，尖端での腸粘膜刺激を出来るだけ除去する目的で，抜去に先立ち腸内に多量の生理的食塩水を注入する事，又，オリーブのないものや，比較的軟い材質のものを使用する事，出来るだけ早期に抜去する事等を推奨している．

ところで，われわれの症例は2重管の使用は不明であるが，胃切除術後約9年の長年月を経過して発生している事から2重管とは無関係であり，更に食中毒症を思わせる症状に続発している事から考えて腸管の痙攣及び蠕動異常により発生した重積症と推測される．

この様な腸管蠕動異常が本症の原因であることを実験的に証明しようとの試みもみられ，大矢[2]は犬で胃切除後金属オリーブ装着ビニール管を吻合孔下部空腸に挿入し，1/10 N塩酸の注入，イミタリン，塩化アセチールコリンを注射し，腸蠕動異常を誘発したが腸重積の発生は1例もみられなかつたと報告している．

胃切除術後腸重積症は前記の種々の誘因と共に更に複雑な多数の因子がかさなつて，はじめて発生するものであると考えられるが，胃手術の既往があり，術後癒着等が想像される者では本症のような合併症がおこり得る可能性がある事を頭において経過を観察しなければならない．

結　　語

われわれは胃切除術後9年を経過して，生カキによる食中毒様症状に続いて，ブラウン吻合部に発生した珍しい逆行性腸重積症を経験し，壊死におち入つた迷入腸管を切除した後，空腸の端々吻合術を行なつて全治せしめ得たので，これを報告し併せて本症の発生頻度，発症までの期間，発生様式，発生原因等について文献的考察を加えた．

本論文の要旨は第12回中国四国外科整形外科学会において発表した．

文　　献

1）斉藤　淏：日本のイレウス，統計的観察．外科診療，**4**：7，昭37．
2）大矢裕庸：胃手術後腸重積症について．外科，**22**：743，昭41．
3）丹野俊男，他：ブラウン吻合部逆行性腸重積症の1治験例．外科，**29**：426，昭41．
4）渡辺　蛟，他：ブラウン吻合部に発生した腸重積症の1治験例，日本外科学会誌，**59**：1199，昭33．
5）清水：大矢裕庸の論文より引用，臨床外科，**14**：874，昭34．
6）堀江　寛，他：胃切除後空腸重積症の3症例追加―とくに下行性13筒性腸重積症の1例―，外科，**28**：205，昭41．
7）武藤完雄：胃癌切除後における横行結腸重積部の自然離脱の1例．日本外科学会誌，**37**：357，昭11．
8）永田，他：高位小腸重積症々例．外科，**18**：

390, 昭21.

9) 倉重, 他：胃切除術後空腸重積症の2例. 医療, **11**：819, 昭22.

10) Kronke, E. : Die retrograde Invagination des Jejunums nach Magenoperation. Zbl. Chir. 58, 1958.

11) 斉藤 淏：イレウス（主として術後イレウス）, 臨床外科全書, 東京, 金原書店, 昭41.

12) Dunn, D.D. : Jejunal intussusception, unusual complication of the use of the Miller-Abbott tube. Surgery. **26** : 833, 1949.

13) 日高, 他：アボット・ローソン氏2重管使用後の腸重積症について. 掖済会医誌. **4**：23, 昭30.

14) 小西, 他：アボット・ローソン2重管挿入に起因すると思われる胃切除術後空腸重積症の1例について. 医学研究, **30**：263, 昭35.

15) 沢井靖明：胃切除後に発生した下行性7筒性腸重積症の1例. 外科診療, **2**：662, 昭35.