Arch. Jap. Chir. 39 (3), 181～186 July 1970

症　　例

R-早期食道癌の1例

島根県立中央病院外科（院長：手島弘毅）

小林真佐夫　杉浦純宦

〔原稿受付：昭和45年6月19日〕

A Case of "So Called R-Early Esophageal Carcinoma"

by

MASAO KOBAYASHI and YOSHINOBU SUGIURA

Surgical Clinic of Shimane Central Hospital
(Director : Dr. Kōki Teshima)

The patient, a 34-year-old male, having difficulty in swallowiag behind the sternum.

X-ray examiation of the esophagus and esophagoscopy with biopsy established the diagnosis of esophageal carcinoma.

Radiation therapy was done before operation.

Resection of the esophagus was performed, and gastrointestinal continuity was re-established via antethoracic route by utilizing right colon as an esophageal substitute.

Histologically, typical squamous cancer cells had partially into submucosal layer, though regional lymphonodies were free from metastasis.

We reported this case as "so called R-early esophageal carcinoma," because preoperative radiation therapy was done. However, definition or classification of "so called R-early esophageal cancer" should be defined more strictly in future.

I. 症　例

患者：佐○木○夫，♂，34歳，

家族歴：特記すべきことなし．

既往歴：特記すべきことなし．

現病歴：昭和43年5月頃（初診約3ヵ月前）より何等誘因と思われるものなく，後胸骨部に食物のつかえる感じがするようになった．

現症：体格小．栄養状態普通，眼瞼結膜に軽度の貧血を認める．頸部，鎖骨上窩のリンパ節触知せず．肝を1/2横指触知するほか胸部，腹部に異常所見を認めない．血圧は，135/80であった．

II. 検査成績

1）一般検査成績

末梢血：赤血球数370万，Hb 13.2g/dl，白血球7600，

Ht39%，白血球百分比，桿核球3%，分節核球64%，好酸球2%，好塩基球0%，リンパ球27%，単球4%

血小板数19.7万，出血時間3分，疑固時間，開始5分40秒，終了13分，

尿：蛋白(−)，糖(−)，ウロビリノーゲン(正)，ビリルビン(−)，沈渣，赤血球1〜2/数視野，白血球1〜2/数視野，上皮(−)，円柱(−)，大腸菌(−)，

便：虫卵(−)，潜血反応(+)，

肝機能：黄疸指数5，CCFT 0，cholinesterase 0.81/ΔpH，alk. phosphatase 3.4 B.U.，

血清蛋白：血清総蛋白7.6g/dl，Al 4.2g/dl，Gl 3.4g/dl，A/G1.24，cholesterol 134mg/dl，G.P.T.5U

血清電解質：K4.3mEq/l，Na 143 mEq/l，Cl 107 mEq/l，

腎機能検査：PSP 15分値30%，120分値80%，NPN 18.0mg/dl，BUN 7.1mg/dl，

肺活量：2,300cc，

心電図：正常範囲，

胸部X線：異常所見なし（第1図）.

2）食道X線検査

第1斜位で充盈像でも皺襞像でも胸部中部食道の右後壁に楕円形の陰影欠損を認める．後壁の皺襞は該部で断裂するが，前壁の皺襞の断裂はみられない．陰影欠損の周囲の輪廓は比較的平滑である．（第2図）

3）食道ファイバー・スコープ所見

上門歯列より約32cmの部，右側後壁に比較的限局性の丘状の隆起性病変を認む．表面は比較的平滑で，周囲食道粘膜より白色を帯び，所々充血，出血部位がみられる．（第3図）biopsy により扁平上皮癌と診断した．

4）術前照射

術前 ^{60}Co 照射12日間，病巣線量計3000rad. を照射した．

5）手術

昭和43年9月10日，G. O. F. 気管内挿管麻酔下に開腹，右開胸をおこなうに，気管分岐部より約4cm anal に示指頭大の腫瘤を触知す．周囲との癒着はなく，傍食道，気管分岐部，噴門部，左胃動脈周囲リンパ節には転移を思わせる所見はなかった．胸部及び腹部食道を摘出し，リンパ節廓清をおこない，胃上部1/5を切除し，pyloroplasty をおこなった．食道再建は一期的に有茎右半結腸による胸骨前皮下食道形成術をおこなった．

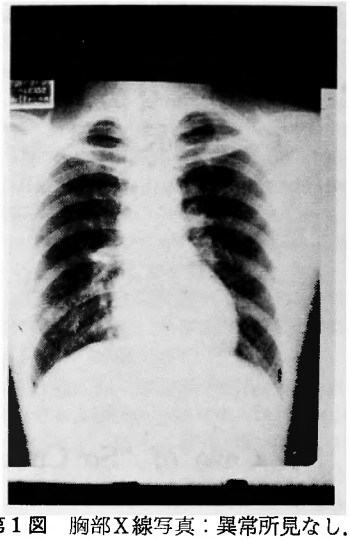

第1図　胸部X線写真：異常所見なし．

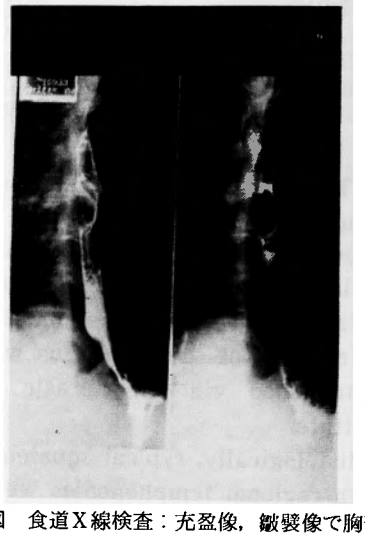

第2図　食道X線検査：充盈像，皺襞像で胸部中部食道の右後壁に楕円形の陰影欠損を認める．陰影欠損の周囲の輪廓は比較的平滑である．

6）切除標本肉眼所見

胃大彎より食道前壁を開いた．食道胃接合部から oral 約5cmの後壁やや右寄りに2.5cm×1.0cm，高さ約0.1cm の境界の比較的明瞭な隆起性病変あり．中心部に0.5cm×0.5cm の糜爛がみられる．腫瘤の硬度はやや硬い．（第4図）

7）病理組織学的所見

腫瘤の組織を食道長軸に沿って，周辺部組織を含め

第3図　食道フアイバー・スコープ所見：上門歯列より約32cmの部，右側後壁に比較的限局性の丘状の隆起性病変を認む．表面は比較的平滑で，周囲食道粘膜より白色を帯び，所々充血，出血部位がみられる．

第4図　切除標本：2.5cm×1.0cm，高さ0.1cmの境界の比較的明瞭な隆起性病変を認める．中心部に0.5cm×0.5cmの糜爛がある．

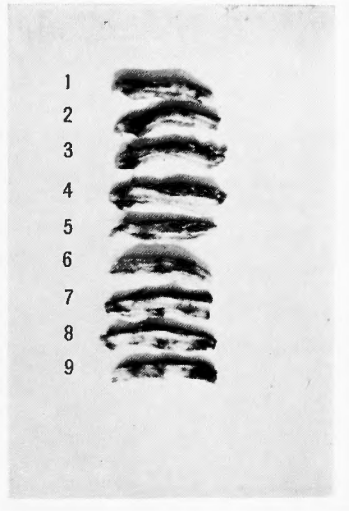

第5図　連続切片：腫瘤の組織を食道長軸に沿って，周辺部組織を含めて約0.3cmの厚さで9個連続的に切り出した．

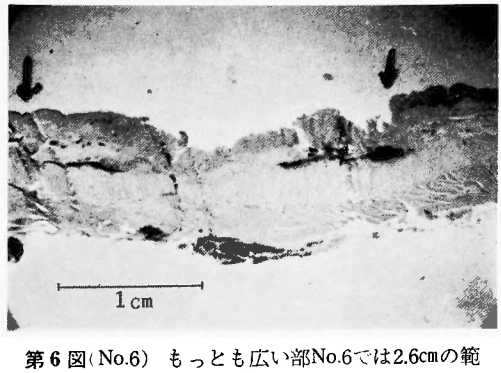

第6図（No.6）　もっとも広い部No.6では2.6cmの範囲（矢印間）に癌浸潤の所見があり，癌浸潤の深さは粘膜下層までであった．筋層・外膜には結合織の増殖はみられない．

て約0.3cmの厚さで9個連続的に切り出し（第5図）ヘマトキシリン・エオジン染色標本を作製して検索した．

もっとも広い部No.6で2.6cmの範囲にわたって癌浸潤の所見がみられ，もっとも深い部でも癌浸潤は粘膜下層までで，筋層に達している部はどこにも証明されなかった（第6図—No.6，第7図—No.5）．No.4の粘膜下組織のリンパ管内に癌細胞侵襲の所見をみた（第8図）．No.4，No.5，No.6以外の標本ではいづれも粘膜筋板までの癌浸潤にとどまっている（第9図—No.2）．癌巣は定型的な角化性扁平上皮癌である（第10図）．しかも変性が強く，浸潤先端部では個々の細胞がばらばらに開離し，その周囲を増殖せる幼若結合織ないし細網組織，リンパ球および小数のプラズマ細胞が囲繞している．このように強い間質反応は癌胞巣の周囲全体にみられ，粘膜下組織内で筋層上部に結合織が強く増殖し，膜様防禦壁を形成している（第11図—No.5，第12図—No.6）．このような癌細胞の変性と強い間質反応は術前照射の効果と考えられる．しかし筋層，外膜には結合織の増殖像はみられない．よって本症例はR-早期食道癌の範疇にはいるべきものであろう．

8）術後経過

術後2ヶ月で元気に退院した．現在転移，再発は証明されず，経過は良好である．

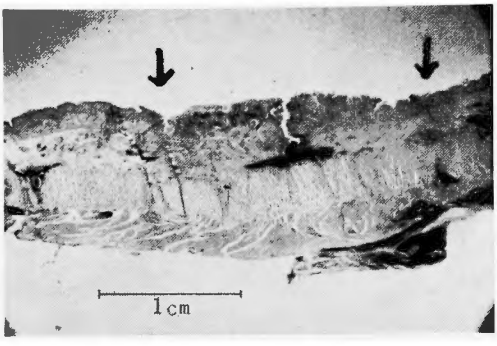

第7図(No.5)　No.5では1.9cmの範囲（矢印間）に癌浸潤の所見があり，癌浸潤の深さは粘膜下層までである．筋層・外膜の結合織の増殖はみられない．

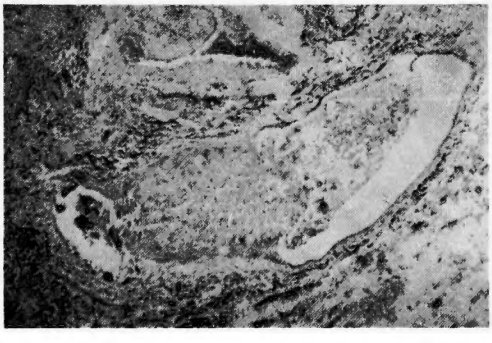

第8図(No.4)　No.4の粘膜下組織のリンパ管内に癌細胞侵襲の所見がみられる．



第9図(No.2)　No.4, No.5, No.6 以外の標本ではいづれも粘膜筋板までの癌浸潤にとどまっている．

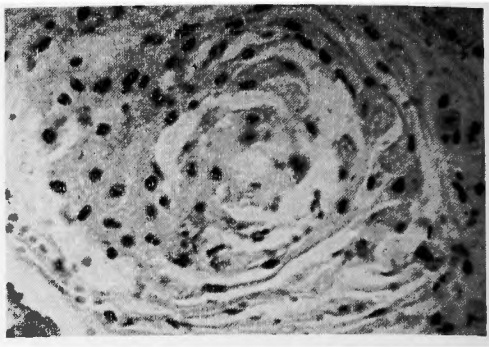

第10図　癌巣は定型的な角化性扁平上皮癌である。

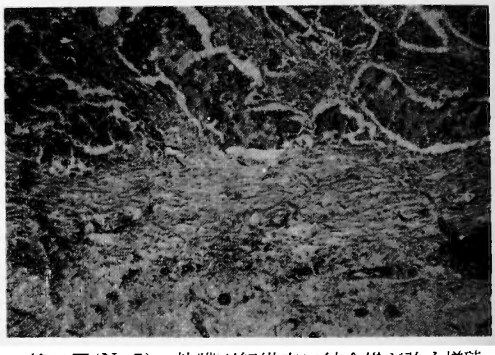

第11図(No.5)　粘膜下組織内に結合織が強く増殖し，膜様防禦壁を形成している。

第12図(No.6)　粘膜下組織内に結合織が強く増殖し，膜様防禦壁を形成している．

第 1 表

報告者	年度	主訴	疑診	癌の確診	局所所見	病理	術前照射
赤倉[1]（慶大）	1961	軽度の嚥下障害	レ線映画	食道鏡 生検	入口部直下の 1.5cm×2.0の隆起型	粘膜下層にとどまる 扁平上皮癌	なし
中山[2]（東女医）	1965	嚥下時異常感	レ線	食道鏡 生検	門歯より33cm肛側 1.5cm×1.8cmの隆起型	粘膜下層にとどまる 扁平上皮癌	なし
山形[3]（東北大）	1965	食欲不振	洗滌 細胞診	食道鏡 擦過滌抹 細胞診	腹部食道の肥厚及び 糜爛性食道炎様変化	粘膜固有層にとどまる扁平上皮癌	なし
金子[4]（札幌医大）	1965	軽度の異物感	アイソトープ	手術 切除標本	門歯より28cm肛側 小豆大，大豆大の 2個の平坦型	粘膜固有層にとどまる扁平上皮癌	なし
中山[5]（東女医）	1967	嚥下時異常感	レ線 食道鏡	手術 切除標本	門歯より30cm肛側 1.2cm×0.8cmの隆起型	粘膜下層にとどまる 扁平上皮癌	あり 2000rad.
喜多島[6]（国立第2）	1967	食道狭窄感 左前胸痛	食道鏡 生検	食道鏡 生検	門歯より25cm肛側 1.5×1.0cm糜爛， 周囲に発赤	粘膜下層にとどまる 扁平上皮癌	あり 4000rad.
木原（岡山大）	1967	なし	レ線 食道鏡	食道鏡 生検	門歯より29cm肛側 2.0cm×1.4cmの隆起型	粘膜下層にとどまる carcinosarcoma	なし
野口[7]（阪大）	1968	軽度の嚥下障害	レ線	手術 切除標本	噴門より 6cm口側 2.0cm×2.0cmの隆起型	粘膜下層にとどまる 扁平上皮癌	なし
平田（国立がんセンター）	1969	嚥下時右胸痛	食道鏡	手術 切除標本	噴門より 5cm口側 0.8cm×0.5cm隆起型 中心部やや陥凹	粘膜下層にとどまる 扁平上皮癌	なし
野口（阪大）	1969	軽度の嚥下障害	レ線 食道鏡	手術 切除標本	噴門より 6cm口側 2.0cm×2.0cm隆起型	粘膜下層にとどまる 扁平上皮癌	なし
小林（本症例）（島根中央）	1969	嚥下障害	レ線 食道鏡	食道鏡 生検	噴門より 5cm口側 2.5cm×1.0cmの隆起型 中心部糜爛	粘膜下層にとどまる 扁平上皮癌	あり 3000rad.

Ⅲ. 考　　按

癌組織が粘膜または粘膜下層までにとどまっている早期食道癌は，現在まで我が国で報告されているものは20～30例といわれる．そのうち詳細に調査し得た症例は第1表に示すごとくである．

上記のごとく食道癌取扱い規約[9]による早期食道癌の定義は，早期胃癌におけるそれと同様，現段階ではまづ異議はなかろう．

今迄に早期食道癌として報告されている症例でも，第1表に示すように術前照射例が2例ある．術前照射がなされたものは，早期癌の条件が術前照射により断定し得なくなるという理由で，術前放射線治療をおこなった早期癌をすべて R-早期癌と定義するのは異論のあるところであろう．榊原[8]らは，術前照射をおこなったにしても，筋層，外膜にかけて結合織の増殖がなければ， R-早期癌でなくて，早期癌と同じ範疇に入れるべきだと述べている．

筋層，外膜にかけて結合織の増殖のあった場合，R-早期癌ということが許されるであろうか，かかる場合，確かに癌組織が存在していたとは断言できない．又，癌組織が存在していたのにその痕跡もないということはあり得ないとも考えられる．しかし，外膜，筋層の結合織の増殖は癌組織の崩壊，結合織の増殖という過程のみでなく，早期癌に随伴した或は放射線治療による慢性炎症の場合もあり得ると考えられるのである．

われわれは，本症例を術前照射を実施した点より，一応 R-早期食道癌の範疇にはいるものと考え報告したが，早期食道癌と R-早期食道癌との区別については更に十分な検討が必要であろう．

Ⅳ. 結　　語

34才の男子，後胸骨部の食物のつかえ感を主訴として来院，食道レ線透視，フアイバー・スコープ，biopsyにより食道癌と診断され，術前^{60}Co照射3000rad.をおこない，根治手術を施行した．食道再建は一期的有茎右半結腸による胸廓前食道形成術をおこなった．術後組織学的検査により癌浸潤は粘膜下層までにとどまる早期食道癌（扁平上皮癌）であった．なお，筋層，外膜の結合織の増殖像はなかった．一応，本症例はR-早期食道癌の範疇にはいるものと考え報告した．しかし，早期癌と R-早期癌との区別については，更に十分な検討が必要であろう．

鳥取大学医学部病理学教室松井敬介教授，木村平八講師の御指導に深謝致します．

文　　献

1) 赤倉　一郎，他：術後7年を経過した頸部早期食道癌の1例．外科診療 **11**：106　1969.
2) 中山　恒明，他：食道早期癌の1例．外科診療 **8**：1224—1226, 1966.
3) 山形　敞一，他：主として細胞診によって診断された早期食道癌の1例．胃と腸 **1**：259—266, 1966.
4) 金子　正光，他：根治手術と考えられる早期食道癌の1例．胸部外科　**20**：209—212, 1967.
5) 中山　恒明，他：早期食道癌の1例．　胃と腸 **2**：683—688, 1967.
6) 喜多島豊三，他：早期食道癌の1例．　胃と腸 **2**：1189—1194, 1969.
7) 野口　貞夫，他：早期食道癌の1例．　胃と腸 **3**：1427—1433, 1968.
8) 榊原　　宣，他：食道における早期癌とR早期癌．外科治療 **21**：516—520, 1969.
9) 食道疾患研究会：食道癌取扱い規約，金原出版，1969.