Arch. Jap. Chir., 44 (1), 56～60, Jan., 1975

消化管結核11例について

岐阜大学医学部第2外科学教室（主任：竹友隆雄教授）

大橋広文，坂本武嗣，山本真史
樫木良友，国枝篤郎，坂田一記
竹友隆雄

（原稿受付：昭和49年10月2日）

Tuberculosis of the Gastrointestinal Tract: Report of 11 Cases

Hirofumi Ohashi, Takeshi Sakamoto, Masashi Yamamoto, Yoshitomo Kashiki, Tokuro Kunieda, Kazuki Sakata, and Takao Taketomo

The 2nd Department of Surgery, Gifu University, School of Medicine
(Director : Prof. Dr. Takao Taketomo)

Gastrointestinal tuberculosis is an uncommon disease at the present. Eleven such cases, which had been treated in our department in the period between September 1956 and March 1974, were reported.

Of the 11 cases, 6 had lesions in the ileocoecal region, one had a gastric lesion, one had a jejunal lesion, one had lesions in the ileum and the colon, one had a lesion in the colon, and one had a rectal lesion.

Four patients showed no evidence of pulmonary tuberculosis at the time of admission.

All the cases underwent laparotomy. In 8 cases, the tuberculous lesions were removed and the intestine was repaired by anastomosis. Gastric resection and rectal amputation by the pull-through method were performed in 1 case respectively. In the remaining case, simple anastomosis of the intestine was performed.

Follow-up study disclosed that the combination of excisional surgery and antituberculous chemotherapy had markedly improved the outlook for the patients with tuberculosis of the alimentary tract.

はじめに

抗結核療法の進歩による肺結核の減少にともない消化管結核も減少して来たことは衆知の事実である．

昭和31年9月から昭和49年3月までに当科で経験した消化管結核は11例である．

今回予後調査を行い，個々の症例について再検討を加えたので報告し，若干の文献的考察を試みた．

経験例

われわれの経験した11例の概要は表1に示す如くである．昭和38年までに8例を経験しているが，それ以後は3例で，昭和46年以降は経験がない．なお消化管癌を合併したものが2例認められた．

年令及び性別：年令的には23才から67才に亘り，20才代が4例と最も多い．性別では男性6例，女性5例と差がない．

Key words : gastrointestinal tuberculosis, laparotomy, antituberculous chemotherapy
Present address: The 2nd Department of Surgery, Gifu University, School of Medicine, Gifu, Japan. 〒500

表1　われわれの経験した消化管結核症例

症例番号	年度	年令性	占拠部位	他の結核病変	臨床症状	栄養状態	術前診断	手術術式	切除標本	予後	その他
1	33年	30♀	廻腸	なし	下腹部疝痛，嘔気嘔吐，体重減少，腹部膨満，下腹部圧痛	良好	多発性腸管狭窄	廻腸切除	潰瘍型	健在	
2	34年	24♂	廻盲部	肺結核	腹部膨満，腹痛，腹鳴，蠕動不穏，体重減少	不良	慢性イレウス	廻腸横行結腸吻合	なし	健在	
3	35年	31♀	直腸	なし	排便困難，排便時出血，便柱が細くなる	不良	炎症性直腸狭窄	直腸切断(pull through)	混合型	健在	
4	36年	29♀	廻腸	肺結核	腹部膨満，下腹部痛，嘔気嘔吐，腹鳴，蠕動不穏	良好	癒着性イレウス	廻腸切除	混合型	健在	
5	36年	31♂	空腸	肺結核	腹痛，嘔気，腹部膨満，食欲不振，体重減少	良好	胃潰瘍	胃切除空腸切除	肥厚型	死亡	胃癌合併，肝臓転移にて死亡
6	37年	23♀	廻盲部	なし	腹痛，嘔吐，腹満，廻盲部圧痛	普通	虫垂炎性膿瘍	廻盲部切除	肥厚型	消息不明	
7	37年	23♂	廻盲部	肺結核	廻盲部痛，腫瘤触知	良好	虫垂炎性膿瘍	廻盲部切除	混合型	消息不明	
8	38年	67♂	廻腸及び結腸	肺結核	廻盲部純痛，下痢	不良	腸結核	廻腸切除結腸切除	肥厚型	健在	
9	42年	62♂	胃	肺結核	心窩部痛，嘔気，体重減少	普通	胃肉腫	胃切除	潰瘍型	死亡	結核性髄膜炎にて死亡
10	42年	59♂	廻腸	肺結核	便秘，下腹部膨満，腹痛，蠕動不穏，腫瘤，触知	普通	腸結核によるイレウス	結腸右半切除，廻腸切除	瘢痕	健在	結腸癌合併
11	45年	60♀	結腸	なし	腹痛，嘔気嘔吐，腫瘤触知	良好	結腸癌によるイレウス	結腸右半切除	混合型	健在	

消化管結核占拠部位：廻腸及び廻盲部各3例，胃，空腸，廻腸＋結腸，結腸，直腸各1例で廻腸及び廻盲部に病変を認めたものが7例と多数を占めた．

他の結核病変：肺結核の既往がなくて入院時胸部X線検査にて結核病変を認めないものが4例認められた．肺結核を認めた7例のうち抗結核治療を受けたことのあるものは4例であった．肺以外に結核病変を合併したものは認めなかった．

入院時所見：胃結核，直腸結核は表1にある如く，それぞれ病変部特有の臨床症状を呈し，それぞれ胃肉腫，炎症性直腸狭窄と診断されている．他の9例の腸管結核のうち5例は通過障害による症状が主で腸閉塞と診断し，そのうち1例のみは原因として腸結核を挙げている．廻盲部結核であった2例では虫垂炎性膿瘍を疑わしめる症状を呈した．1例は肺結核が重症であり下痢が強い所から腸結核と診断されている．残り1例は合併していた胃癌の症状が主であった．全例に消化管X線透視を行ったが，透視所見のみから結核と診断したものはなく，胃結核，結腸結核はそれぞれ胃肉腫．(図1) 結腸癌と診断されている．術前正しく消化管結核と診断し得たものは2例であった．

便の潜血は4例が陽性で，このうち2例は癌腫を合併していた．

検血にて赤血球数が400万以上あったもの7例，350万から400万の間のもの2例，250万から300万の間のもの2例で，白血球増多を来たしたのは虫垂炎性膿瘍を疑った1例のみで白血球数18700であった．他はそれぞれ正常範囲にあった．栄養状態は良好5例，普通3例，不良3例であった．

手術術式：全例に開腹術が施行され，結核病変部を切除したもの10例，切除せず側々吻合を行ったもの1例であった．腸切除の場合は端々吻合が行われ，胃結核では胃切除，Billroth II法による再建，直腸結核では腹会陰式直腸切断術，pull through による再建がなされている．又胃癌を合併したものには胃切除，横行結腸癌を合併したものには結腸右半切除がそれぞれ追加施行されている．

切除標本：切除された10例の標本をみると潰瘍型2

図1　症例9　胃結核の胃透視所見，胃角部に巨大な潰瘍を認める。

図2　症例9　胃結核の胸部断層所見．左上肺野に空洞を認める．

例，肥厚型3例，混合型4例，瘢痕平坦化1例で，病理組織学的検索で，消化管壁に結核所見を証明したもの6例，消化管壁に典型的な結核病変を証明しなかったが，所属リンパ節にそれを証明したもの4例であった．

術後に抗結核化学療法を行い経過は順調で全例全治退院している．

予後：11例にアンケート調査を行った．2例は消息不明であった．胃癌を合併した空腸結核例は術後2年で癌の肝臓転移をおこし，胃結核例は術後1年1カ月で結核性髄膜炎のため死亡していた．本症は手術時左上肺野に空洞を有していた．（図2）残り7例に電話による問診，そのうち6例は直接診察を行い得た．以下この7例について記載する．現在の健康状態は全例が良好で活動している．症例2の吻合術のみに終った例は入院時全身衰弱が強く，廻盲部の結核病変は切除可能であったが，全身状態を考慮して吻合術にとどめた症例であった．15年後の現在，胸部X線像も石灰化を残すのみでまったく健康である．切除例と比較して何ら変りがない．1例のみに時々腹痛を認め，嘔気嘔吐は全例これを認めていない．全例普通便を排出しており排便回数は1日2回1例，1日1回3例，3日から4日に1回3例で，便秘症の症例で下剤の服用を要するものは2例であった．直腸切断術を受けた症例は術後4～5年の間は下痢に悩まされたが，その後普通便になるとともに便秘しがちになって現在に至っている．現在直腸指診を行うと肛門部に粘膜脱はなく，肛門は親指が挿入可能であるが，吻合部にあたる部分が硬くそれ以上の伸展は不可能である．しかし括約筋の緊張度は良好で，図3は最近行った注腸透視である．肛門輪より3～4cmの間はやや狭くなっているがそれより口側は結腸膨起がはっきりと認められ，拡張は認められなかった．結腸脾臓曲の高さも正常位にあった．

食欲は全例良好ないし普通で，5例が退院時の体重を上まわっいるが，2例（症例3. 8）は下まわっている．症例3は中年になりやせたものであり，症例8は現在80才で若干老人のみであることを考えるとこの体重減少は原疾患とは関係ないものと考えられる．

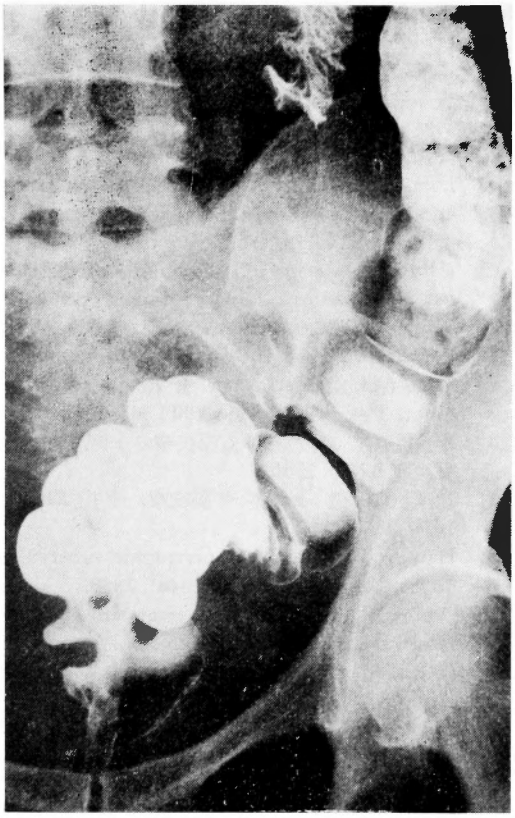

図3　症例3　直腸結核の術後14年6カ月の注腸透視所見，結腸膨起がはっきりと認められ，拡張は認められない。

現在せきや痰の出るものは1例でこれも日に2～3回といった軽微なもので，胸部X線検査上からも肺結核と認めないもの3例（これら症例は入院時も認めていない．）石灰化巣のみ認めたもの4例であった．

考　　案

Mitchell 等[1] は肺結核をもった5529名の患者にバリューム消化管透視を行い肺に小結核病巣をもった1429名中14名(1.0%)に，中等度進行した3362名中150名（4.5%）に，進行した738名中182名（24.7%）に腸管結核を認め，排菌者で空洞を有する場合もっとも腸管結核を生じやすいとしている．

消化管結核は多くは肺結核の合併症として，結核菌を含んだ痰を連続性に嚥下することより惹起されると信じられている．消化管のうちでは廻腸末端はリンパ組織が多いので続発性結核症の好発部位であり，食道[2]，胃[3)4)5)6)]，十二脂腸[7]，直腸[8)9)10)]．の結核は非常に珍らしいものとされている．われわれの経験例でも廻盲部及び廻腸が7例と多数を占めた．

肺結核を合併しない消化管結核はめずらしい．Adams 等[11]は100例以上の腸管結核を経験し，そのうち手術を行った19例中6例が胸部X線検査上，8例が臨床上肺結核を否定し得たとしている．

Abrams 等[12] は手術をうけた消化管結核13例中11例に肺結核の臨床症状がなく，そのうち4例には胸部X線検査上も所見がなかったとしている．われわれの場合11例中4例に入院時臨床上ならびに胸部X線検査上肺結核を否定出来，今回の追跡調査で3例がその後も肺に何の病変も発生していないことを確認し得た（1例は消息不明）．これらは岡[13]が提称した弧在性腸結核症に相当するものと考えられる．弧在性腸結核症の報告は少なく和田[14]は文献上25例を集計し，自験例7例を報告している．発生機恠ついて和田[14]は肺に初感染巣が形成されて菌が喀痰の嚥下によって腸に達し，ここに腸結核としての病理解剖上の変化を現わし更に局所的或いは全身的の臨床症状を呈するに至るが，その後肺の病巣のみは臨床上全く治癒するか或いは少なくとも完全に不活状態となって，臨床上腸の独立結核として扱われるに至るものと推定するのが常識であろうとしている．

今回の追跡調査で消息不明例をのぞけば，術後における結核死は，胃結核の1例のみである．胃結核症は極めてまれで本邦例については1966年までの文献上57例を集計した浜田等[3] の報告，それ以後の17例について報告した斉藤等[4] の報告がみられる．われれの経験した症例はすでに本学の杉浦等[15]が内視鏡所見を中心として報告し，前記の斉藤等[4] の集計に入っている．浜田等[3] は化学療法の進歩した今日，胃結核の予後は良好であるとしている．われわれの経験例の如く胃切除後結核性髄膜炎で死亡した例はめずらしい．Pinto 等[16]は胃結核の血管造影上の特徴を指摘し，化学療法のみで治癒せしめた症例を示して，不必要な外科手術を戒めている．

又 White[17] は文献上胃結核の10%に胃癌が合併していたと報告し，岩佐等[18]は胃結核に胃癌の合併した本邦例10例についで記載している．この様に癌の合併した例が可成りみられること，及び胃結核を胃腫瘍と誤診しやすいことを考えると，胃切除の適応，不適応は簡単に決定し得ないと思われる．Edidin等[6] は患者の一般状態を考慮して手術適応をきめ，術前抗結核化学療法により急性炎症性変化をおさえて後，切除を行

うべきであるとしている．われわれの症例は術後1年1カ月後の結核性髄膜炎発生時，胃切除時に比べて左上肺野の空洞は明らかに増大していたところから，術前胃肉腫と診断されていたためリンパ節廓清を充分行った胃切除術の侵襲が肺結核を増悪させ結核死の原因を作ったことは充分考えられ反省する所である．

今回の追跡調査で吻合術と切除術との間には予後において差を認めなかった．Butler 等[19]等は腸管結核に対して手術が必要なのは腸閉塞を起した場合のみで，その場合も吻合術にとどめるべきであるとしている．前多等[20]は廻盲部結核に対して切除が望ましいが全身状態不良，癒着が高度で剝離困難な場合は単純廻腸横行結腸吻合術或いは廻盲部空置術を行って根治術を待期すべきであるとしている．

直腸結核は非常に珍らしいものである．われわれの症例はすでに教室の斉藤等[8]が報告しているが，この例を含めて加藤等[9]が本邦例6例を集計している．これ以後の報告はみられない．これらの術前診断は6例中4例が直腸癌，2例が炎症性直腸狭窄となっている．5例は直腸切断人工肛門造設，われわれの1例のみが直腸切断 pull through 再建がなされ軽度の便秘症を残すだけの比較的良好な生理的回復をみている．

要するに消化管結核の治療にあたっては，患者の全身状態の把握を充分に行って治療方針を決定すべきであり，腫瘍と誤診して過度或は不要の手術侵襲を加えることは避けなければならない．

結　　語

昭和31年9月から昭和49年3月までに当科で経験した消化管結核は11例である．その占拠部位は廻腸及び廻盲部各3例，胃，空腸，廻腸＋結腸，結腸，直腸各1例で廻腸及び廻盲部に病変を認めたものが7例と多数を占めた．今回予後調査を行いそれをふまえて個々の症例について再検討を加えたので報告し若干の文献的考察を加えた．

（本論文の要旨は第7回日本消化器外科学会総会において発表した。）

文　　献

1) Mitchell, R. S. et al.. Intestinal tuberculosis : Analysis of 346 cases diagnosed by routine intestinal radiography on 5, 529 admissions for pulmonary tuberculosis. 1924-49. Amer. J. Sci., **227**: 241, 1954.
2) 古屋儀郎・他：食道結核の一例．日医放線会誌，**29**：1408，1970.
3) 浜田克裕・他：胃結核症について（本邦報告例の統計的観察）．外科診療，**10**：777，1968.
4) 斉藤敏比古・他：胃結核の1例—過去5年間における本邦報告例の考察．臨外，**28**：723，1973.
5) Palmer, E. D.. Tuberculosis of the stomach and the stomach in tuberculosis. Amer. Rev. Tuberc., **61**: 116, 1950.
6) Edidin, B. D. et al.: Tuberculosis of the stomach ; report of 2 cases with some comments on therapy. Gastroenterology, **31**. 429, 1956,
7) Ferreira, L. C. et al.. Duodenal tuberculosis. Report of a case. Amer. J. Roentgenol. Radium. Ther. Nucl. Med., **96**: 366, 1966.
8) 斉藤　晃・他：結核性直腸狭窄の1例．外科診療，**3**：1247，1961.
9) 加藤一吉・他：結核性直腸狭窄．手術 **21**，：107，1967.
10) Hawley, P. R. et al.: Hypertrophic tuberculosis of the rectum. Gut, **9**: 461, 1968.
11) Adams, R. et al.: Surgical treatment of intestinal tuberculosis, Surg. Clin. N. Amer., **26**: 656, 1946.
12) Abrams, J. S. et al.: Tuberculosis of the gastrointestinal tract. Arch. Surg., **89**: 282, 1964.
13) 岡　治道：腸結核症の病理解剖と臨床．日消会誌 **36**：551，1937.
14) 和田　直：弧在性腸結核の臨床．日結，**11**：182，1952.
15) 杉浦陽太郎・他：胃結核の1例．胃と腸，**3**：769，1968
16) Pinto, R. S. et al.: Gastric tuberculosis. Report of a case with discussion of angiographic findings. Amer. J. Roentgenol. Radium. Ther. Nucl. Med., **110**: 808, 1970.
17) White, R. R.: cited from (5). Palmer, E. D.
18) 岩佐善二・他：胃結核を合併せる胃癌の1例．癌の臨床 **18**：821，1972.
19) Butler, E. C. B.: Surgical management of certain granuloma of intestine. Proc. Roy. Soc. Med., **46**: 69, 1953.
20) 前多豊吉・他：回盲部結核の現況を中心として，外科治療 **28**：174，1973.