

症 例

胃 細 網 肉 腫 の 1 例

赤穂市民病院外科 (院長：荻野和四郎博士)

加藤 仁 司, 伊勢田 幸彦, 羽 白 洗
木村 剛, 村沢 賢一, 中元 光一

〔原稿受付：昭和51年12月22日〕

Reticulum Cell Sarcoma of Stomach

— A Case Report —

HITOSHI KATO, YUKIHIKO ISEDA, AKIRA HAJIRO
TAKESHI KIMURA, KENICHI MURASAWA, and KOICHI NAKAMOTO

The Surgical Department, Ako City Hospital
(President : Dr. WASHIRO OGINO)

A 73-year-old female was admitted in August 1976, complaining of a full sensation in the upper abdomen, anorexia and weight loss. A gastric ulcerative lesion was noticed endoscopically 3 years prior to admission. The upper G-I series and gastrofiberscopy revealed multiple ulcers of various size and shape with submucous infiltration and a polypoid lesion. The liver and spleen were not palpated. No lymph node enlargement was remarked. Total gastrectomy was performed and pathohistological diagnosis of reticulum cell sarcoma and its metastasis to regional lymph nodes and to jejunum were confirmed.

I はじめに

胃肉腫は比較的稀な疾患であり、胃悪性腫瘍の1~2%を占めるといわれる。最近われわれは、胃原発性と思われる細網肉腫の1例を経験したので報告する。

II 症 例

症例：73歳，女性。

主訴：上腹部膨満感，食思不振，体重減少。

現病歴：昭和48年8月，上腹部痛のため某院に入院し，胃透視，胃ファイバースコープ等の検査を受け，“胃潰瘍”と診断された。入院中，胆石による胆汁性腹膜炎を来し，胆嚢切除術を受けた。その後，腹部症状は消失していたが，昭和51年5月頃から，再び食思不振，食後の上腹部膨満感を来すようになった。

Key word : Reticulum cell sarcoma of stomach

Present address : The Surgical Department, Ako City Hospital, Ako, Hyôgo, 678-02 Japan.

悪心、嘔吐、下血はないが、発病来3カ月で5kgの体重減少をみ、同年8月、胃透視の結果、腫瘍の存在を指摘され入院した。

既往歴：昭和48年8月、胆嚢切除術。又この時、“胃潰瘍”といわれた(前記)。

家族歴：特記事項なし。

現症：体格小、栄養状態不良、体重28.5kg、全身リンパ節の腫脹は認めず、眼瞼結膜は貧血気味であるが、黄疸は認められなかった。胸部は理学的に異常なく、腹部では上腹部正中線上に手術瘢痕を認めるのみで、平坦、腫瘍も触れず、脾臓、肝臓も触れない。

臨床検査成績：表1のごとく、貧血、栓球減少を認

表 1

| LABORATORY | | STUDY |
|----------------|------------------|-----------------------|
| C.B.C. | R.B.C. | 355 × 10 ⁴ |
| | Hb. | 66% |
| | W.B.C. | 4300 |
| | Pt. | 9 × 10 ⁴ |
| | B.S.R. | 33mm/h |
| Urinarysis | Normal | |
| Stool | Parasites (-) | Eggs (-) |
| | Occult blood (-) | |
| Liver function | | |
| | G.O.T. | 22U |
| | G.P.T. | 11U |
| | Al-Phos. | 4.5U |
| | Total bilirubin | 0.5mg/dl |
| | Protein | 5.6g/dl |
| | A/G | 1.17 |
| Renal function | | |
| | B.U.N. | 22.4mg/dl |

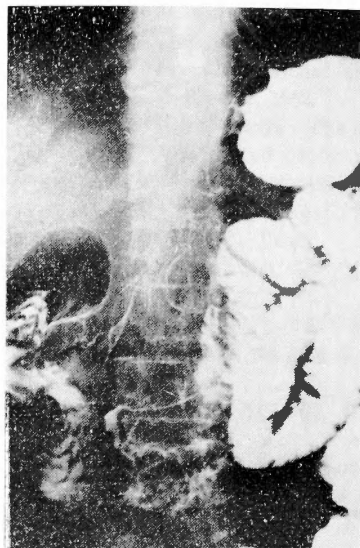


図 1

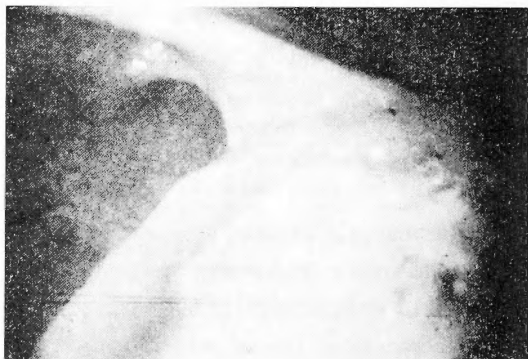

図 2

め、便潜血反応陽性、低蛋白血症、軽度の B.U.N. の上昇が認められた。肝臓能、白血球分画共に正常。3年前の胃検査所見：図1のごとく、胃角部後壁に円形の巨大な潰瘍を認め、大きさの割りに潰瘍底は浅く、辺縁も滑らかである。ファイバースコープで、潰瘍辺縁は耳殻様に隆起し、一部で下堀れが認められる。潰瘍底は浅く、クリーム様の白苔で被われ、凹凸不整を呈する(図2)。

レントゲン検査所見：胸部写真で、肺門部リンパ節の腫脹は認められない。今回の胃透視では、図3のごとく、胃体部後壁に巨大な腫瘍を認めた。辺縁は平滑で、中心部に3個の潰瘍と思われる造影剤の貯溜が認

められ、更に大彎側にも2個の不整形の潰瘍の存在を認めた。又幽門部にも浅い中心部潰瘍を併う、隆起性病変がみられる(図4)。

内視鏡検査所見：図5のごとく、胃体部小彎側に、ほぼ円形の周辺に耳殻様の隆起を併った潰瘍の存在を認めた。潰瘍底には、クリーム様の白苔が附着していた。更に、この潰瘍より大彎側にも同様の所見を呈す、不整形の潰瘍を認めた。幽門部にも中心に浅い潰瘍を有する腫瘍の存在が認められた。この腫瘍は表面が平滑で、粘膜下腫瘍を思わせる(図6)。

手術所見：上腹部正中切開にて開腹した。腹水は認めず、肝、脾にも異常所見を認めない。前回の手術のため、腸管の肝下面への癒着及び腸管相互の癒着が高度で、胃体部に弾性軟の腫瘍の存在を認めた。その後壁

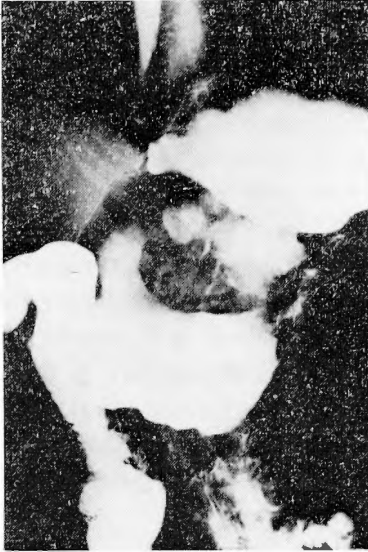


図 3

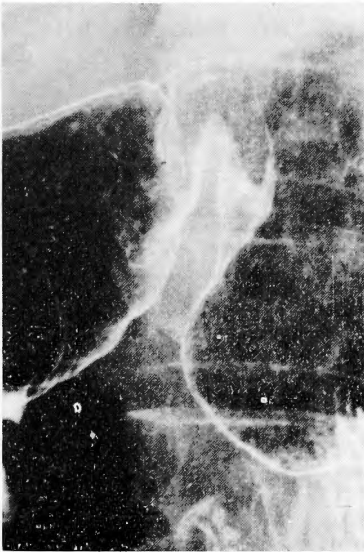

図 4




図 5

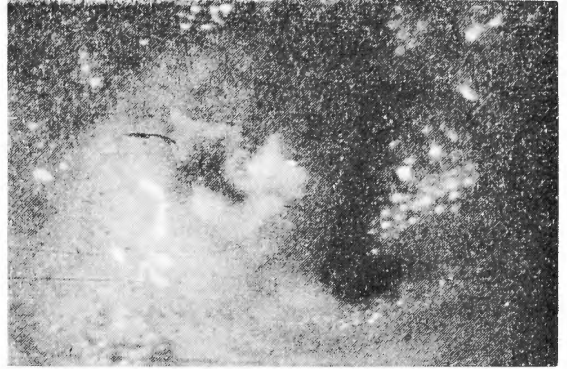


図 6

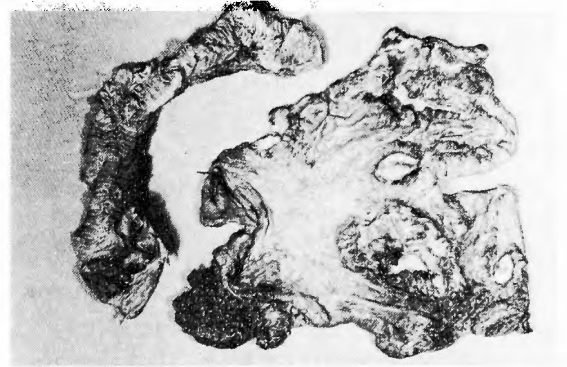


図 7

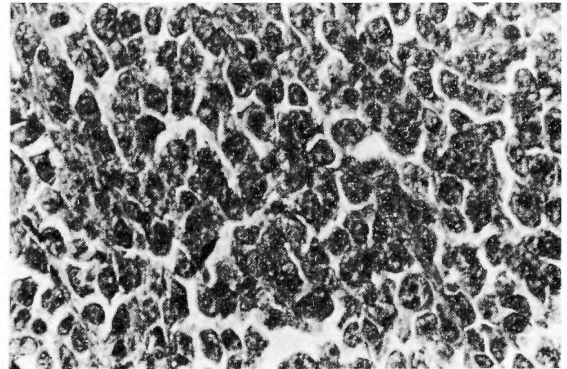


図 8

は、後腹膜へ癒着していた。胃全摘、空腸部分切除、 R_1 郭清の後、Roux 式-Y-吻合にて再建した。

切除標本：図7のごとく、胃体部を中心に、円形及び不整形の潰瘍が5カ所にあり、広範な胃壁内浸潤が認められた。幽門部にも浅い陥凹を伴う腫瘤があり、空腸にも内腔に突出した腫瘤が認められた。

組織学的所見：大型の明るい核と、大きな胞体をもった細胞が、瀰漫性に存在し、細胞分裂も活発で、細網肉腫と診断された(図8)。

術後経過：術直後の経過は良好で、経口摂取、歩行入浴も行なっていたが、術後30日目頃から、発熱をきたすようになり、透視の結果食道空腸吻合部の縫合不全が認められた。中心静脈栄養、抗生物質投与等の治療を行ったが、術後47日目に死亡した。

Ⅲ 考 按

胃肉腫は比較的稀な疾患で、胃悪性腫瘍の1~2%前後を占めるといふ^{1,2)}。従来、本邦では500余例の文献的報告がなされているが³⁾、その60%前後は悪性リンパ腫であるとされている。悪性リンパ腫のうち、わが国では、細網肉腫がその大部分を占め、欧米ではリンパ肉腫が最も多いものとされている^{4,5,6,7)}。

胃悪性リンパ腫は、50才代に好発し、男性にやや多い。その比率は報告により異なるが、1.5~2倍とするものが多い^{1,2,4,6)}。

症状として最も多く認められるものとしては、上腹部痛があげられ、その他、食思不振、悪心、嘔吐、下血等がみられるという。

胃悪性リンパ腫の肉眼的分類について、Bockus⁶⁾は、1) Diffuse type 2) Ulcerative type 3) Polypoid type に別けているが、佐野²⁾は、1) 隆起型 2) 潰瘍型 3) 表層浸潤型 4) 巨大皺壁型に別ち、その浸潤形式の特徴として、1) 粘膜下腫瘍の性格を具備する粘膜隆起、2) IIc様の浅い陥凹 3) 固有粘膜層の巨大皺壁性肥厚 4) 不整な多発性潰瘍の合併をあげている。そして、この浸潤形式の特徴点を、2種以上同じ胃にみる時は、悪性リンパ腫の可能性が大であるとしている。われわれの症例では、1) 隆起型 2) 潰瘍型 3) 表層浸潤型が合併し、その浸潤形式は、さきの1) 2) 4) の項目に該当するものであった。

胃透視所見では、1) 辺縁の平滑な陰影欠損 2) 円型で平滑な限局性の腫瘍 3) 多発性潰瘍 4) 腫瘍が広がっているのに胃内腔の狭小化、通過障害を来たすに至らない 5) 粘膜ヒダの肥厚等の所見が得られるという⁸⁾。しかし胃透視所見のみで、胃肉腫の診断を下すことは一般に困難なことが多い。

内視鏡所見では、腫瘤形成を来たす場合、1) 癌に比し、多少軟らかさがある。2) 比較的凹凸が少ないという特徴があるとされ、潰瘍形成を来たした場合には、a) 潰瘍が大きく形が不整 b) 辺縁には下堀れが認められる。3) 辺縁自体は滑らかで平坦な輪状を示す(“耳殻様”と表現され、これを認めれば悪性リンパ腫との診断も可能という人すらある^{9,10,11)})。4) 潰

瘍底は大きさに比し浅く、ラードあるいはクリーム状の白苔で被われている等の所見が得られるものとされている。その他、粘膜下に広範囲な浸潤を来たすに至っているような場合には、IIc様の陥凹や、粘膜面の凹凸を来たし、更に巨大皺壁の存在をみるようになるともいう^{12,13)}。われわれの症例もこれらの胃透視、胃内視鏡の所見の幾つかを、具備していた。

次に胃悪性リンパ腫は、胃に原発するものと、全身性の悪性リンパ腫の1つの局所性変化として来る場合とがある。Dawson¹⁴⁾は、腸管原発とする診断基準として、1) 体表リンパ節を触れない 2) 胸部レントゲン正常 3) 末梢白血球所見が正常 4) 開腹時、腸管の病変が主で、リンパ節転移は、隣接するもののみであること 5) 肝、脾に腫瘍を認めないことの5点をあげている。

近年悪性リンパ腫の構成細胞についての研究も進展し、幾つかの新知見が得られつつあるが、それに伴ない、細網肉腫の場合、B cell由来のものが、その大部分を占めるとの報告もみられるようになって来た¹⁵⁾。

Ⅳ ま と め

73才の女性に発生した、胃原発と思われる細網肉腫の1例につき報告した。本症例は、3年前の胃内視鏡所見から、その当時より、病変が存在したと思われる、3年後に至って多発性潰瘍と胃周リンパ節、空腸への転移を来すに至ったものと思われる。本症例の胃レントゲン像、内視鏡像、及び摘出標本を示し、考察を加えた。

稿を終るに臨み、御校閲をいただいた京大第2外科日笠頼則教授に感謝いたします。

文 献

- 1) 大井実：非癌性胃腫瘍。外科，29：112，昭42。
- 2) 佐野量造：胃疾患の臨床病理。東京，医学書院，昭49。
- 3) 山際裕史：興味ある形態を示した早期胃細網肉腫の1例。外科治療，33：547，昭50。
- 4) Naquvi, M. S. : Lymphoma of the Gastrointestinal Tract., 170 : 232, 1969.
- 5) Walter, J. L. : Primary Lymphoma of the Gastrointestinal Tract., 170 : 232, 1969.
- 6) Bockus, H.L. Gastroenterology, Vol. 1, 998, 1974.
- 7) Friedman, A. : Primary Lymphosarcoma of the stomach, Amer. J. Med., 26 : 783, 1959.
- 8) 熊倉賢二，他：胃肉腫のX線診断。胃と腸，5：

- 271, 昭45.
- 9) 高木国夫：胃肉腫の肉眼像。胃と腸, 4 : 653, 1966.
- 10) Friedman, A. I. : Primary Lymphosarcoma of the Stomach. Amer. J. Clinical Pathology, 45 : 653, 1966.
- 11) Joseph, J. : Gastric Lymphoma. Amer. J. Clinical Pathology, 45 : 653, 1966.
- 12) 丹羽寛文, 他：胃内視鏡診断学。南江堂, 昭50.
- 13) 檜山護, 他：胃悪性リンパ腫の内視鏡診断と生検。胃と腸, 8 : 165, 昭48.
- 14) Dawson, I. M. P. : Primary Malignant Lymphoid Tumors of the Intestinal Tract. Brit. J. Surg., 49 : 80, 1961.
- 15) 若狭治毅：Non-Hodgkin リンパ腫の分類。メディチーナ, 13 : 1242, 昭51.