
 話 題

脳神経外科領域での rekonstruktive Chirurgie

米 川 泰 弘

脳神経外科という領域に入って13年目になる。このうちの7年強は京大脳神経外科教室の半田教授の御支援を受けて、Zürich で修業させていただき、最近 Heimatklinik に帰ってきた。この12~13年というのは、Neurochirurgie にとって、かなりの変革があったと思われる。入局した昭和40年頃は、一口に言えば destruktive Chirurgie が主流であった様に思われる。腫瘍をとるのに Lobektomie が盛んに行われた事、stereotaktische Chirurgie が盛んであった事、又、脳血管障害では、Aneurysma に対する肉眼的手術で大切な血管を損傷する様な事がなきにしもあらずという事で、特に Verschlusskrankheit には、今から考えると手も足も出なかったと思われる。

しかし、1960年頃から Jacobson 等の努力で Mikrochirurgie が勃興し、1960年代の終りになると私の Zürich の師であった Yaşargil 等の努力により Mikrochirurgie が Neurochirurgie に定着した。Mikrochirurgie が定着してくると、Lobektomie を避けて、腫瘍のみ摘出、下垂体であれば経鼻的に Adenom のみの摘出等が可能になってきた。Aneurysma の手術成績も飛躍的に向上した。即ち、健康な部分は、出来るだけ保存出来るのである。Verschlusskrankheit に対しては、Endarterektomie 或いは Bypass の手術が小さい血管に sicher に行いうる様になった。1967年、Yaşargil, Donaghy により開発された A. temporalis superficialis (STA)-A. cerebri media (MCA) Bypass は、菊池晴彦先生(大阪北野病院神経外科部長)が、日本に1970年に紹介されてから Ischemie に対する手術として、日本にも定着した。この手術は、1967年以来、全世界で2000例行なわれていると言う。V. saphena を用いての langer Bypass も徐々に沢山行なわれる様になるであろう。

Mikrochirurgie は、更に Nervennaht を確実にし N. suralis の自家移植の Technik 等も開発され、Nervenverletzung にもずっと希望が持てる様になった。私は Zürich で Kieferchirurgi の Prof. Obwegeser の仕事を手伝う機会を得た。kraniofaciale rekonstruktive Chirurgie は、Kieferchirurgie Neurochirurgie ORL-Chirurgie が各々自分のもっている技術、知識を出し合って20時間にも及ぶ手術を行うのである。Mikrochirurgieはこの様な手術も sicher にする。rekonstruktive Chirurgie は予防的な意味合いを持つものが多く、手術をする時の患者さんの状態が普段の生活をするのにさしつかえない様な事が多いので、術後もこの状態を悪化させる事は許されない。術者には、高度の訓練による技術が要求される。多くやればやるほど、手術はきれいに、安全に行われ、時間も短縮されるという“carpenter”的な要素は、rekonstruktive Chirurgie には更につきまとう。しかしながら、こういう手術の学問的裏付け、或いは、各科の協同作業は、大学病院では、やりやすいと思われる。以下に紹介する写真は、rekonstruktive Chirurgie の典型例であり、話題提供に提示したい。

 YASUHIRO YONEKAWA : Reconstructive Surgery in Neurosurgery

Instructor, Department of Neurosurgery, Kyoto University Medical School, Sakyo-ku, Kyoto, 606, Japan.

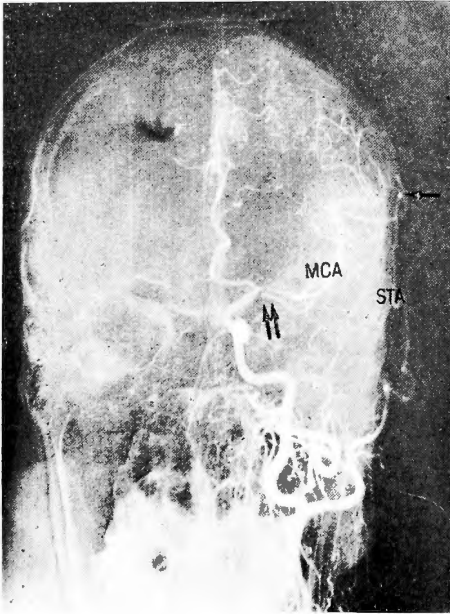


Fig. 1 a (前後)

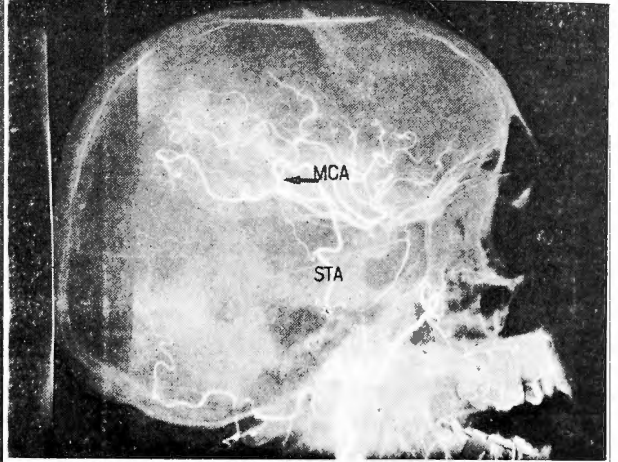


Fig. 1 b (側面)

中大脳動脈 (MCA) 閉塞 (前後面の ↑↑) 例. 術後, 中大脳動脈は, 浅側頭動脈 (STA) により血流をうけている. ↑は吻合部.

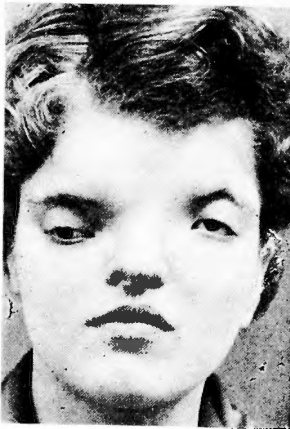

Fig. 2 a (術前)

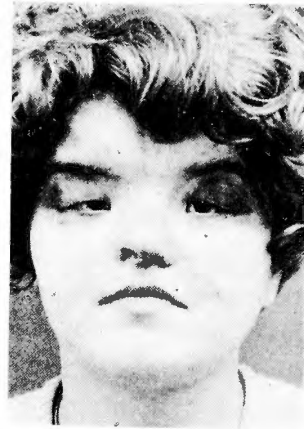

Fig. 2 b (術後)

kraniofaciale rekonstruktive Chirurgie の術前, 術後.