Arch Jap Chir 47 (1), 18～26, Jan., 1978

Meglumine Iodamide による Contrast Enhancement

京都大学医学部脳神経外科学教室
半 田 譲 二，半 田 肇
放射線医学教室
中 野 善 久
老年医学教室
相 井 平八郎

〔原稿受付：昭和52年10月25日〕

Meglumine Iodamide for Contrast Enhancement in Cranial Computed Tomography

JYOJI HANDA, HAJIME HANDA
Department of Neurosurgery, Kyoto University Medical School
YOSHIHISA NAKANO
Department of Radiology, Kyoto Univesity Medical School
HEIHACHIRO AII
Department of Geriatrics, Kyoto University Medical School

An intravenous contrast enhancement is a useful adjunctive method in cranial computed tomography. Practical methods, indications and complications of intravenous contrast enhancement were reviewed, and the dosage of the contrast medium, timing of postcontrast examination, and mechanism of contrast enhancement in vivo were discussed.

In patients with an arteriovenous malformation, aneurysm and several other highly vascular lesions, an increase in tissue blood volume and hence the high level of the intravascular iodine apparently is the prime factor for positive contrast enhancement. In most patients with positive contrast enhancement, however, an increase in the attenuation number in the pathologic focus seems to be due to the extravascular rather than the intravascular iodine.

Key words : Computed tomography, Contrast enhancement, Iodine, Meglumine iodamide, Extravascular iodine

Present address : Departments of Nourosurgery, Radiology and Geriatrics, Kyoto University Medical School, Sakyo-ku, Kyoto 606, Japan.

コンピューター断層撮影（CT）がある断層面における生体組織のX線吸収率の分布を画像として，あるいはプリントアウト上実数として表示するものであることはいうまでもない。この際，ある画素（picture element, pixel）を構成する組織のX線吸収率を μ としたとき，表示されるいわゆる CT 常数（Hounsfield number, H）は，

$$H=\frac{\mu\ \text{tissue}-\mu\ \text{water}}{\mu\ \text{water}}\times 1000\ (500)$$

（old Hounsfield number……500, new Hounsfield number……1000）として示される。

new H を用いた場合，健常人の頭蓋内組織のそれは24～50のせまい範囲に集中し，たとえば脳脊髄液は0～20, 白質24～36, 灰白質36～46, 流動血24～50などの値が得られる。

病的組織でも，脂肪組織の −100 にも達する低値，脂質に富む物質，たとえば頭蓋咽頭腫の嚢腫内容の負から20までの間の低値，逆に石灰沈着巣の高値などを除いては，周囲の健常組織との間にあまり大きな差がないことが多い。

したがって，CT の診断に際しては，予想される病変の部位・種類に応じて適当に window level（L）や window width（W）を操作して，至適な条件下で小さなH値の差をも検出する努力が必要である。さらに，通常の如く行なった CT のみでは病変部組織と健常部組織との間のH値の差がきわめて小さいか，あるいはまったくみとめられないような場合に，ある種の物質を投与して病変部組織のH値をたかめ，両組織間のH値の差を強調するような操作を造影増強（contrast enhancement, CE）と呼び，診断の精度を高めるのに繁用されている．

contrast enhancement の実施法

現在，頭部の CT における CE にはもっぱらヨードを含む各種のX線造影剤の静脈内投与が行なわれている（表1）．

第1表 Contrast enhancement に使用される薬剤

Generic name	Trade name	Concentration	mgI/ml
Sodium/meglumine diatrizoate	Urografin	60 %	293
Meglumine diatrizoate	Angiografin	65 %	306
Sodium iothalamate	Conray 400	66.8 %	400
Meglumine iothalamate	Conray	60 %	283
	DIP Conray	30 %	142
Meglumine iodamide	Conraxin L	64.9 %	300
	Conraxin D	32.45%	150

X線造影剤の投与法は一般に bolus 法と drip infusion 法とに大別される．bolus 法では60～65%の各種造影剤50～75ml 程度を2～3分で静脈内に投与する．drip infusion 法では60～65%造影剤で100～150ml, 30%造影剤で200～300ml を用い，はじめその2/3量を数分で点滴静注して CT を開始し，CT 施行中に残量をゆっくり持続点滴する．

この両者の優劣，あるいは有効な CE 効果を得るに必要なヨードの血中濃度などに関しては多くの報告がある[4)6)]．われわれは原則として後者の方法を用いているが，これらX線造影剤の投与量，投与法とともに問題となることに，投与後 postcontrast CT を行なうまでの時間的間隔がある．

一般には，X線造影剤の投与量を増すと高い血中濃度が得られ，CE の効果も増強する．髄膜腫，脳動脈瘤，脳動静脈奇形などでは，通常X線造影剤投与後早期に最高度の CE 効果が得られるが[16)19)20)]，比較的良性の膠細胞腫，脳梗塞，硬膜下血腫，嚢腫などでは，投与後長時間を経過してからもっとも強い CE 効果が得られる例もある（delayed or late enhancement effect）．したがって予想される病変によっては，X線造影剤投与後早期の postcontrast CT のほかに，必要に応じて，30分，60分，さらにときには数時間も経過してからふたたび CT を行なうことも必要となる．

なお，precontrast CT なしに postcontrast CT のみを行なった場合には，たとえ病変の存在は確認できても病変種別の推定を誤まることがある．たとえば，脳梗塞，膠細胞腫，脳動静脈奇形相互間で診断を誤まったり，あるいは貧血性梗塞の postcontrast CT 像を出血性梗塞と誤まるなどである．さらに，まれに

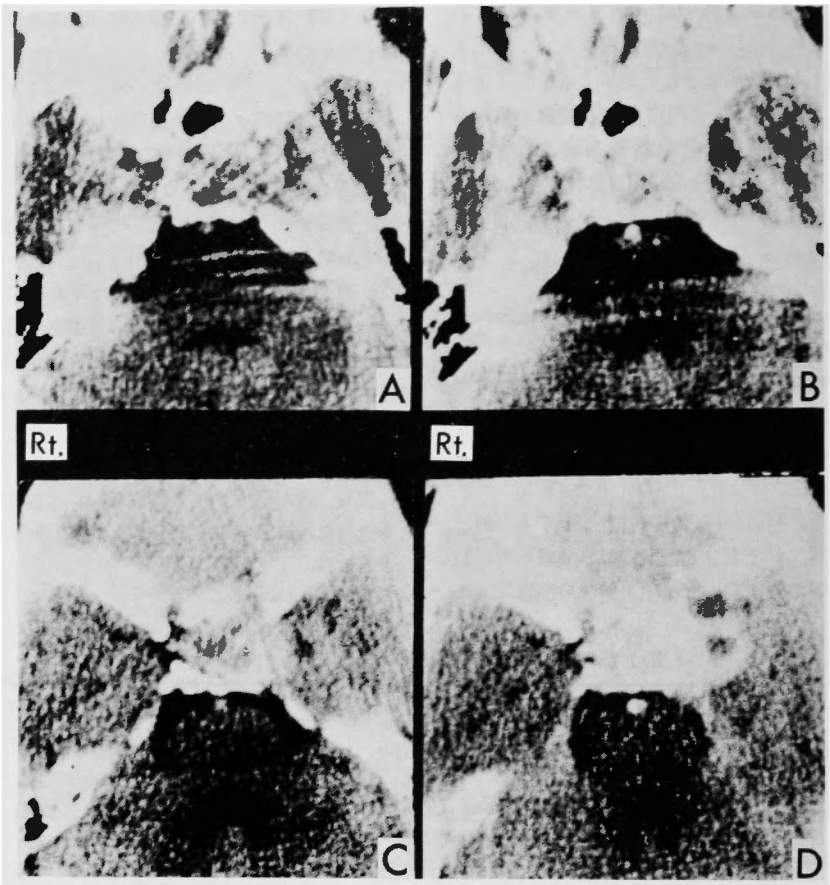

第1図（症例1）：S. K. 27才，男 acromegaly. precontrast CT（A, B）でトルコ鞍の拡大と左側壁の破壊をみとめる．さらに，鞍内から左旁鞍部にみられるやや density の高い病変は contrast enhancement により著明に増強される（C, D）.

は，脳炎，あるいは脳梗塞などでみられる precontrast CT 上 H 値の低い lucentnt area が CE 後病巣部のH値の上昇のためかえって不明瞭になる例もある[1)21)]．このような過ちを避けるためには，CEに先立ってつねに preconrast CT を行なうことが必要である．

contrast enhancement の機構

X線造影剤の静脈内投与に際しては，血中ヨード量の上昇に伴なって血液のH値が増加する．したがって，病巣部の組織血管床が周囲の健常組織のそれよりも大であれば，その血管床内血液量の多寡に応じて画像上のH値も増加し，CE 効果が期待できる[5)6)15)]．

血腫や脳梗塞を伴なわない脳動脈瘤や脳動静脈奇形でみとめられる CE 効果は明らかに病巣部血液量の増加によるものである．また，脳血管撮影上明瞭な異常血管陰影がみとめられるような脳腫瘍例でも，CE 効果のすくなくとも一部は同様に病巣部血管床の拡大に帰することができる．このような例では，CE の効果は血液のH値の高い時期，すなわちX線造影剤の投与後早期で，血中ヨード量が高値を維持する時期に強くみとめられるのは当然である．

しかし，CE 陽性例の多くでは CE の効果は単に病巣部血管床の拡大によるものではなく，X線造影剤の血管外漏出が大きな役割をはたしている．筋，その他の頭蓋外組織では健常例でもX線造影剤の血管外漏出がみられる[11)18)]．頭蓋内組織についても，大脳鎌や小

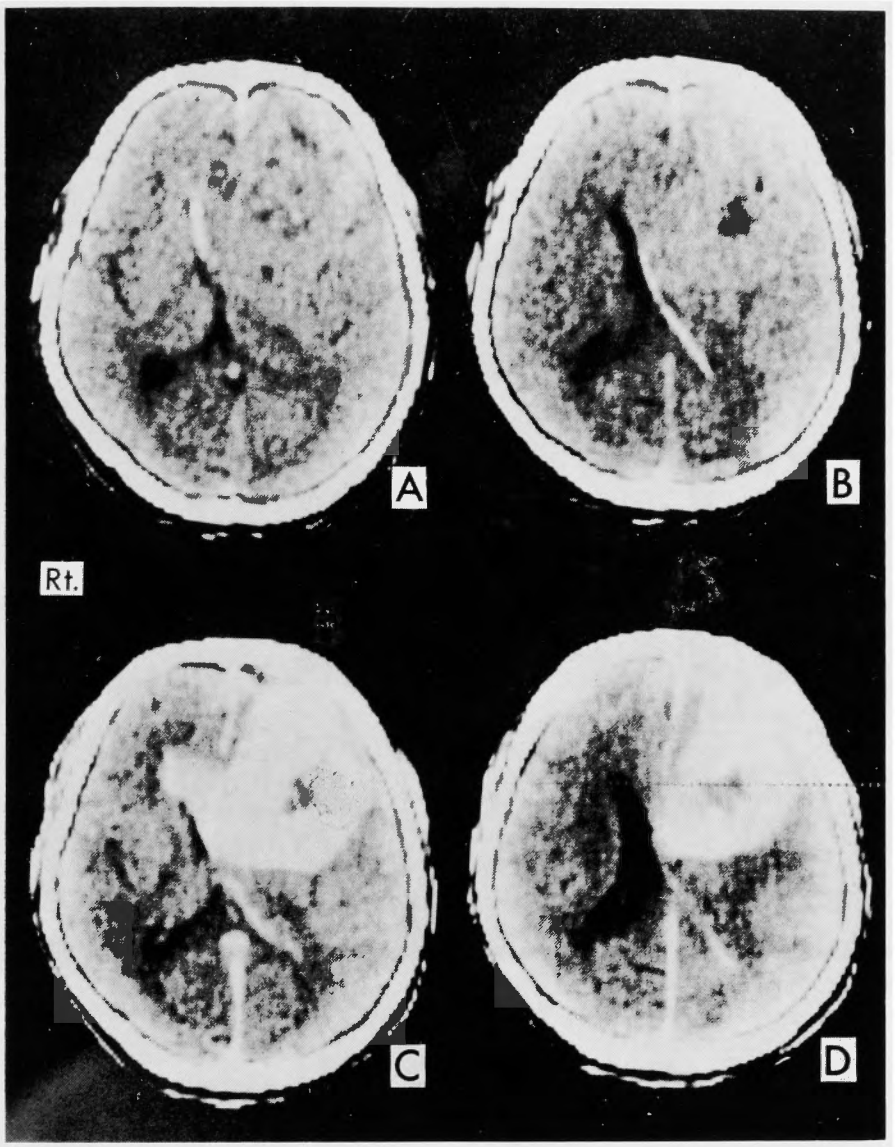

第2図 (症例2)：T. N., 34才，男，松果体部腫瘍に対しシャント手術と照射療法を行ない，18カ月目．preconrast CT (A, B) で，左側脳室は閉塞，右側脳室はつよく右へ偏位する．左前頭葉に中心部に low density area を伴ない，僅かに density の高い病巣をみとめ，これは contrast enhancement により著明に増強される (C, D)．組織診断は germinoma.

脳天幕などの硬膜組織は脳血管撮影上しばしば持続性に造影され，これは硬膜の組織血管床内ヨードのみによるものではなく，むしろX線造影剤の血管外漏出によるものが大であるといわれる[9]．CT 上も，これら硬膜組織は長時間にわたってつよい CE 効果を示し，この効果を投与したX線造影剤の血中濃度の推移と比較すると，高度の血管外漏出の存在が推測される．

健常脳組織では原則として投与されたX線造影剤の血管外漏出はみとめられず，これが CT による局所脳血液量算定の基礎ともなっているが[12)17)]，病的な脳組

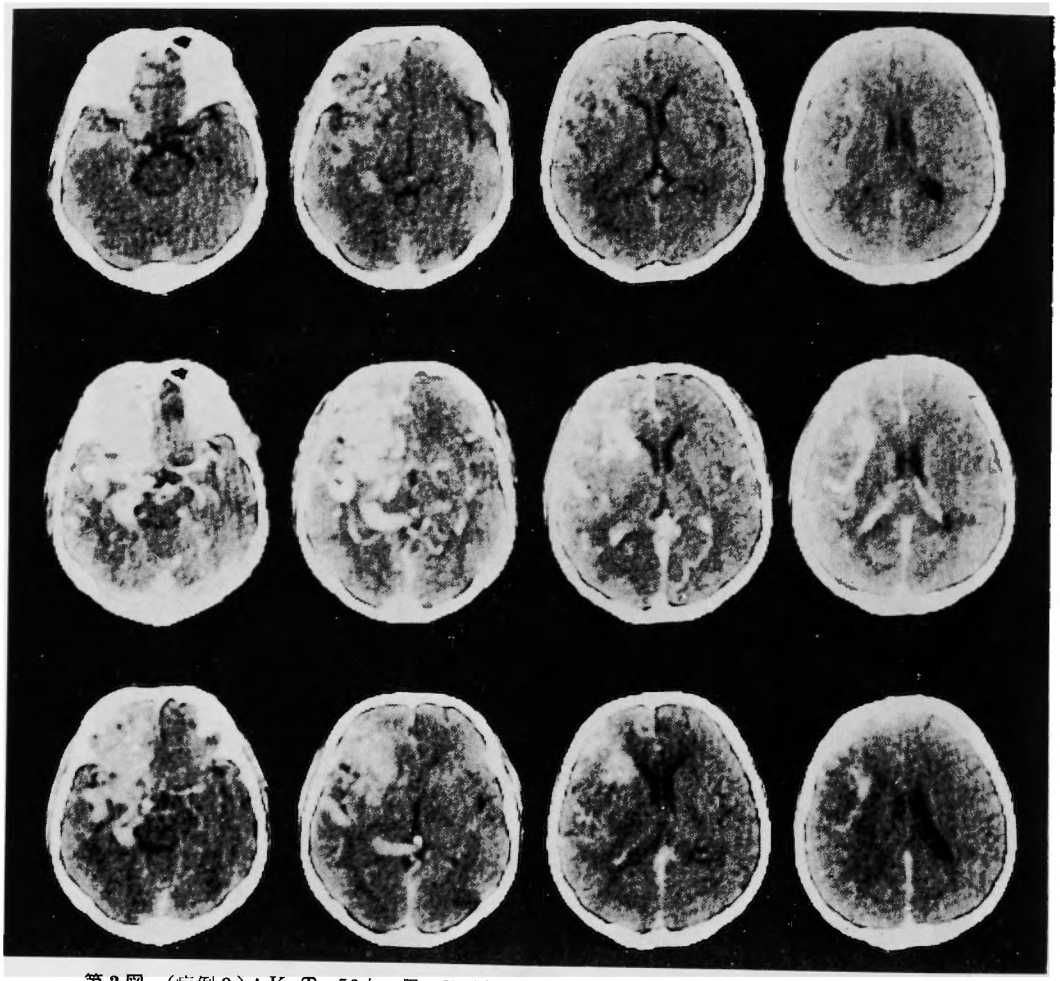

第3図（症例3）：K. T., 56才，男．脳動静脈奇形．上段は precontrast CT，中段は contrast enhancement 直後，下段は1時間後．

織や腫瘍などでは，X線造影剤は血管床内に留まらず容易に血管外に移行する[18]．

CT 上でも postcontrast CT における CE 効果の推移とX線造影剤の血中濃度の動向とは多くの例で一致せず，とくにX線造影剤の投与後一定時間を経て出現し，あるいは時間とともに増強する CE 効果は組織血管床内ヨードのみにより説明することは不可能で，X線造影剤の血管外漏出の存在をつよく示唆する．

Gado ら[7]は CE 前後の病変部組織のH値の増加分と血清のH値の増加分との比を求め，これから脳腫瘍組織の CE 効果に血管外ヨードが大きな意義をもつことを立証した．Gado ら[8]はさらに手術時に採取した腫瘍片の血液量とヨード量を測定し，CT 像からと同様，腫瘍の CE 効果において血管外に存在するヨードがきわめて大きな意義をもつことを実証している．

われわれも，手術時に64.9% meglumine iodamide* 100ml を静注し，腫瘍片採取と同時に採血を行ない，両試料のヨード含有量を化学的に定量して[10]，組織/血液間のヨード比を算出した．また，少数例では予め ^{51}Cr 標識赤血球を投与して，同様に組織，血液両試料の radioactivity を測定することにより組織内血液量を計算した．たとえば，6例の組織学的に確認された髄膜腫での測定結果は表2の如くで，ヨードの組織/血液比は4例で ^{51}Cr のそれより数倍以上大きく，ま

* コンラキシンL（日局九ヨーダミドメグルミン注射液）

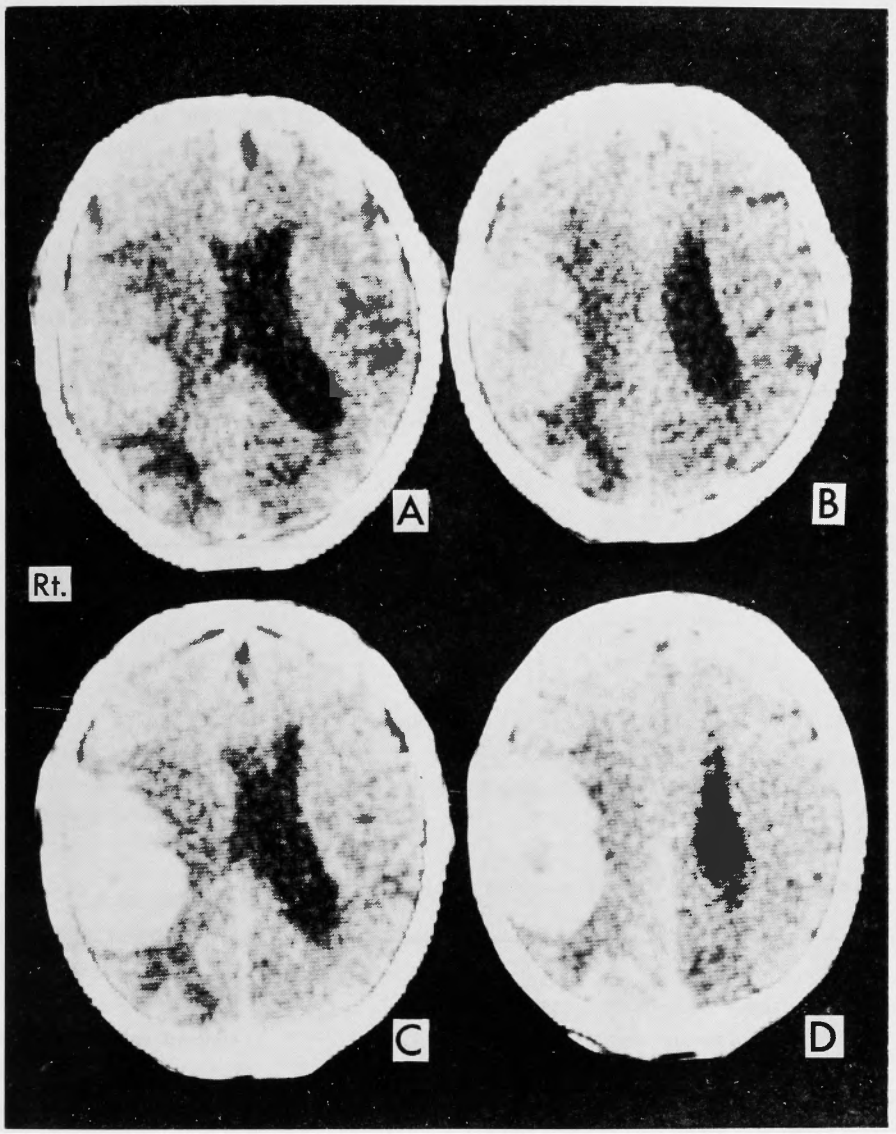

第4図 (症例4)：Y. M, 76才，男。precontrast CT (A, B) で右側頭部に high density の病巣と周囲の脳浮腫，側脳室の変形と転位をみとめる．post-contrast CT (C, D) では中心部を除いて高度の増強効果をみとめる．手術所見は中心壊死を伴なう髄膜腫。

た^{51}Cr 投与を行なわなかった2例でもヨードの$\frac{\text{組織}}{\text{血液}}$比は82%，117%ときわめて高い値を示した．これらの成績はヨードが組織血管床内のみに留まるとしては説明し得ず，その血管外漏出をつよく裏づける．

また，膠細胞腫の嚢胞，慢性硬膜下血腫などでも，嚢胞あるいは血腫内容が時間の経過とともに CE 効果を示すことも報告されている[13,14]．われわれの経験でも，嚢腫内容と血液との間のヨード比につき，表3のようにきわめて高い値が得られ，CT 画像上みとめられる嚢胞内容の CE 効果の存在を裏づける．

contrast enhancement の適応

CT を行なう全症例のうち，CE を実施する例の占

第2表 6例の髄膜腫症例の ^{51}Cr, I の組織／血液比, (n. a……not available)

Case	tissue/blood ratio ^{51}Cr	(%) I
TAKI	12.9	62.9
TAKA	1.1	8.5
SH	3.4	19.9
TAGA	n. a.	116.8
MU	8.1	61.0
WA	n. a.	82.3

^{51}Cr 標識赤血球約20μCi は試料採取の約48時間前に, 64.9% meglumine iodamide 注射液 100ml は約10分～2時間前に静注した.

める比率は当然その症例群の構成あるいは各施設の方針によっても相違し, したがって一概に適正比率を定めることはできない.

従来の報告でも, 一部の施設では CT を実施したもののほぼ全例に CE を試み, 別の施設では約20～30%の症例にのみこれを実施しているが, CT を実施する例の比率は概して漸増の傾向を示している[2].

CE の適応についても多くの意見があるが, 病変の有無とその局在の診断, および病変の種別の推定の目的で CE が有用と思われる一応の適応は表4の如くである[3].

なお, われわれが64.9% meglumine iodamide 100～150ml の投与により CE を行なった98例の内容は表5, 6の如くである. この期間中の全 CT 検査数は391件で, したがって CE を行なったものの比率は25.1%であった.

第3表 3例の嚢腫内容と血液間のヨード比

Case	Diagnosis	Specimen	fluid/blood ratio of I (%)
HI	Glioblastoma multiforme	cyst fluid #1	118.1
		#2	108.2
OBA	Acoustic schwannoma	cyst fluid #1	103.2
		#2	84.8
YA	Cerebellar astrocytoma	cyst fluid	203.4

64.9% meglumine iodamide 注射液 100ml は試料採取の約2時間前に静注した.

第4表 CT における contrast enhacement の適応 (Baker, H. L., Jr. による)

Indication of contrast enhacement
1. Possible brain tumor clinically
Primary intradural mass
Meningioma
Known tumor (postoperative recheck)
Metastatic tumor
Lymphoma, leukemia, or Hodgkin's disease
Pineal region mass
2. Lesion in posterior fossa, including acoustic neurinoma
3. Sellar and parasellar lesion
4. Brain stem lesion
5. Stroke
6. Possible aneurysm or arteriovenous malformation
7. Possible abscess or cerebritis
8. Possible orbital tumor
9. Possible subdural hematoma if routine CT negative or equivocal
10. Special circumstances if ordered by radiologist or clinician

contrast enhancement の副作用

CEの副作用ないし合併症として, ときに悪心・嘔吐, 咽頭部異常感, かゆみ, 発疹, せき, くさめなどがみられることがある.

われわれが 64.9% meglumine iodamide 100～150ml を用いた98例の CE でみられた副作用は表7の如くであった. これらの副作用のうちには, 1人でかゆみと発疹, あるいは悪心と嘔吐など2つ以上を訴えたものがあるので, なんらかの副作用をみとめたのは7例であった.

文献上は一般に CE による副作用

第5表 Meglumine iodamide による contrast enhancement, 症例数

Total number of CTs		397
Number of contrast enhancement		98 (25.1%)
Total number of contrast enhancement		98
Sex: Male	50	
Sex: Female	48	
Age: Min.	3 yrs.	
Age: Max.	76 yrs.	
Age: 3～15 yrs.	10	
Age: 61～76 yrs.	19	

第6表 98例の meglumine iodamide による contrast enhancement の症例の内容

Cerebrovascular disease		21
Cerebral infarction	2	
Moyamoya disease	3	
Cerebral hemorrhage	9	
Aneurysm, subarachnoid hemorrhage	5	
Arteriovenous anomaly	0	
Others	2	
Intracranial tumor	45	
Supratentorial glioma	8	
Infratentorial glioma	2	
Meningioma	4	
Carcinoma	10	
Pituitary adenoma	2	
Pineal region tumor	0	
Acoustic schwannoma	9	
Germinoma (suprasellar)	2	
Epidermoid	1	
Chordoma	0	
Craniopharyngioma	3	
Others	4	
Intraorbital tumor		9
Epilepsy		2
Miscellaneous		21
Total		98

のうちもっとも多いのはおそらく悪心で，約5～10%にみとめられるというが，その多くは軽度のものでとくに治療を要さず，検査に支障をきたすことはない．はげしい悪心，嘔吐など，検査を中止しなければならないような副作用は2～3%程度みられるにすぎない，といわれ，われわれの98例についても副作用のため検査を中止しなければならなかったものは1例もなかった．

第7表 98例の meglumine iodamide による contrast enhancement の副作用

Complications	
Sneezing	4
Nausea	2
Vomiting	1
Itching	1
Eruptions	1

しかし CT 自身が noninvasive で安全な検査であるという立場からすると，CE のために副作用，合併症を生ずることは CT 本来の大きな利点を損なうこととともなり，ヨード過敏症に対するテストを必ず行なうべきことはもちろん，予想し得る危険症に十分対処し得るだけの救急設備や医薬品を常備すべきことは当然である．

文　献

1) Baker HL Jr : CT induced changes in neuroradiology practice patterns. Presented at the International Symposium and Course on Computerized Tomography (CT), San Juan, Puerto Rico, April 5-9, 1976.
2) Baker HL Jr : Cerebral computerized tomography — Value and impact in neuro diagnosis. Presented at the Program for Overseas Industry Reseach Center, Computerized Axial Tomography Study Team, Mayo Clicic, Rochester, Minn., March 29, 1976.
3) Baker HL Jr Computed tomography and neuroradiology A fortunate union. Amer J Roentogenol, **127** : 101-110, 1976.
4) Cattel WR, Fry IK, et al : Excretion urography. Part 1. Factors determining the excretion of Hypaque. Brit J Radiol **40** : 561-580, 1967.
5) Davis DO and Pressman BD : Computerized tomography of the brain. Radiol Clin N Amer **12** 297-313, 1974.
6) Ethier R : Computerized angiotomography. The use of 100cc Hypaque-M 60%, clinical and experimental results. Presented at the First International Symposium on Computed Tomography, Montreal Neurological Institute, Montreal, Canada May 31-June 1, 1974.
7) Gado MH, Phelps ME, et al : An extravascular

component of contrast enhancement in cranial computed tomography. Part I : The tissue-blood ratio of contrast enhancement. Radiology **117** 589-593, 1975.

8) Gado MH, Phelps ME, et al: An extravascular component of contrast enhancement in cranial computed tomography. Part II Contrast enhancement and the blood-tissue barrier. Radiology **117** : 595-597, 1976.

9) Gooding CA, Price DC, et al Experimental studies of falx and tentorial opacification during cerebral angiography. Radiology **102** 77-82, 1972.

10) 菅正巳, 柏木宏信ほか: 生体試料中の Iodoxamic acid (BC-17) の定量法. フラスコ燃焼法による血液, 脳, 胆汁, 尿および糞中総ヨウ素の定量. 武田研究所報 **33** : 87-95, 1974.

11) Kormano M and Dean PB Extravascular contrast material The major component of contrast enhancement. Radiology **121** 379-382, 1976.

12) Ladurner G, Zilkha E, et al: Measurement of regional cerebral blood volume by computerized axial tomography. J Neurol Neurosurg Psychiat, **39** · 152-158, 1976.

13) Messina AV : Computed tomography : Contrast media within subdural hematomas. A preliminary report. Radiology **119** 725-726, 1976.

14) Messina AV, Potts DG, et al : Computed tomography : Demonstration of contrast medium in cystic tumors. Radiology **120** : 345-347, 1976.

15) New PFJ, Scott WR, et al : Cmputerized axial tomography with the EMI scanner. Radiology **110** : 109-123, 1974.

16) Norman D, Stevens S, et al : Blood levels of meglumine iothalamate required for contrast enhancement in CT brain scanning. Presented at the International Symposium and Course on Computerized Tomography (CT), San Juan, Puerto Rico, April 5-9, 1976.

17) Penn RD, Walser R, et al : Tumor volume, luxury perfusion, and regional blood volume changes in man visualized by subtraction computerized tomography. J Neurosurg **44** 449-457, 1976.

18) Phelps ME and Kuhl DE : Pitfalls in the measurement of cerebral blood volume with computed tomography. Radiology **121** : 375-377, 1976.

19) 佐藤修, 金沢至ほか: Cranial computed tomography における造影剤増強法— ICI 法による検討—. 脳と神経 **28** : 1225-1233, 1976.

20) Seibert CE: Delayed CT scanning in contrast enhancement study of the brain. Presented at the International Symposium and Course on Computerized Tomography (CT), San Juan, Puerto Rico, April 5-9, 1976.

21) Wing SD, Norman D, et al . The role of contrast enhancement in the evaluation of cerebral infarction. Presented at the International Symposium and Course on Computerized Tomography (CT), San Juan, Puerto Rico, April 5-9, 1976.