Arch Jap Chir 47 (3), 385～393, Mai, 1978

水溶性造影剤による腰部ミエログラフィー（140例の経験）

福井赤十字病院脳神経外科

近藤　明憲，小山　素麿，石川純一郎
岩城　和男，山崎　俊樹

〔原稿受付：昭和53年1月19日〕

Lumbar Myelography with Water-soluble Contrast Media (Methylglucamine Iocarmate)

Akinori Kondo, Tsunemaro Koyama, Junichiro Ishikawa, Kazuo Iwaki, Toshiki Yamasaki

From the Department of Neurosurgery, Fukui Red Cross Hospital

New water-soluble iodine preparations (Meglumine iocarmate) were used for lumbar myelography in 140 cases.

Seventy percent of these cases were lower lumbar lesions, mostly lumbar disc hernia. With this contrast media, the relief of lumbar nerve roots was well visualized with a technique of 'functional myelography' and this media was much helpful for the diagnosis of small lateral type disc hernia. The side effects were mostly headache, nausea, vomiting and also clonus of the legs, although the latter was rare (3.6%). Headache with nausea or vomiting occured more frequently (11.4%) after Iocarmate myelography than those in cases with Miodil (2.4%). In spite of these side effects which are easily controllable, the new water-soluble contrast dye is much efficient for an accurate and safe diagnosis of lower lumbar lesions with an easy technique.

はじめに

腰部椎間板ヘルニヤ，腰部脊椎管狭窄症，ないしは，脊髄腫瘍等の診断には，詳しい神経学的検査で，大体その局在性，疾患の種類を予見出来るとはいえ，補助診断法としての myelography は，やはり不可欠のものである．そのために用いられる造影剤の条件として，次の様なものがあげられている．即ち，①髄液と容易に混和し，且，脊髄腔より比較的速やかに，又完全に吸収，排泄され全身的に障害を残さない．②同時に局所性にも毒性を認めず，神経根，延髄，更に脳皮質を刺激しないこと，③薬理学的に不活性であること，④検査終了迄読影に充分なだけの濃度があること等である[1)18)]．

最近用いられている水溶性造影剤は，多少の問題はあるものの，Methylglucamine iothalamate(Conray®) 及び，これの dimer である Meglumine Iocarmate (Dimer-X, Dirax®) 等はほぼこの条件をみたすものと考えられる．

我々は今迄2年間に，下部腰椎病変の診断に140例

Key words : Myelography, lumbar lesions, Water-soluble contrast media, Methylglucamine Iocarmate, Side effects
Present address : Fukui Red Cross Hospital, Fukui, 910, Japan.

の Dimer-X myelography を行ったので，その使用法，造影能，副作用等につき述べる．Dimer-X は，フランスの Andre Guerbet 研究所で開発され，今迄に Gonsette[5] 等の基礎的，臨床的検討がなされて居り，我国に於ても，坂本[16]，杉浦[19]，兼松[10]，大木[13]，杉浦[20]，片岡[11]，土方[7]，小山[12]，等が報告して居り，その造影能の良否，副作用等につき述べているが，未だ広く用いられる迄には至っていない．これは，その使用上の容易さ，造影能については，その利点を認め乍らも，主に，報告されている副作用に問題があるものと思われる．

造影剤の性質

今，同じ水溶性造影剤である Meglumine Iothalamate と Dimer-X の性質を比較してみると，前者，即ち Conray 60 は Iothalamine の Methylglucamine 塩であり 1ml 中 282mg のヨードを含む．比重は，1.28 g/ml である．一方 Dimer-X は Conray の2分子から acetyl group を除き，adipic acid で結合させた Meglumine iocarmate の60%水溶液で，28%のヨードを含有している．しかし Conray に比し浸透圧が低く，動物実験における毒性，致死率も有意に低い．粘度は Conray 4.3 に対し，Dimer-X 7.2 と差がある[5)6)8)17)19)]．

使用経験・方法

140例の Dimer-X myelography の対象は，腰椎椎間板ヘルニヤ・腰椎管狭窄症・spondylosis，腰仙部 arachnoid cysts・又は meningocele, redundant nerve roots syndrome・及び他の腰痛症等である．此を表にすると，表1の如くである．

Table 1　Number of lesions verified by myelography with water-soluble contrast media

disc hernia L4/5, L5 S1	99 cases
disc hernia L3/4	9
spondylosis	8
epidural mass	6
tumor of cauda equina	4
redundant nerve roots syndrome	1
nerve roots cysts	4
anterior sacral meningocele	1
others	10
negative myelography	12
total	154 cases

撮影に先立ち，Dimer-X 1ml を静注して，ヨード過敏症のテストを行う．又術前に，クロキサゾラム 5mg・硫酸アトロピン 0.5mg を投与する．撮影の方法は，可能な限り被験者を坐位とし，L3/4 の高さで20ゲージの針を用いて腰椎穿刺を行ない，5ml の脊髄液を自然滴下排出させ，注射器内で Dimer-X 5ml と採取した髄液 2ml を加え，此を10～20秒で髄腔内に注入，直ちに立位のまま撮影に移る．透視下で，造影剤のクモ膜下腔への拡がり，高さ等を確かめた後，背→腹の位置より撮影を始め，約45°づつ，躯幹の廻転をさせ乍ら，8方向の撮影を行う（functional myelography）[4]．この間の所要時間は一般に約5分から7分間である．脊髄腔の広さ・造影剤の広がり具合・被験者の肥満の度合・又は，病変の位置により，透視台を多少傾斜させる必要もあるが，何れにしても，造影能の落ちない短時間の間に，透視及びX線撮影を行うために，予め被験者に体位変換（廻転）の練習をさせてから，造影剤の注入を行う様にする．立位のとれない被験者は，側臥位にて注入し直ちに頭部高位にて撮影する．

副作用

Dimer-X 使用後の急性期副作用は次の様なものがあげられる．即ち

1) 初期の root irritation syndrome（腰痛の増強・下肢の異常感覚）
2) spinal irritation syndrome（下肢の間代性痙攣，所謂 spinal epilepsy）
3) meningeal irritation syndrome（頭痛・嘔吐等）

があげられるが[3]，我々の経験した副作用は下記の表2の如くに分類される．

このうちで，まず問題になるのは，検査後の頭痛である．現在当科では，検査後4～5時間の半坐位をと

Table 2　Side effects after myelography with Dimer-X, compared with those of Miodil myelography

	Dimer-X	Miodil
headache	26 (18.6%)	19 (22.4%)
headache and nausea, vomiting	16 (11.4%)	2 (2.4%)
increased lumbar pain	5 (3.6%)	6 (7.1%)
clonus of lower extremities	5 (3.6%)	0

らせているが，大体この時間が過ぎて，仰臥位をとる頃より，頭痛・嘔気等を訴える例が多い．

次に頻度は少ないが特に問題になるのは，造影術後の下肢の異和感，ないしは所謂，spinal epilepsy ともいうべき下肢の痙攣様発作である．我々の症例においては5例（3.6%）にこれが認められたが，これらの症例のなかには redundant nerve roots syndrome, epidural tumor，高度且広範囲の spondylosis に3ケ所の椎間板軟骨ヘルニヤを伴った症例があり，何れも造影剤のかなりの通過障害が認められたものである．造影後の腰痛の増強は，miodil の方に多く発生している．Dimer-X myelography の場合にも発生するが，持続時間は miodil 使用例に比し短時間である．miodil が造影後，完全に抜去困難である場合が多いためと考えられる．

Dimer-X myelography 後の脊髄液の変化を18例で検討したが，細胞数では，増加なし3例，50/3以下7例，100/3以下3例，100/3以上5例，蛋白量は，増加なし4例，10mg/dl以下の増加6例，30mg/dl 以下の増加5例で，50mg/dl 以上の増加をみた3例のうち2例に下肢の痙攣を認めた．

水溶性造影剤 Dimer-X の遅発性の副作用としての慢性癒着性クモ膜炎（leptomeningeal fibrosis）については，我々の知見が乏しく明確な判定は出来ないので，考按の項で文献的考察を加える．

考　　按

Dimer-X が先述した造影剤としての条件[1)18)]を，どれだけ満たしているかを考えてみると，髄液との易混和性・易排泄性については問題なく，又薬理学的にも不活性であり，毒性・致死率等の全身的の影響も，他の造影剤に比し，はるかに少ない．残る問題は，造影能と，局所性の神経根等の刺激症状等の副作用である．

片岡等[11)]の造影能についての比較研究では Dimer-X の細部造影能力は勝れているが，コントラストの点では油性造影剤に劣るとしている．

我々が Dimer-X myelography を行った症例は，表1の如く，圧倒的に下部腰椎の椎間板軟骨ヘルニヤが多い．これは，神経学的診断で，その所見が下部腰椎疾患と考えられるものを選択的に水溶性造影剤で，myelography を行ったためである．逆に腰椎上部レベルの疾患が少ないのは，術前神経学的所見より判断して，このレベルでの水溶性造影剤の造影不良性・不確実性を考え，油性造影剤を用いたためである．例えば Dimer-X myelography で negative の例で，後日 miodil で再検した結果，腰椎上部の脊髄円錐部・L1/2, L3/4 の腫瘍・椎間板ヘルニヤ等が確かめられた例がある．逆に稀な脊髄疾患の例である redundant nerve roots の場合，miodil を用いた場合には，この nerve roots の relief は分明でなかったが，Dimer-X を用いるとこれが明確に撮し出されて居り，この serpent-like shadow defects より術前に診断がついた．この様に一般に造影能・コントラストについては，油性造影剤の方が勝れているが，逆に細部の神経根の relief 等は，水溶性造影剤の方が明確に出る場合もある．このコントラスト不足という点は，被験者を立位にして，速やかに撮影を終了する事・又 myelography による診断を下部腰椎に限る事・又この場合も functional myelography[12)] の方法をとることにより，充分解決されるものである．

次に頭痛・嘔気・嘔吐又は下肢の痙攣等の局所刺激症状についての問題である．まず，頭痛の原因については，種々の説が考えられている．杉浦等[19)20)]，の報告では，頭痛・嘔吐は orthostatic な体位でのみ訴え，臥位では，此を訴えないことから，腰椎穿刺孔よりの髄液漏出による低脳圧性頭痛と考えている．彼等の経験では，水溶性造影剤使用後半坐位とした例（Conray）では，やや頭部高位のみをとらした例（Dimer-X）により高頻度に頭痛が起ったと述べている．大木等の報告[13)]によると，^{131}I をラベルした水溶性造影剤を用いて myelography を行った後，この RI の脊髄腔での消長を追跡しているが，その結果 Dimer-X が少数乍ら頭蓋内迄拡散する例を認めている．このことは，通常の RI cisternography の場合にも，良く見られることであり，分子量の差こそあれ，頭蓋内拡散は検査後の体位の如何に拘らず当然考えられる事実である．大木[13)]等はこの造影剤の頭蓋内拡散が頭痛等の副作用の一原因と考えている．又，脳室造影に Dimer-X を用いた症例では，痙攣発作を来したものはないが，頭痛・嘔気を訴えたものが，少数乍ら認められている[12)]．

我々の経験では Dimer-X myelography に20ゲージの針を用いているが，此よりも太い針を用いるMiodil Myelography を行った場合の結果を比較してみると，頭痛に関しては Miodil myelography の後の方がやや多く起っているが，特に有意の差はなく，頭痛に髄膜刺激症状と考えられる嘔気嘔吐を伴った例数を比較

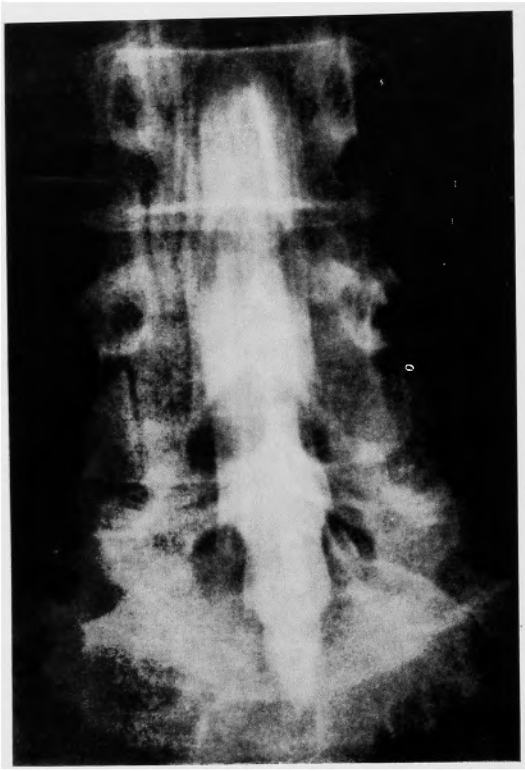

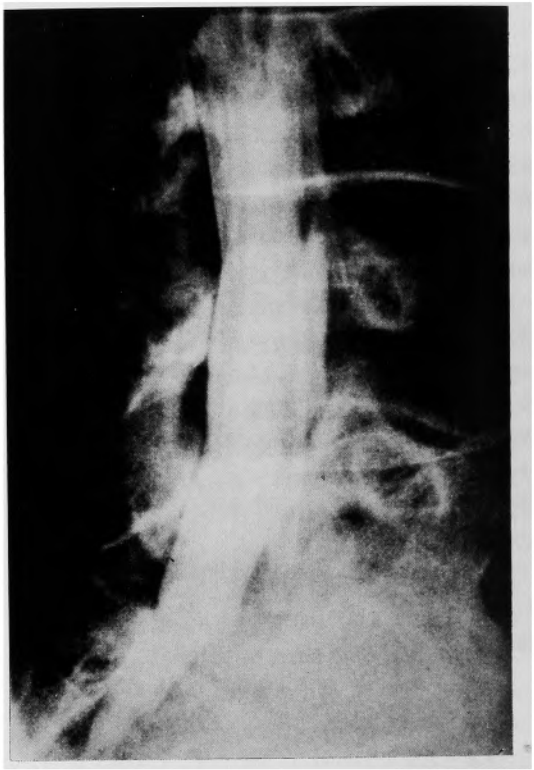

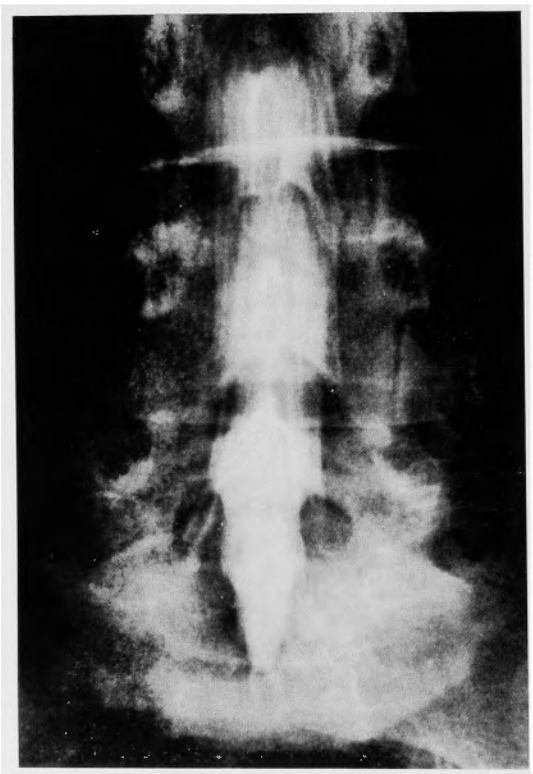

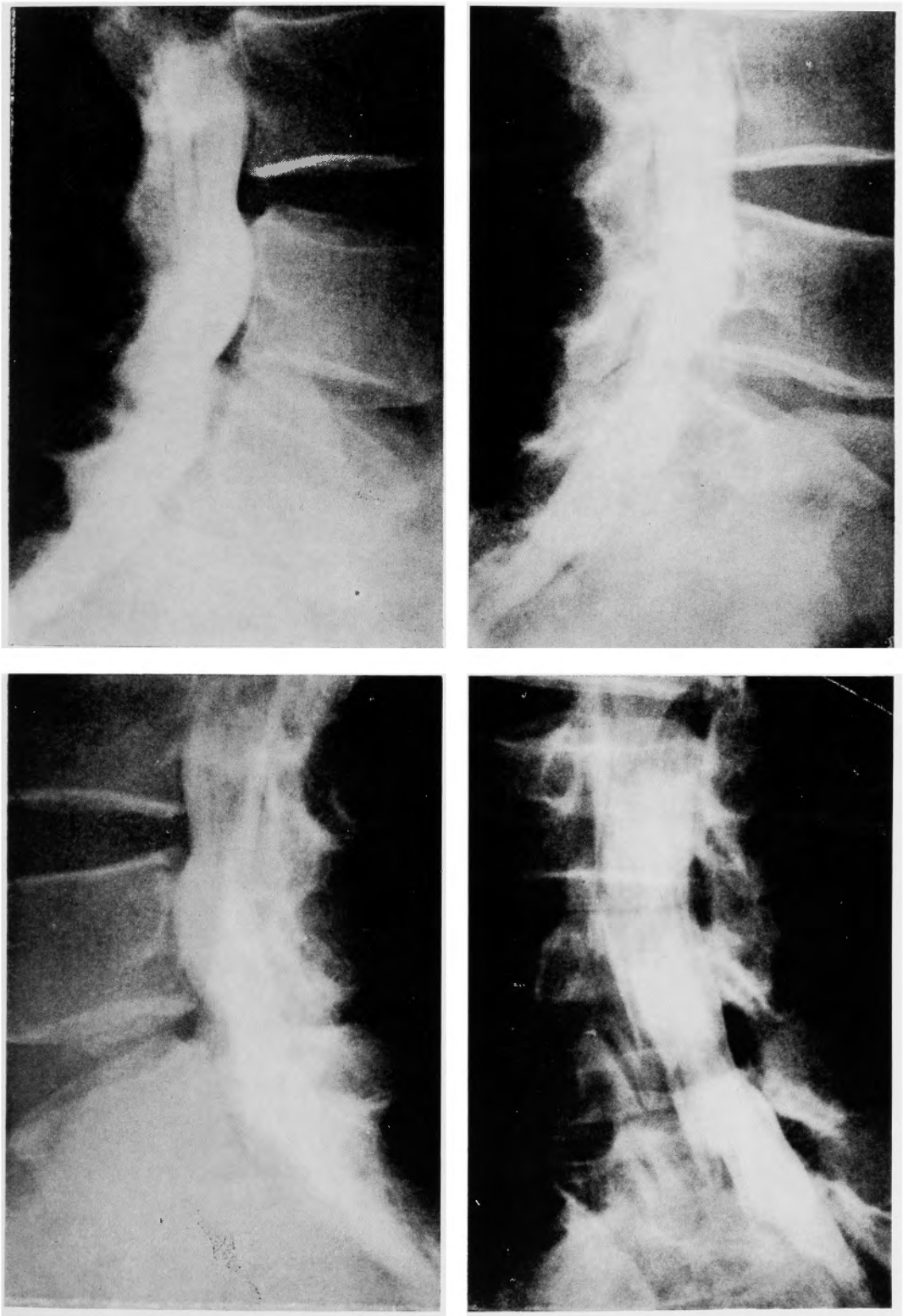

Fig. 1 Dimer-X functional myelography in 8 different projections. Note well visualized lower lumbar nerve roots.

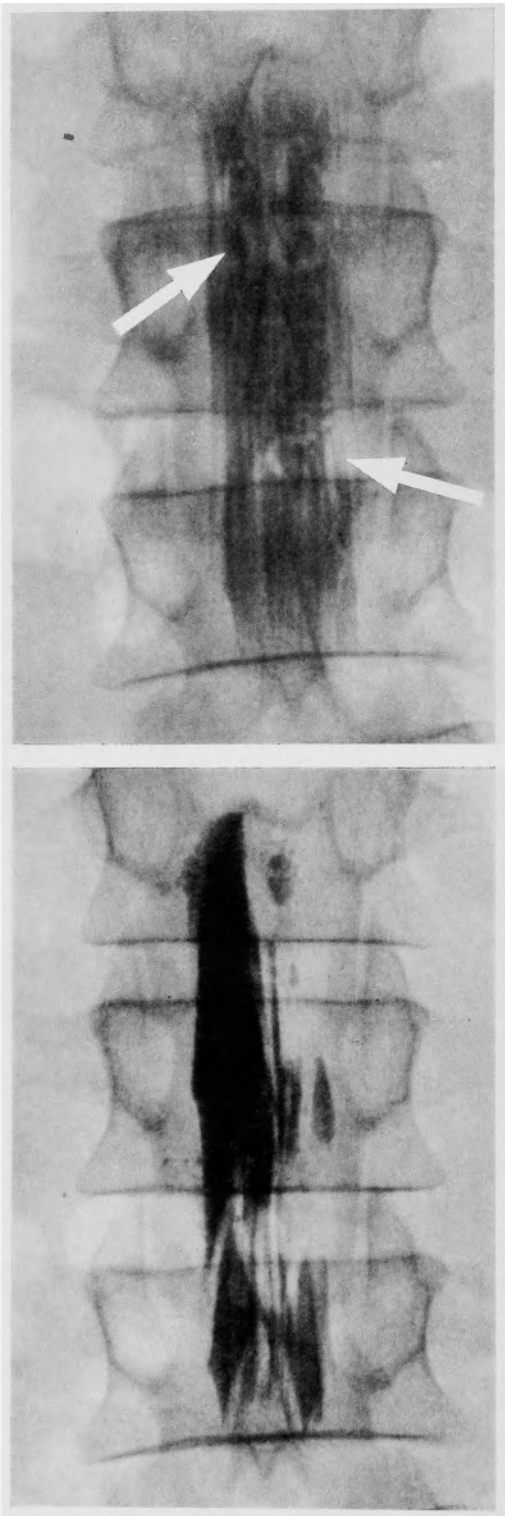

Fig. 2　A rare case with "redundant nerve roots syndrome". The upper myelogram using Dimer -X, well revealing the serpent-like shadow defects (arrows), in the lower myelogram with an use of miodil, however, failed to display this shadow defect.

してみると，Dimer-X myelography の方が11.4%，Miodil myelography の方が2.4%と前者の方に明らかに高頻度に発生している．Vik-Mo[22]，等の報告でも，髄膜刺激症状は Dimer-X の場合5.5～22%の頻度に認められるとしているが，我々の結果も大体この数と一致している．何れにしても myelography 後の頭痛は，起立性頭痛が多く，低頭蓋内圧が主原因と考えられ，低分子デキストランの投与，多量の飲水等により症状の軽快をみるが，頭痛の発生が，腰椎穿刺に用いた針の太さに必ずしも関係ない事・水溶性造影剤の頭蓋内への拡散の認められる事，嘔気・嘔吐等髄膜刺激症状を思わせる症状が miodil 使用例より Dimer-X 使用例に多い事より考えても，頭痛の発生に，この造影剤そのものの直接の影響も否定出来ない．

次に問題になる下肢の異和感・痙攣発作であるが，これは，我々の経験でも稀なものである．(5例，3.6%) これは先述の如く，spinal canal の狭窄の高度なものに起り易く，髄液所見をみても，蛋白濃度の高いものに起っている．これは造影剤が充分の速さで拡散せずに，腰部脊髄腔内・roots sack 内等に高濃度のまま，長時間滞留する事が，この副作用発生の一要因と考えられる．造影終了後，造影剤の停滞が認められる場合は，これを除去した方が安全である．若し不幸にして痙攣発作が起った場合 diazepam 10mg 静注にてコントロールし得る．

前述の如く，Dimer-X の遅発性の副作用としての慢性クモ膜炎については，我々の知見が乏しいので，文献的に考察してみると，Rådberg, Wennberg[15] 等の指摘する如くこれについては，いくつかの対立した意見がある．又今迄に，Conray 60 についての報告はみられるが，Dimer-X についてのそれは少ない．Irstam, Rosencrantz[6] 等は Kontrast U で行った myelogram では，約30%に遅発生クモ膜炎が発生すると述べているが，Conray 60 や Dimer-X では発生しないと報告している．一方 Ahlgren[2] や Suolanen[21] 等の各種造影剤の長期間に渉る比較研究があり，例えば Ahlgren は，再度脊髄腔撮影を行った Dimer-X myelography 後の症例76のうち55.5%にレ線上での癒着性クモ膜炎

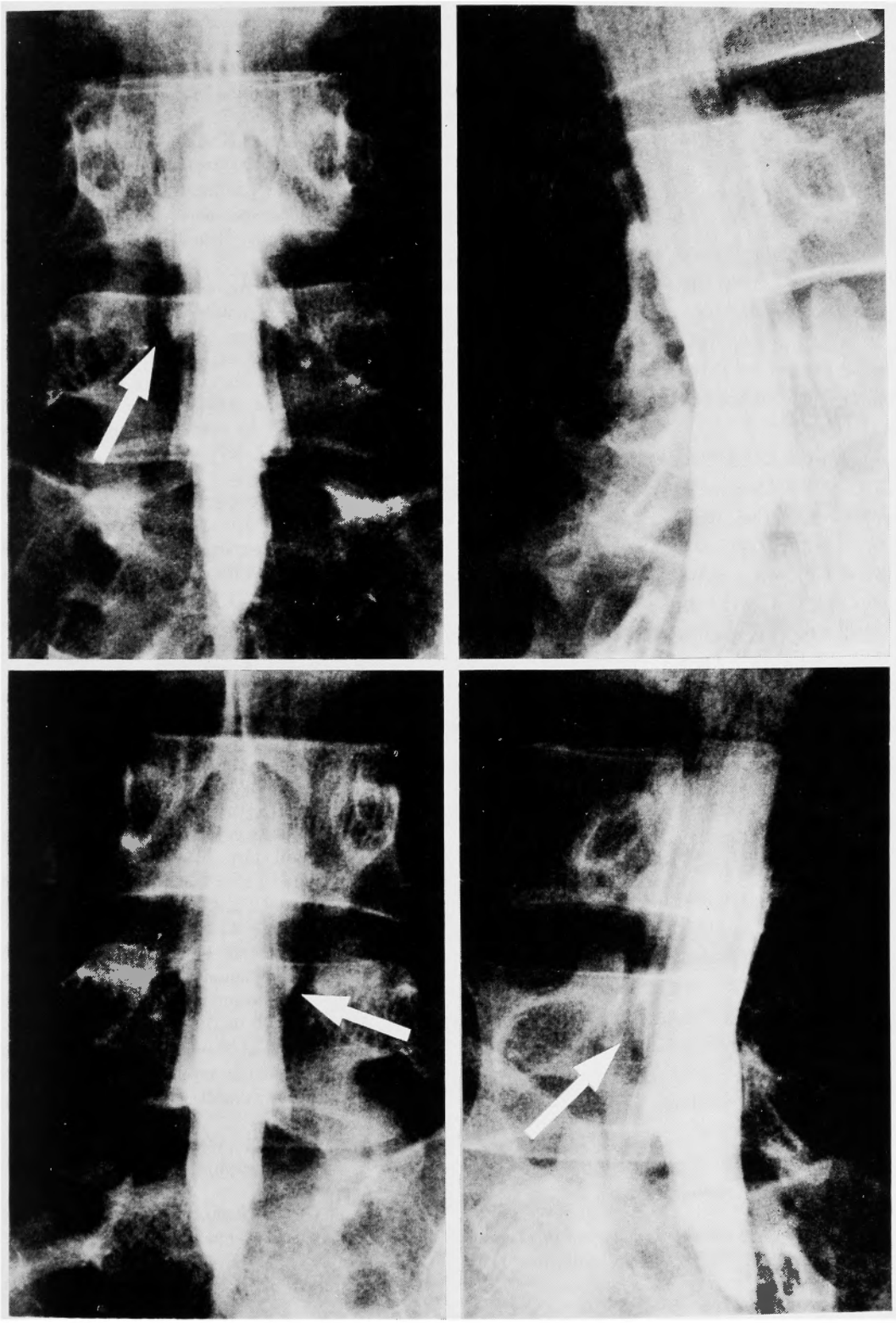

Fig. 3 A case of left L 4/5 disc hernia. Arrows show amputation of left L5 nerve root before entering its canal. Other lumbar nerve roots are all visualized.

が認められたと報告している．然し，この変化の出現と，髄液中の細胞数，蛋白量との相関はなかったと述べている．我々の症例では，再度撮影を行ったものは殆んどないが，癒着性クモ膜炎の所見を認めたものは少なく，又臨床上，この様な症状を示したものも，殆んど認められていない．

ま　と　め

1）水溶性造影剤 Dimer-X を用いると，細い腰椎穿刺針を用いて，myelography を施行出来，又造影後，此を抜去する必要がない．

2）造影は主に立位で行ない，予め被験者に躯幹の廻転方法を練習させておけば，短時間内に functional myelography を施行する事が出来，従って明確な像を得られ易い．

3）Dimer-X の造影能は，下部腰椎撮影に関しては，従来の油性造影剤と比較して，殆んど遜色はない．腰部細神経根の relief，殊にL_5, S_1 等の造影も勝れて居り，外側型の椎間板ヘルニヤの術前診断に有用である．最近は，ヘルニヤ切除に microsurgery の方法が用いられて居り，小さい骨窓より disc content を除去し得るため，myelogram 上，大きい disc による shadow defect もさる事乍ら，細い神経根の amputation の有無の像が診断の根拠として不可欠である．従って，この観点からも，Dimer-X の造影能は勝れているといえる．

4）上部腰椎の造影は Dimer-X では不良であるため，術前，神経学的所見よりみて，腰椎上部 $L_{1\sim2}$ より上の疾患が疑われる場合には，油性造影剤を用いる．

5）副作用として，頭痛・髄膜刺激症状が多い．又下肢の異和感，clonus 様発作が稀に見られる．頭痛及び嘔気・嘔吐の発生率は11.4％で，miodil の場合（2.4％）よりも多い．然し頭痛は18.6％と，miodil の22.4％に比し余り多くない．術前にクロキサゾラム 5mg を投与する事により，これらの症状はかなり減少する．造影による腰痛の増加は miodil に比して少ない．頭痛は，低脊髄液圧性と造影剤直接の髄膜刺激が原因と考えられるが，前記術前処理，及び低分子デキストラン等の投与にて軽快する．

References

1) Ahlgren P: Lumbale Myelographie mit Conray Meglumine 282 Fortschr. Roentgen-str **111** 270, 1969.

2) Ahlgren P : Long term side effects after myelography with water-soluble contrast media: Conturex, Conray meglumine 282 and Dimer-X. Neuroradiology **6**: 206, 1973.

3) Deicenhammer E and Hammer B : Clinical and experimental studies on headache after myelography. Neuroradiology **9**: 99, 1975.

4) Diemath HE and Mösl H et al : Die lumbale Funktionsmyelographie mit Conray 60. Schweiz Arch Neurol Neurochir Psychiat **108** : 7, 1971.

5) Gonsette R　An experimental and clinical assessment of water-soluble contrast medium in neuroradiology. A new medium-Dimer-X. Clin Radiol **22**: 44, 1971.

6) Grainger RG and Gumpert J et al : Water-soluble lumbar radiculography. A clinical trial of Dimer-X. A new contrast medium. Clin Radiol **22**: 57, 1971.

7) 土方浩美：水溶性ヨード剤による脊髄造影法の研究一主として造影能と副作用について一．東女医大誌 **45**：210, 1975.

8) Hial S K: Hemodynamic changes associated with the intraarterial injection of contrast media. Radiology **86**: 615, 1966.

9) Irstam L and Rosencrantz M : Watersoluble contrast media and adhesive arachnoiditis. Acta Radiol **45**: 497, 1973.

10) 兼松　弘，ほか：Meglumine salt of iocarmic acid による腰部 myelography. 整形外科 **23**：820, 1972.

11) 片岡　治，ほか：Dimer-X myelography 58例の検討．診療と新薬 **12**：179, 1975.

12) 小山素麿，花北順哉，他：水溶性造影剤による脳室撮影とミエログラフィー　Arch Jap Chir **45**, 298-310, 1976.

13) 大木　勲：水溶性造影剤 Iocarmate および Iothalamate による myelography の副作用とその対策，整形外科 **24**：277, 1973.

14) Ortner WD and Kubin H et al : Über die lumbale Funktionsmyelographie mit wasserlöslichen Kontrastmitteln bei Discopathien. Radiologie **12**: 69, 1972.

15) Rådberg C and Wennberg E : Late sequelae following lumbar myelography with water-soluble contrast media. Acta Radiol **14**: 507, 1973.

16) 坂本浩美：新しい水性ヨード剤 iocarmate による radiculography の経験．関東整災誌 **2**：199, 1971.

17) Schmiedel E: Die lumbosakrale Myelographie mit einem neuentwickelten Kontrastmittel. Radiologie **110**: 478, 1970.

18) Shapiro R : Myelography 2nd edition, Year

Book Medical Publishers. Chicago 1978.
19) 杉浦　皓ほか：Methylglucamine Iothalamate および Methylglucamine Iocarmate の蜘蛛膜下腔投与に関する実験的研究．中部整災誌 **15**: 968, 1972.
20) 杉浦　皓ほか；水溶性造影剤 Methylglucamine Iothalamate および Methylglucamine Iocarmate によるミエログラフィーの副作用について，臨床整形外科 **8**：968, 1973.
21) Suolanen J: Adhesive arachnoiditis following myelography with various water-soluble contrast media. Neuroradiology **9**: 73, 1975.
22) Vik-Mo H and Maurer HJ: Meningeal reactions following myelography. Acta Radiol **16**: 39, 1975.