Arch Jap Chir 47(5), 632～636 Sept., 1978.

腹膜偽粘液腫に外ソ径ヘルニアを合併した1例

都志見病院

楊　忠和，都志見久令男，園田辰彦
中坪　保，木村邦彦

〔原稿受付：昭和53年7月10日〕

Pseudomyxoma Peritonei with Inguinal Hernia

Tadakazu Yoh, Kureo Tsushimi, Tatsuhiko Sonoda,
Tamotsu Nakatsubo, and Kunihiko Kimura

Surgical Department of Tsushimi Hospital

A 68 year old woman was admitted to our hospital because of abdominal distension of one month duration and of left inguinal hernia. She was diagnosed to have Pseudomyxoma peritonei by abdominal paracentesis. Her serum fibrinogen, α_2-globulin and CEA were abnormally high.

On laparotomy a large amount of gelatinous substance was obtained from the peritoneal cavity, and left ovarian cyst and appendiceal tumor were observed. A part of the ovarian cyst was the content of the left inguinal hernia. Total hysterectomy with bilateral salpingo-oophorectomy and appendectomy were performed. Her postoperative course was uneventful and the CEA level decreased slightly after the operation but remained still higher than normal.

はじめに

腹膜偽粘液腫は原発巣が良性であると悪性であるとにかかわらず，粘液性腹水を伴う症候群を示すものであり，多くは卵巣偽粘液嚢腫，又は虫垂粘液嚢腫が原因となり腹膜腔内に多数の吸収されがたい粘液様物質が貯溜したり，播種発育し腫瘤状に増殖する疾患である．本症は1884年 Werth が卵巣嚢腫より続発したと思われる症例を報告したものが最初である．本症は比較的まれな疾患であるが，最近われわれは本症に外ソ径ヘルニアを合併した症例を経験したので報告する．

症例

患者：68才，女性

主訴：腹部膨満

家族歴，既往歴：特記すべきものなし

現病歴：1978年2月下旬より腹部膨満感，軽度の胸内圧迫感が出現したが，その他何ら自覚症状もなく食欲もあるため放置していたが．3月初旬より軽度の倦怠感がでてきたため，某医受診，当院紹介入院となる．

入院時所見：体格栄養中等度，体温 36.8°C，脈拍整，体重 51kg，血圧 140/76mmHg，眼瞼結膜軽度貧血，球結膜黄疸なし，心肺に異常なし．腹部は下腹部より

Key word : Pseudomyxoma peritonei
Present address : Tsushimi Hospital, Karahi-3, Hagi, Yamaguchi, 758, Japan.

剣状突起下まで，びまん性に膨隆，静脈怒張，腸管蠕動不穏なく，触診にて腹壁は柔らかく波動を触れるも，ソ径部以外腹腔内に腫瘤を触れず．腹囲は臍下部にて86cm．左ソ径部に鶏卵大の限局性膨隆を認める．弾性軟，表面平滑，可動性なし，境界鮮明，圧痛なし，還納不能．内診所見にて特に異常を認めず，直腸指診にても異常を認めず．

検査成績：赤血球368万，白血球 4400, Hb11.2g/dl, Hct 33.5%，血小板 9.9×10^4，血沈：18 mm/30′, 52 mm/60′ 94 mm/120′, CRP(−), Na 141.0 mEq/l, K4.6 mEq/l Cl 106.6 mEq/l，血糖 50g 負荷試験：前 126 mg/dl, 30′ 197 mg/dl, 60′ 247 mg/dl, 90′ 253 mg/dl, 120′ 269mg/dl, 180′ 211 mg/dl, 尿：異常なし．Co R2, 黄疸指数 3, A1P 5.4 KA, GPT 6, GOT 12, ChE 0.85, ZTT 7.7, TTT 0.8, LAP 140, LDH 160, TP 5.8 mg/dl, ALP 60.2%, α_1 4.8%, α_2 12.3%, β 8.1%, γ 14.5%, fibrinogen 420 mg/dl, 総コレステロール 189 mg/dl, 出血時間 1′30″, 凝固時間, 8′00″, CEA 29.4 ng/ml. 胸部単純写真異常なし，腹部レ線像にて回盲部に石灰化像を認む．（写真1）

腎盂造影胃透視：異常を認めず．

注腸透視：虫垂充盈不能（写真2）

腹腔穿刺及びダグラス窩穿刺にて，ゼリー様物質を得た．

我々の例では Little[8] 等の例と同じく，貧血，血沈の亢進，fibrinogen の上昇，α_2-globlin の上昇，総蛋白の低下を認めた．更に本例では CEA の異常高値がみられた．

手術所見（写真3）：下腹部正中切開を行うと切開口よりゼラチン様物質が大量にあふれでた．ゼラチン様物質を手指にて排除するに，腸管壁，腸間膜，子宮，腹膜全体にアズキ大から拇指頭大の寒天様不透明，不定形の物質が多数付着していた．右の卵巣は正常であったが左の卵巣に嚢腫を認め，その一部が破裂していた．更に嚢腫の一部が左ソ径ヘルニアの内容となっていた．虫垂部にくるみ大の石灰化を伴う腫瘤があり，それにも破裂口がみとめられた．両付属器と共に嚢腫を含めて子宮全摘出術施行，更に虫垂腫瘤切除術を施行した．ソ径ヘルニア根治術施行．腹腔よりゼラチン様物質 3.6kg 剔除卵巣腫瘤も多嚢胞性で内容はゼラチ

図1 腹部単純写真

図2 注腸透視

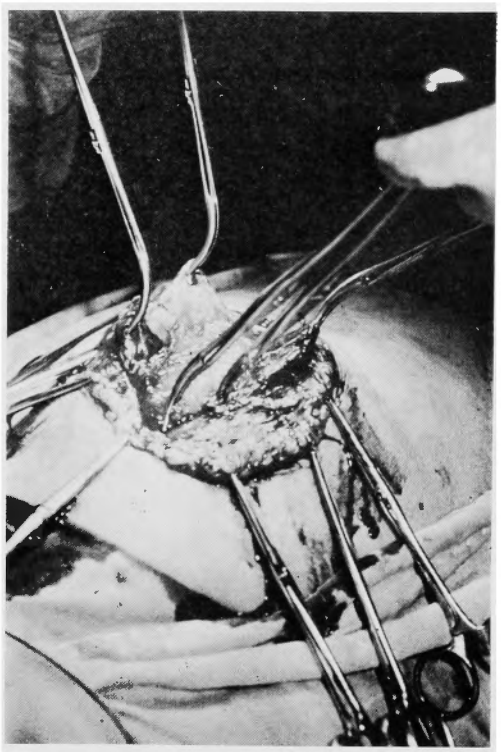

図3　開腹所見

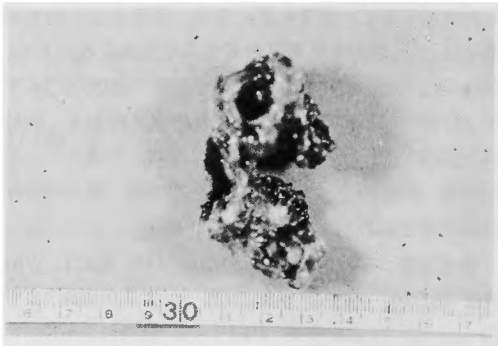

図5　虫垂部腫瘤

図6　卵巣腫瘍病理

ン様物質で満たされており1.5kgで結局5.1kgとなる．腹腔内にエスキノンを散布して閉腹した．

摘出標本所見（写真4，5）：卵巣嚢腫は14.7cm×13.5cm×10.5cmで，多数の小嚢腫からなっている．硬さは軟で破れやすい被膜でおおわれており一部が破裂している．重さ1.5kg．虫垂部腫瘤の重さは12g，6cm×2.1cm×2.6cmで開口部は0.9cm×0.6cm×1.6cmである．全体に弾性硬，表面粗で小指頭大の腫瘤が付着している．子宮卵巣の重さは78gで右卵巣は弾性軟で正常よりやや腫大していた．

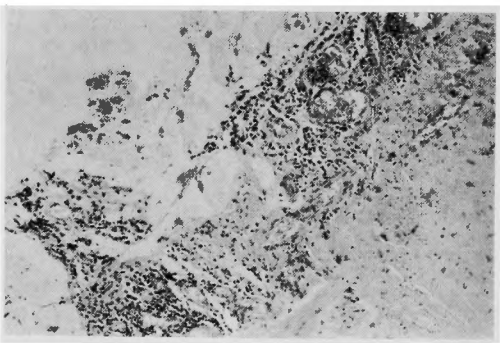

図7　虫垂腫瘍病理

図4　卵巣腫瘍

組織所見（写真6，7）：卵巣偽粘液腫．卵巣腫瘍は典型的な粘液形成が認められ，大部分は異型性を認めないが，核のHyperchromasia及び上皮細胞の分裂像が一部に認められる．虫垂腫瘤は結合織増殖を伴い明らかな粘液形成を認めるが虫垂外より浸潤性に粘液細胞が生じたものと思われる．子宮組織は殆んど正常であるが一部筋層の破壊性断裂像を認める．

考　　察

腹膜偽粘液腫は古くは Peritonitis gelatinosa colloidalis, Perionitis chronica myxomatosa, Maladie gelatinosa du peritoine 等と呼称されていたが，Werth が腹膜偽粘液腫 (Pseudomyxoma peritonei) と命名して以来この名称が本疾患に対して使われるようになった．腹膜偽粘液腫は多くは卵巣，虫垂が原発巣となるが，千葉[2]によれば，170例中，卵巣によるもの43.7%，虫垂によるもの40.8%といい，斎藤[10]によれば，卵巣によるもの30%，虫垂によるもの47%と報告している．その他に子宮体部癌，腸管の粘液腺癌，尿膜管嚢腫の粘液腺癌，卵黄管嚢胞，総胆管癌[5]，胃癌[11]の例も報告されている．卵巣粘液癌の場合は両側性に認められることもあり，又卵巣と虫垂との両方に病変があることがしばしばある．我々の症例では，左卵巣に偽粘液腫を認め，更に虫垂にも病変を認めたが，虫垂粘液腫とは言いがたく，おそらく卵巣偽粘液腫を原発とし，虫垂部病変は続発性のものと考えられる[7]．本症の発生機転として Goettler, Aschoff, Olshausen によれば卵巣嚢腫の破裂により Pseudomucin を含有する嚢腫内容と共に嚢腫壁，又は粘膜の上皮細胞が腹腔内に散布され，その上皮細胞が腹膜に移植され，その細胞が増殖し分泌を営み，本症が形成されるという．Werth は卵巣粘液腫が破裂後，粘液膠質物質が腹腔にでて，異物性腹膜炎を起こす結果，膠様物質の組織化が起こると考えた．Herbut は Pseudomucin が腹膜内に撒布された後に起こるものは chemical peritonits であり，この Pseudomucinを含有する新生嚢腫壁にみられる上皮細胞は破裂した嚢腫の粘膜に由来するものではなく，腹膜の内皮細胞であると記載している．Netzel は腹膜の結合織が粘液変性に陥り，これから粘液が形成されるとし，Negel は多発性嚢腫性リンパ管内皮腫説をとなえている．現在では Olshausen 等の説が重要視されているが，要するに嚢腫又は粘液癌が何らかの原因により破裂し Pseudomucin が腹腔内に遊離した後，腹膜により多胞性の仮性嚢腫状に形成されたものと考えられる．女性は男性に比べて数倍の比率で多い[9]．好発年令は50才から60才台に多く全体の80%を占める[1][10]．しかし最低10才から78才までの例も報告されている．症状としては，大部分の例において腹部膨隆が強くなるまで無症状である．時に嚢胞が破裂した際に腹痛を感じる場合があるが症状の進行に伴い腹水の貯溜を来たし，圧迫症状，腸閉塞，腹痛，全身衰弱の為，死の転帰をとる．その他原因不明の貧血[8]や低血糖症を伴う場合がある．腹腔内容はゼラチン様物質又は，部分的に被包されたムチンである為，腹腔穿刺は太い穿刺針を使わなければ，しばしば無効なことが多い．双手診は時に，卵巣嚢腫や骨盤内に腫瘤が認められる場合は診断の助けとなる．又臨床検査[8]，胸部レ線像[12]も補助診断として有効である．Olshausen 等の説によるものであれば，どのように努力してもゼラチン様物質を完全に腹腔より除去することは不可能であるが，開腹術を行ない，原発巣及び腹腔内のゼリー様物質よりなる多数の腫瘤を除去しなければならない．虫垂及び卵巣は病変が認められようと，認められないとにかかわらず，両方共除去すべきである[1]．アルキル化剤を主とした抗癌剤の使用は治療として予後を非常によくし，Cole[3] 等によると Thiotepa が他のアルキル化剤より有効であるとしている．放射線療法は無効なことが多いようである[6]．エストロゲン療法は閉経後の患者で，卵巣原発によるものには有効である[9]．腹膜偽粘液腫は遠隔転移を生じることは殆んどなく，原発巣の組織学的検査では悪性所見を呈することは少なく，比較的良性の腫瘍であると言われているが，一般には連続的破壊性発育をし，圧迫症状を呈する為，更には手術により剔除しても再発することが多く，80%は5年以内に死亡すると言われている為，臨床的には悪性疾患であると考えられる．

お　わ　り　に

我々は，術前，腹腔穿刺により腹膜偽粘液腫と診断し，腹腔よりゼラチン様物質5.1kg を排除し，更に卵巣嚢腫の一部がソ径ヘルニアを形成した興味ある症例を経験したので報告した．又，本症例において術前 CEA が29.4 ng/ml と高値を示したが術後 5.4 ng/ml, 4.6 ng/ml と低下を示すも依然として高値であったことを付記しておく．

文　　献

1) Bennington JL, Ferguson BB et al : Incidence and reative frequency of benign and malignant ovarian neoplasma obstet. Gynecol **32** : 627-633, 1968.
2) 千葉博史： 腹膜偽粘液腫．臨床外科 **18** : 548-550, 1963.
3) Co le WH, Roberts SS : Dissemination of cancer with special emphasis on vascular spread and implantation. Ann Surg **161** :

753, 1965.
4) 井上正雄：腹膜偽粘液腫の1例. 外科 **20**：763-765, 1958.
5) Jones, DH：Pseudomyxoma peritonei. Br J clin Pract **19**：675-678, 1965.
6) 貴家寛而：腹膜偽粘液腫. 臨床婦産 **8**：36～, 1954.
7) 久保田忍：腹膜および卵巣偽粘膜腫の2例. 産科と婦人科 **37**：1275-1278, 1970.
8) Little JM, Halliday JP et al：Pseudomyxoma peritonei. Lancest **2** 659-663, 1969.
9) Long RTL, Spratt Js Jr et al：Pseudomyxoma peritonei：New concepts in management with a report of 17 patients. Am J surg **117**：162-168, 1969.
10) 斎藤達雄：腹膜偽粘液腫. 癌の臨床 **4**：257-259, 1958.
11) Shanks HGI：Pseudomyxoma peritonaei. J obstet Gynec Brit Cwlth **48**：255-260, 1949.
12) 梅咲直彦：Pseudomyxoma poritonei の診断指標とその腫瘍性格. 日産婦誌 **28**：1149-1150, 1976.