

多中心性乳癌の1症例

赤穂市民病院外科 (院長: 荻野和四郎博士)

田中 明, 新田 直樹, 仁尾 義則
中元 光一, 辺見 公雄

〔原稿受付: 昭和55年6月27日〕

A Case of Clinically Overt Multicentric Breast Cancers

AKIRA TANAKA, NAOKI NITTA, YOSHINORI NIO,
KOICHI NAKAMOTO and KIMIO HENMY

The Department of Surgery, AKo Municipal Hospital

A 38-year-old female was admitted in our hospital with bloody nipple discharge and 7 independent tumors in three quadrants of the right breast.

The radical mastectomy was performed, and histological examination by serial sections showed that this case satisfied the definition of multicentricity by SCHWARTZ.

1. はじめに

乳癌において、触診、マンモグラフィーあるいは、組織検索にて、主腫瘍の近傍に小病巣を発見することは、稀ではない。今回、術前より、異なる3つのquadrantsにわたり、かつ距離において7個の腫瘍を触知した、多中心性乳癌の1症例を経験したので、若干の文献的考察を加え、報告する。

2. 症 例

木○義○: 38才 未婚女性

主訴: 血性乳頭分泌及び7個の右乳房腫瘍。

既往歴: 特記すべきことなし。未婚で妊娠分娩の経

験はない。月経周期は15~20日と不規則であった。

家族歴: 特記すべきことなし。

現病歴: 1979年春、右乳房に腫瘍が存在するのに気づいていたが、放置していた。同年7月、腫瘍が7個に増加し、同じ頃より右乳頭に血性分泌物を認めた。同年9月当科を受診一番大きい腫瘍(図1の1)の生検を施行し、その結果はinfiltrating duct carcinomaであることが判明した。

入院時所見: 体格栄養中等度。検血、検尿、肝腎機能検査にて異常は認められなかった。

CEA 0.5ng/ml.

図1に示す様に、2.0cm以下0.8cm以上の7個の腫瘍を触知した。占居部位は、DE+D+D+B+A+

Key words: Multicentric breast cancer.

索引語: 多中心性乳癌。

Present address: The Department of Surgery, AKo Municipal Hospital, Nakasu, Kariya, AKo, Hyogo, 678-02, Japan.

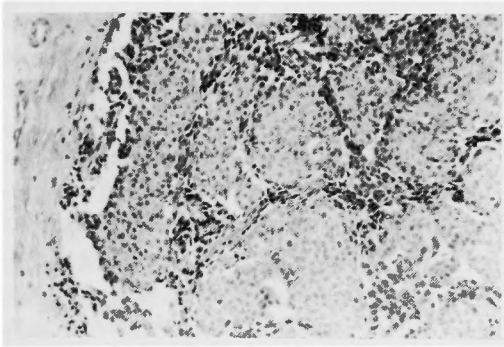


図1の1 病理組織標本 ×25

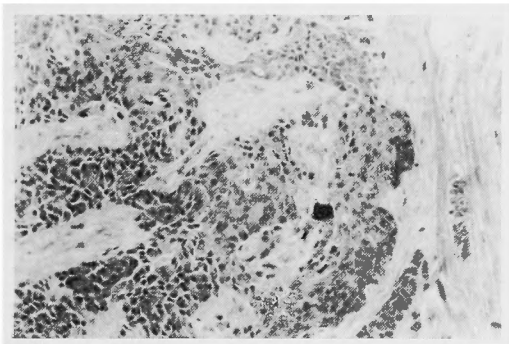
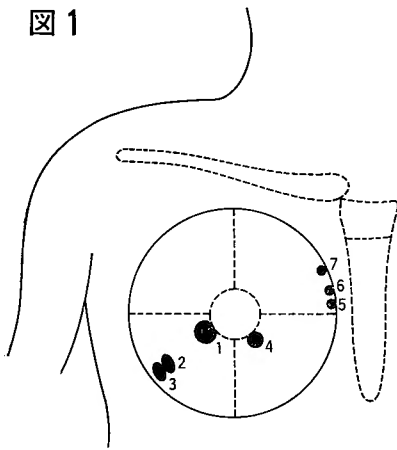


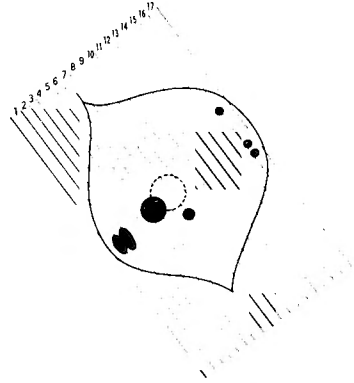
図1の5 病理組織標本 ×25

図1



占居部位：DE + D + D + B + A + A + A
 大きさ：全て 2 cm以下 0.8cm以上
 性状：球形～卵形，硬，境界明瞭。
 周囲組織への波及：Slight dimple (－)
 大胸筋固定 (－)
 腋窩リンパ節：硬 1個触知。
 乳癌取扱規約 TNM分類
 T1a, N1b, M0 Stage II

図2



A+A. 図1の1～7全て可動性を有し，境界比較的明瞭で，弾性硬の腫瘍であった。slight dimple, 大胸筋固定は認めなかった。右腋窩に1個硬いリンパ節を触知したが，鎖骨下，鎖骨上窩リンパ節腫脹は認めなかった。対側乳房には腫瘍を触知しなかった。諸検査にて，遠隔転移を思わせる所見は認めなかった。多発腫瘍の場合，より重い方を採用するという乳癌取扱規約では，T1a, N1b, M0 Stage II であった。

手術：1979年10月12日，内側外側に散在する腫瘍であるが，内側腫瘍は1cm前後と小さいため，胸骨傍郭清は行わず，定型的乳房切断術を施行。術後，抗癌剤の投与を行い，経過は良好で，8ヶ月後の現在，再発の徴候はなく，外来通院中である。

病理組織所見：標本は図2の如く連続切片とし検索を行った。図1上1～7全ての腫瘍は，乳腺内にとどまり，組織診断は全て，infiltrating duct carcinomaであり，全て，medullary tubular carcinomaであった。腫瘍間には，連続切片にて intraductal spreading, lymphatic emboli は認めなかった。腋窩リンパ節は1/15に転移陽性でn1cであった。Tnm, tnm 分類ともに stage I であった。又，7つの病変以外に microscopic cancer は見出せなかった。

3. 考 按

癌の多中心性発生は現在広く認められているが，乳癌における多中心性発生は，1931年，Cheatle and Cutler により初めて報告された。彼らは癌の focus の散在する症例のいくつかを報告した。以来，多くの研究者により，人乳癌及び動物乳癌においても，乳癌

表1 多中心性乳癌の頻度
(多中心性:異なる Quadrant に存在する事)

Kern and Broks	7%
Tellem et al	26.5%
Fisher et al	13.4%
Schwartz	39.6%

表2 多中心性の定義 (Schwartz)

- (1) 主腫瘍の存在する Quadrant と別の Quadrant に存在する。
- (2) 主腫瘍が乳輪近くに存在する場合は 5cm 以上離れている。

が多中心性に発生し、それが一塊となり1つの癌に進展するという形式が確認された。

その当時には、主腫瘍と異なる quadrant に存在する多中心性乳癌には気づかれなかった。

多中心性という言葉には、(1)癌の focus がいくつが存在し、それが発育して一塊となるという意味。(2)遠く離れた相独立する癌腫が複数個存在するという意味があるが初めは(1)についてのみ重視され、(2)は重視されなかった。

主腫瘍近傍の癌の focus と離れた focus を区別した最初の報告は、Qualheim and Gall¹³⁾により行われた。157例の乳癌に対して、total mounts serial large sections を作製し、17%の症例に、主腫瘍の近傍に明らかに独立して癌の focus を認め、35%の症例に、遠隔部位に、癌の focus を認めたと報告したのである。更にその focus の大部分は microscopic size、又は時に、preinvasive であったと述べている。

Gallager and Martin^{5,6)}は、34例の乳癌について、specimen mammography を用いて、serial sections を検討し、34例の4分の3の症例に、atypical hyperplasia 及び intraductal carcinoma を、主腫瘍の近傍あるいは遠隔部位に見出し、半数の症例に invasive cancer を見出したと報告した。更に主病巣近くの小病巣の解釈として、既存の intraductal carcinoma が invasive になる。又は、periductal lymphaticus を介して進展するという2つの可能性のあることを示唆している。更に、乳癌は局所性疾患でなく、乳管乳腺上皮に、広汎に変化の来る疾患であると述べている。

Tellem, et al.¹⁸⁾は主腫瘍の存在する quadrant と

は異なる別の quadrant に、64例中、26.5%の症例に、microscopic cancer が存在することを報告した。又 Kernand Brooks⁸⁾は、多中心性乳癌の頻度を7%と報告している。

Fisher, et al.⁴⁾は904例の invasive cancer について研究し、121例 (13.4%) に主腫瘍の存在する quadrant と別の quadrant に microscopic focus が存在したと報告している。中でも、主腫瘍と異なる quadrant 2つに focus の存在する症例は、121例中14例 (11.6%)、3つの quadrants に存在する症例は、7例 (5.8%) であったと報告している。更に多中心性との significant factor は、(1)乳頭が腫瘍の浸潤をうけていること。(2)主腫瘍の intraductal component の多いこと。(3)主腫瘍の近傍に non invasive cancer が存在すること。等であると、解析的に示している。同時に、Gallagerの指摘したリンパ管内腫瘍栓塞が、異なる quadrant に2% (18例)の割合に見出されたと報告し、リンパ管内腫瘍栓塞が転移の可能性の上で重要であると強調している。そして、本症例の様に、臨床的に明らかな、即ち microscopic でない、独立腫瘍が複数個存在する症例は、1000例中、唯一例であったと報告している。その理由としては、Gillis, et al.⁷⁾、McDivitt¹²⁾、及び Kramer and Rush¹⁰⁾の仕事が示す様に、多中心性の microscopic focus は非常に発育が遅いためであると述べている。

McDivitt¹²⁾によると、non-infiltrating breast cancer は、治療されないと、5年のうちに、8%、10年のうちに、15%が infiltrating cancer になるという。

Kramer and Rush¹⁰⁾は、乳癌以外で死亡した70才以上の女性の乳房には、一般の乳癌の発生頻度の19倍の高頻度に、臨床的に潜在しているところの、intraductal carcinoma が、発見されうると報告している。

Schwartz, et al.^{16,17)}は多中心性の定義として、

(1) 主腫瘍の存在する quadrant と別の quadrant に存在すること。

(2) 主腫瘍が乳輪近くに存在する場合は 5cm 以上離れていること。

とあげ、臨床的に潜在する癌が53例中、39.6%に発見しえたと報告している。

この様に、主腫瘍と離れた部位にも focus が存在する多中心性乳癌なるものが存在することもあって、Atkins, Crile, Peters, Rissanen らの唱える、早

期乳癌の local excision wedge resection といっ
た。Minor surgery は、多中心性の頻度の高さ、並
びに、乳癌が乳管乳腺上皮に広汎に変化の来る疾患で
あることを考慮すると、危険な方法と考えられる。

4. ま と め

本症例は Schwartz の定義する多中心性の条件を
満し、しかも、microscopic cancer でなく、臨床的
に明らかに腫瘍が7個存在した症例であったので、こ
こに報告した次第である。

文 献

- 1) Ashikari R, Huvos AG, et al : A clinicopathologic study of atypical lesions of the breast. *Cancer* 33 : 310-317, 1974.
- 2) Betstill WL, Rosen PP, et al : Intraductal carcinoma. Long term follow up after treatment by biopsy alone. *JAMA* 239 : 1863-1867, 1978.
- 3) Black MM, et al : Association of atypical characteristics of benign breast lesions with subsequent risk of breast cancer. *Cancer* 29 : 338-343, 1972.
- 4) Fisher ER, Gregorio R, et al : Pathologic findings from the national surgical adjuvant breast project (Protocol No.4) : I. Observations concerning the multicentricity of mammary cancer. *Cancer* 35 : 247-253, 1975.
- 5) Gallager HS and Martin JE : The study of mammary carcinoma by mammography and whole organ sectioning. *Cancer* 23 : 855-878, 1969.
- 6) Gallager HS and Martin JE : Early phases in the development of breast cancer. *Cancer* 24 : 1170-1178, 1969.
- 7) Gillis DA, Dockerty MB, et al : Preinvasive intraductal carcinoma of the breast. *Surg Gyn Obst* May : 555-562, 1960.
- 8) Kern WH and Brooks RN : Atypical epithelial hyperplasia associated with breast cancer and fibrocystic disease. *Cancer* 24 : 668-675, 1969.
- 9) Koehl RH, et al : The incidence and significance of calcifications within operative breast specimens. *Cancer* 53 : 3-14, 1970.
- 10) Kramer WM and Rush BF : Mammary duct proliferation in the elderly. *Cancer* 31 : 130-137, 1973.
- 11) Kraus FT, et al : The differential diagnosis of papillary tumors of the breast. *Cancer* 15 : 444-455, 1961.
- 12) McDivitt RW, Huttler RVP, et al : In situ lobular carcinoma. *JAMA* 201 : 82-100, 1967.
- 13) Qualheim RE and Gall ED : Breast carcinoma with multiple sites of origin. *Cancer* 10 : 460-468, 1956.
- 14) Rosen DP, Francehia AA, et al : "Residual" mammary carcinoma following simulated partial mastectomy. *Cancer* 35 : 739-746, 1975.
- 15) Rosen DP, Senie R, et al : Noninvasive breast carcinoma. Frequency of unsuspected invasion and implications for treatment. *Ann Surg* 189 : 377-382, 1979.
- 16) Schwartz GF, Patchefsky AS, et al : Clinically occult breast cancer. Multicentricity and implication for treatment. *Ann Surg* 191 : 8-12, 1979.
- 17) Schwartz GF, Feig SA, et al : Clinicopathologic correlations and significance of clinically occult mammary lesions. *Cancer* 41 : 1147-1153, 1978.
- 18) Tellem MT, Prive L, et al : Four quadrant study of breasts removed for carcinoma. *Cancer* 15 : 10-17, 1962.
- 19) Urban JA : Bilaterality of cancer of the breast. *Cancer* 20 : 1867-1870, 1967.