Arch Jap Chir 49 (5), 695～699, Sept., 1980

同時原発両側乳癌

近畿大学医学部第2外科学教室（主任：久山健教授）

笠原　洋，田中　茂，川合秀治，松本博城
須藤峻章，梅村博也，白羽　誠，久山　健

〔原稿受付：昭和55年6月27日〕

Simultaneous Primary Bilateral Carcinoma of the Breast : A Case Report

YOH KASAHARA, SHIGERU TANAKA, SHUJI KAWAI, HIROKI MATSUMOTO, TAKAAKI SUDO, HIROYA UMEMURA, SEI SHIRAHA and TAKESHI KUYAMA

The Second Department of Surgery, Kinki University School of Medicine
(Director Prof. Dr. Takeshi Kuyama)

It is not unusual for a woman to develop independent carcinomas in both breasts. In the majority of the cases, the development of carcinoma appears in the second breast as a subsequent event, but bilateral involvement at the outset may occur in a minority group.

The differentiation whether the malignancy of the second breast is independent or metastatic is necessary. There are several criteria for this purpose described by different authors. To establish the diagnosis of simultaneous primary carcinoma of the breast, clinical pictures and histologic findings should be thoroughly studied.

A case of 50-year-old female was presented and the efficacy of the opposite breast biopsy was described.

はじめに

両側乳癌には原発性のもの，転移性のものがみられ，また発生時期により同時性，異時性と区分され，しかもこれらを定義するのに諸家によりやや相違する診断基準が示されている．私達は両側同時原発乳癌と思われる症例を経験したので，若干の考察を加えて報告したい．

Key words : Bilateral breast carcinoma, Primary or metastatic, Simultaneous or non-simultaneous, Mammography, Biopsy of the opposite breast.
索引語：両側乳癌原発性または転移性，同時性または異時性，乳房撮影，対側乳房生検．
Present address : The Second Department of Surgery, Kinki University School of Medicine, Sayama-cho, Osaka, 589 Japan.

症　　例

症例：50歳の未婚女性　ID：10-0-025-4

主訴：両乳房腫瘤，腹部腫瘤

既往歴：14歳時腸チフス，47歳時子宮筋腫を指摘されたが今日まで放置

家族歴：母方の祖母に胃癌

現病歴：3年前右乳房の径約 2cm のやや硬い腫瘤に気づいた．圧痛，熱感などの症状なく，某医にて Mammography (MMG) 上異常なしといわれ放置，その内この腫瘤は消失したとのことである．約6カ月前右乳房に前回腫瘤と異なった部位に径約 2cm の腫瘤をふれ，一方左乳房にも同時期ごろよりしこりを感ずるようになった．右乳房の腫瘤が次第に増大するように思い，昭和54年6月7日当科受診．なお3年前より子宮筋腫を指摘されており，次第に増大して腹部腫瘤をふれ，過多月経をみるようになっている．

入院時現症：身長 158cm，体重 49kg，眼瞼結膜蒼白，胸部聴診で軽度の収縮期雑音あり，両側乳房に図1に示すような腫瘤をふれる．両側腋窩，鎖骨上窩のリンパ節触知せず，下腹部に臍高におよび移動性のない表面平滑，辺縁明瞭，弾性硬で小児頭大の腫瘤がみられた．

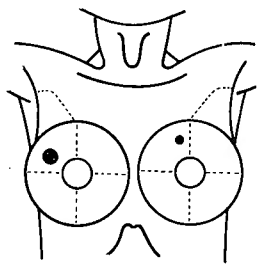

Rt.　4×3cm，hard

Lt.　2×1cm，elastic hard

Fig. 1　Preoperative findings of the both breasts

入院時検査所見：MMG で psammoma と思われる微細石灰化像が右側にみられた(図2)．左側のMMGには著変をみなかった．表1に示すように著明な貧血がみられ，子宮筋腫による出血が原因と思われた．胸部レ線像その他には著変をみなかった．

入院後経過：貧血補正の上，54年6月20日腹式単純子宮全摘，両卵巣切除につづいて右乳癌手術（Br+Mj+Mn+Ax）を施行，同時に左乳房の腫瘤（一部に嚢胞形成）の試験切除を施行した．右側の組織所見は papillotubular adenocarcinoma で comedo type や solid type などが混在してみられ T_2, N_0, M_0, Stage Ⅱ，左側試切標本でも悪性所見を指摘され，7月11日左乳癌手術，Br+Ax, T_2, N_0, M_0, Stage Ⅱ，組織学的に papillotubular adenocarcinoma であった（図3，4）．術後経過は順調で，第2回手術後37日目に退院し約1年経過の時点で局所再発はなく，全身的にも転移を疑わせるような所見はない．

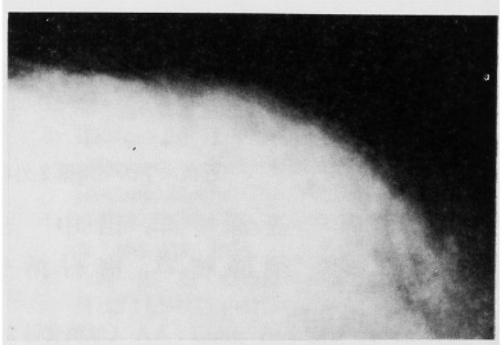

Fig. 2　Mammography (right)

Table 1　Preoperative laboratory data

RBC x10⁴	245	Total bil. mg/dl	0.5
Hb g/dl	4.3	Direct bil.	0.1
Ht %	15.7	GOT IU	22
WBC	4,000	GPT	9
Stab	2	Alkaline P.	111
Seg	52	LDH	216
Lymph	30	CPK	14
Mono	8	BUN mg/dl	12
Eosino	7	Creatinine	0.9
Baso	1	Na mEq/l	139
Glucose mg/dl	73	K	4.2
Cholesterol	195	Cl	99
Triglycerides	120	Ca mg/dl	9.7
Total protein g/dl	7.7	Fe μg/dl	16
A/G	1.08	Cu	118

考　　按

両側乳腺に癌をみとめた場合，両側とも原発のものと一側は他側乳癌あるいは他臓器癌からの転移のものの2者が考えられる．また発生時期により同時性また

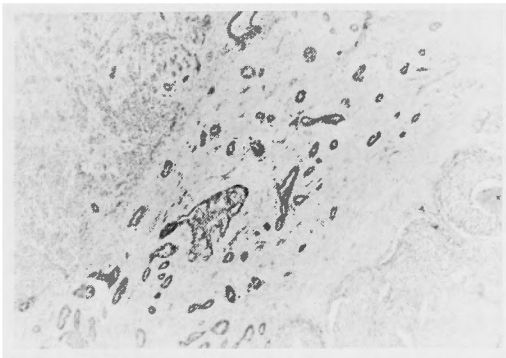

Fig. 3 Photomicrograph of the carcinoma (right)

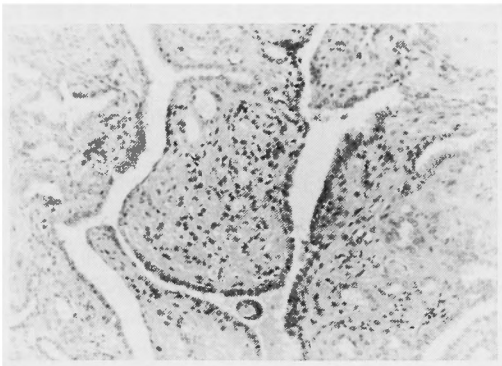

Fig. 4 Photomicrograph of the carcinoma (left)

は異時性両側乳癌に区分される．Guiss[9] は異時性の場合，1) 1次側の手術が癌に対して施行されたこと，2)術後2年以上再発や転移をみないこと，3) 2次側に癌を発見したとき他のどこにも転移がみられないこと，同時性：1)両側におのおの独立して癌があり，転移のみられないこと，2)両腫瘍の発育の歴史が同様であること，3)両側同時期切断後に早期に局所再発のないこととしている．Moertel ら[19]は異時性：1)組織学的に両側とも癌，2) 1次側が根治手術であり，2次側診断以前に6カ月以上経過，3) 2次側診断時1次側に局所再発や遠隔転移をみないこと．同時性：1)両側とも組織学的に癌，2)遠隔転移なく，局所リンパ節転移がないか，あっても少ないこと，3)片側または両側の腫瘍が内半分の領域にあっても両者の組織型が intraductal cancer であるか，あるいはまったく異なっていることとし，北条ら[11]は異時性：1)非浸潤型，2)組織像がきわめて異なるかまたは発生母地が異なる，3) 1次側根治手術後再発なく，2次側腫瘤が乳腺内にとどまり，2次側手術後すぐに全身転移がみられないのいずれかの条件を満足するもの，同時性：異時性の条件のいずれかを満足した上で，1)初診時両側にみとめる，2)両側の乳房切断が1カ月以内に行なわれたもののいずれかとしている．山崎ら[30]は異時性：1)第1癌が根治手術可能で，とくに縦隔に転移のないこと，2)第2癌発見時再発の徴のないこと，3)第2癌手術後1年以内に再発のないこと，同時性：1)両側とも根治手術可能で，とくに縦隔転移のないこと，2)術後1年以内に再発のないこと，3)両側乳房切断が1カ月以内に行なわれていることをあげている．また第7回乳癌研究会においては，異時性：1)第1癌に対し根治的乳房切断術施行の症例であること，2)第1癌と第2癌の手術間隔が6カ月以上であること，3)第2癌手術時までに局所再発または遠隔転移のないこと，4)病理学的に一側が *in situ* のものは independent とする，同時性：1)各側の乳癌が根治手術の対象となり得ること，2)手術後早期に局所再発をみないこと，3)異時手術例中で手術間隔の6カ月以内のものを含める，4)異時性第4項に同じ，が判定基準としてあげられている[8,13]．より簡単には Donegan ら[6] の述べるように組織学的所見を問題とせず臨床所見のみで，孤立した癌が対側乳房の乳腺実質内に存在し，諸検査にて転移であることが証明されなければ原発性と考えるとの説もみられる．そして Shellito ら[25] は病理学的所見によって同時，異時あるいは転移の別を決定することは出来ず，これらの鑑別は臨床所見によるべきとしている．

一方霞ら[13]はこれに対して実際に両側乳房に癌をみとめた場合，上述の諸家の臨床的基準はいくら厳密に条件をとっても必要十分とはいえず，第2癌巣における原発性，転移性の別を純組織学的に確認する方法として，第2の癌巣における癌組織の乳管内進展の有無が重要としている．すなわち第2癌の intraductal spread or intralobular spread があれば両者とも原発性，なければ第2癌は第1癌あるいは他臓器癌よりの転移であるとしている．Robbins ら[24] も第2癌の ducts または lobules の *in situ* focus は原発巣と考えている．なお1側乳癌が対側乳房へ転移する率は5.7%[11]，3.1%[4]，1.4%[15]と少なく，同時両側乳癌として短期間に転移がみられる率はさらに低いと思われる．自験例の場合組織型は papillotubular adenocarcinoma で両側とも同一であったが，他の点では上述の諸家の基準に合致していた．また同一側乳癌においても同一標本内で多少の異なる組織像がみられることを考えれば[3,26]，両側とも同一の組織像を呈して

も転移によるとは断定出来ず，むしろ intraductal spread を重視する霞ら[13]の説によって，自験例の場合も原発同時両側乳癌と考えてよいと思われた．

乳癌手術例中での両側原発乳癌の頻度は Majo Clinic では同時性 1.0%，異時性 3.4%[10]，同時性 0.27%，異時性 3.5%[19]，本邦では同時性が 0.60%，異時性 1.52%[8]，同時性 0.68%，異時性 2.05%[13] などがあげられ，同時性のものは異時性のものの40%以下の発生率である．なお他にも同時性と異時性あわせて 7.9%[5]，6.8%[24]，4.74%[25] などもみられるが，先述の判定基準に差のあることを考慮する必要がある．

両側乳癌の発生年齢は40～50歳が主体であり[22]，二次側発生率は50歳以下のものがそれ以上のものより2倍以上高率といわれる[24]．また50歳以下の乳癌手術を受けた婦人が対側にも乳癌発生をみる危険率は，正常同年代の婦人に比べ10倍以上といわれる[24]．無論第1癌手術後生存がみられなければ対側発生について論じ得ないのであって，これを考慮のうえで霞ら[13]は一側乳癌患者は対側に終生では6.19%の新たな乳癌発生をみると算定し，日本女性は乳癌罹患率は低いが，乳癌に罹患したものがさらに対側に乳癌発生をみる確率は決して低くないとしている．そして一側乳癌手術後の患者は正常人の25倍，単一乳房あたりでは約50倍の高率で対側乳癌発生がみられると推定している．これらは主に異時性両側乳癌についての推計であり，同時原発両側乳癌については霞ら[13]は両側乳癌同時認知手術例中長径差 1cm 以内のものを厳密な意味での同時性として，3,365例中12例，0.356%の発生率としている．

その他両側乳癌の発生に関与の可能性のある因子として種々のものがあげられている．Desaive[4]は閉経前のものの発生率が 8.3%であるのに対して，それ以外のものでは 2.4%と大差があると述べている．組織型について papillary carcinoma と lobular carcinoma の間に差がみられる[21,24]，intraductal carcinoma での高率発生[17]がいわれる一方，とくに特徴をみないこの説もある[13]．患者血液型に差はなく[7]，mirror image 型の発生がとくに同時性で頻度が高いとされる[13,27]．もっとも注意すべき点は家系内発生の多いことであり[2,7,17]．遺伝歴濃厚な家系では綿密な乳房検診の反復，対側生検などが必要であろう．

一側乳癌手術時に対側の予防的乳房切断をすすめるものもみられるが[12,16,23]，患者や夫の精神的，肉体的な苦痛や前述の対側癌発生率からみてそう簡単に施行出来る性質の処置とはいえない．強い乳癌の家族歴のある患者や閉経前の患者でさらに妊娠をのぞむものなど特殊な例にのみ施行してもよいと Moertel ら[19]は述べているが，一方予防的対側切除によってもわずかに20例中1例に延命効果が統計上みられるとの悲観的な見方もある[24]．Guiss[9]は免疫学的な立場から予防的対側乳房切断には反対している．

より実際的には同時両側乳癌の存在を考慮して対側の生検を施行し[27,28,29]，結果が negative であっても危険度の高い症例についての綿密な follow-up を行なうことが重要といえよう．自験例では MMG 上は左側腫瘤は良性と考えられたが，いわゆる false negative の MMG 所見もかなりみられることを考慮に入れれば[1]，右側術中に対側生検を施行したことは適切な方法であったと思われた．

両側乳癌の予後は比較的良好ではあるが，同時原発のものの予後はよくないといわれている[10,29]．しかし stage により乳癌の予後がある程度予測し得ることを考えれば，当然異時性両側乳癌は第2癌の stage により予後は規定され，一方同時乳癌においても各側の stage によると思われる．同時両側原発乳癌は一種の重複癌と考えられるため予後は重篤との概念が一般的であるが，霞ら[13]は症例数が少なく断定は出来ないが予想以上に予後良好としている．

同時両側乳癌に対して右側を定型切除，左側を非定型切除と本症例では根治術を施行したが，左右側の術式のちがいは機能的な術後運動障害その他を避け得ると思っただけで，とくに深いうらづけのあるわけではない．乳癌の手術法自体が従来の拡大根治切除を重視するものから，非定型切除あるいは単純乳房切断などもみとめる方向に変化してきており[14,18]，本症例についてもさらに経過観察をつづけていきたい．

おわりに

50歳女性の両側同時原発乳癌の1例を経験し，両側とも根治手術を施行し現在まで再発や転移所見をみていない．諸家により同乳癌の定義はやや異なるが，診療面においては一側癌手術時に他側乳腺にある程度の腫瘤をふれれば，少なくとも試験切除を施行してみることがのぞましい．そして両側乳癌の存在の可能性を考慮するべきと思われる．

References

1）秋貞雅洋，尾本良三，他：第29回乳癌研究会主題

Ⅰ．各種診断法の比較と各々による補正率．日癌治会誌 **15**：295-316, 1980.
2) Cady B : Familial bilateral cancer of the breast. Ann Surg **172** : 264-272, 1970.
3) Cutler M : In Tumors of the Breast, Philadelphia, JB Lippincott, 1962, p. 211.
4) Desaive P : Le cancer mammarie bilatéral. J radiol et électrol **30** : 335-338, 1949- cited by 24).
5) Devitt JE : Bilateral mammary cancer. Ann Surg **174** : 774-778, 1971.
6) Donegan WL and Spratt JS : Chap. 14. Cancer of the second breast. In Cancer of the Breast edited by Donegan WL and Spratt JS, Philadelphia, WB Saunders, 1979, pp. 464-483.
7) Finney GGJr, Finney GG, et al : Bilateral breast cancer, clinical and pathological review. Ann Surg **175** : 635-646, 1972.
8) 深見敦夫，久野敬二郎，他：主題Ⅱ．両側乳癌．1. 両側乳癌の検討．癌の臨床 **14**：682-684, 1968.
9) Guiss LW : Problem of bilateral independent mammary carcinoma. Am J Surg **88** : 171-177, 1954.
10) Harrington SW : Survival rates of radical mastectomy for unilateral and bilateral carcinoma of the breast. Surg **19** : 154-166, 1946.
11) 北条慶一，渡辺弘，他：両側性乳癌について．癌の臨床 **14**：394-399, 1968.
12) Hubbard TBJr : Nonsimultaneous bilateral carcinoma of breast. Surg **34** : 706-723, 1953.
13) 霞富士雄，堀雅晴，他：両側乳癌．癌の臨床 **22**：1341-1349, 1976.
14) 児玉宏：胸筋保存乳房切断術．外治 **40**：292-298. 1979.
15) 小池綏男，代田広志，他：反対側乳房転移乳癌の検討．信州医誌 **26**：172-177, 1978.
16) Leis HPJr : Selective, elective, prophylactic contralateral mastectomy. Cancer **28** : 956-961, 1971.
17) Lynch HT, Harris RE, et al : Management of familial breast cancer : I. Biostatistical-genetic aspects and their limitation as derived from a familial breast cancer resource. Arch Surg **113** : 1053-1058, 1978.
18) Meyer AC, Smith SS, et al : Carcinoma of the breast : A clinical study. Arch Surg **113** : 364-367, 1978.
19) Moertel CG, Soule EH : The problem of the second breast : A study of 118 patients with bilateral carcinoma of the breast. Ann Surg **146** : 764-771, 1957.
20) Nevin JE, Pinzon G, et al : Minimal breast carcinoma. Am J Surg **139** : 357-359, 1980.
21) Newman W : In situ lobular carcinoma of breast : report of 26 women with 32 cancers. Ann Surg **157** : 591-599, 1963.
22) 大沢勝三，田中隆，他：両側乳癌症例の検討．日大医誌 **34**：819-822, 1975.
23) Pack GT : Argument for bilateral mastectomy. Surg **29** : 929-931, 1951.
24) Robbins GF, Berg JW : Bilateral primary breast cancers. A prospective clinicopathological study. Cancer **17** : 1501-1527, 1964.
25) Shellito JG, Bartlett WC : Bilateral carcinoma of the breast. Arch Surg **94** : 489-494, 1967.
26) 曽和融生，曽桂植，他：両側乳癌の臨床．外診 **18**：314-320, 1976.
27) Urban JA : Bilaterality of cancer of the breast. Cancer **20** : 1867-1870, 1967.
28) Urban JA : Bilateral breast cancer. Cancer **24** : 1310-1313, 1969.
29) Wilson ND, Alberty RE : Bilateral carcinoma of the breast. Am J Surg **126** : 244-248, 1973.
30) 山崎泰弘，小淵欽哉，他：両側性乳癌の検討．外科 **37**：615-618, 1975.