

急性胃アニサキス症の検討

—特に臨床像とレントゲン所見および内視鏡について—

都志見病院

楊 忠 和, 都志見 久令男

(原稿受付: 昭和55年10月6日)

Acute Gastric Anisakiasis —With Special References to Clinical Features and its Roentgenological and Endoscopic Findings—

TADAKAZU YOH and KUREO TSUSHIMI

Surgical Department of Tsushimi Hospital

Clinical, roentgenological and endoscopic investigations have been carried out on 23 cases of acute gastric anisakiasis for the past four years since February 1977. Results were as follows:

The parasite bodies identified as Anisakis larva type I were discovered and picked up with biopsy forceps of fiberscope in all cases.

We could ascertain that all the patients have eaten raw mackerel before onset.

Incidence of anisakiasis was more common in women than in men and in spring among four seasons.

It took 2 days on the average from onset to picking up the Anisakis larva.

X-ray examinations revealed the marginal rigidity of the gastric outline, marked swelling of the mucosa and widened gastric angle. Their X-ray findings were similar to the gastric allergy.

Endoscopic examinations showed edematous swelling around the sites of the larval penetration to the gastric wall. Careful difference for edematous elevation like a submucosal tumor was needed.

はじめに

寄生虫のなかで臓器移行症であるアニサキス症は、アニサキス幼虫が寄生する魚介類等を人が食べることによって、胃や腸に急性又は、慢性の症状を現わすも

のであり、近年臨床例は増加の傾向があり、発症の本態も解明されつつある。1977年2月より1980年7月迄、我々が経験したアニサキス症例は、並木等の言う急性胃アニサキス症23例、及び腸閉塞のもとに腸切除術をうけ、虫体の発見にて腸アニサキス症の診断を得た1

Key Words: Anisakiasis, Gastric allergy, Gastric mucosal edema.

索引語: アニサキス症, アレルギー性胃炎, 胃粘膜浮腫.

Present address: Tsushimi Hospital, Karahi-3, Hagi, Yamaguchi, 758, Japan.

例である。

急性胃アニサキス症23例につき、臨床的検討をおこなうと共に、若干の文献的考察を加えて報告する。

臨床例

男女別発生状況では男子10例、女性13例で男対女比は1:1.3であった。年齢発生状況は25歳より69歳迄認められ、30歳~40歳代に16例を認め、約70%がその年代に発生していた。

胃アニサキス症の月別発生状況をみると、1月3例、2月5例、3月5例、4月5例、5月3例、7月2例で、特に2月~4月に多いようである。発生前の生鮮魚介類は、全例サバの刺身であり、摂取后症状発現まで5~10時間で5~6時間内に発生することが多い。症状発現より受診までの期間は、1日10例、2日8例、3日1例、4日2例、5日2例で、5日以内に受診しており、虫体摘出まで平均2日であった。23例の急性胃アニサキス症は全例、ファイバースコープにて虫体を摘出されているが、受診時に最初胃透視を受けた例は13例、急性胃アニサキス症を疑われ最初からファイバースコープを施行した症例は10例である。自覚症状をみると、心窩部痛23例、腹痛3例、腹部膨満感3例、嘔気嘔吐13例で、疼痛は程度の差こそあれ、全例心窩部痛を訴えていた。これらの症例における胃癌、胃潰瘍などの合併症は認められなかった。

臨床検査であるが、白血球数9000~11000 4例、6000~9000 14例、4000~6000 5例で、白血球増多症を認

めたものは4例であった。好酸球増多を全例認めず、蛋白分画、肝機能、検尿、電解質、腎機能には異常は認められなかった。

胃X線所見 (Fig. 1~Fig. 6)

急性胃アニサキス症の胃X線像は、並木らをはじめとして数多くの報告を認める。我々は23例中13例で、

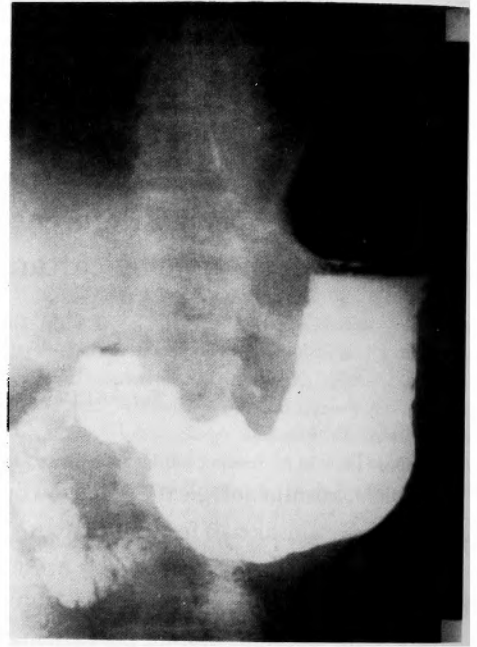


Fig. 1. 胃角の開大と前庭部の不整硬化像

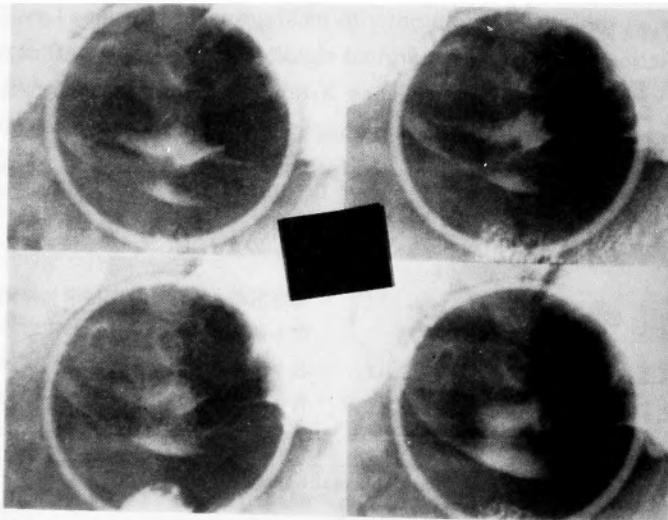


Fig. 2. 胃皺壁の膨大化

まずX線検査を施行しえたので本症のX線所見の検討を行なった。(表1)

立位充盈像において、胃角の開大及び壁の不整硬化像を多く認めた。二重造影法では、胃粘膜の浮腫を認める例が多いが、虫体を確認できたものは3例であった。その他表に示すごとく、種々の所見が認められたが、特に所見を認めない例もあった。これらは acute

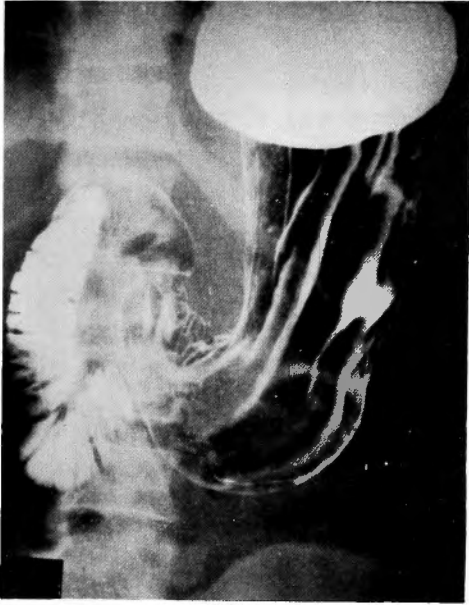


Fig. 3. 胃粘膜の浮腫と粘膜集中像

表1 胃 X 線 像

所 見	症 例 数
胃角開大	5
壁の不整硬化像	3
胃全体の伸展不良	1
胃皺壁の膨大化	1
胃粘膜の浮腫	3
虫体描出	3
粘膜集中像	1
特に所見を認めない	2

gastritis の像を呈する所見でもあるが、又同時に潰瘍やスキルス等の悪性との鑑別を必要とするので注意深い読影が要求される。13例の胃X線像よりアニサキス症の診断を得たものは疑診例も含めて6例であり、残り7例は急性胃炎5例、胃癌1例、胃潰瘍1例であった。

胃内視鏡所見 (Fig. 7~Fig. 11)

内視鏡下に23例全てにアニサキス虫体を認めた。虫体はS字形、U形、直線形、くの字形や、とぐろをまいたりしており種々の形が認められた。発見された虫体は、ほとんどが胃壁に穿入しており、ほかには虫体が胃壁内に穿入してしまい、アニサキスの尾部がわず

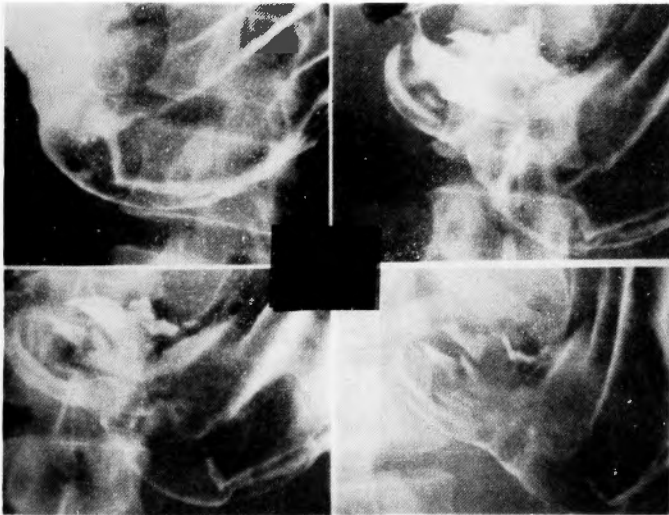


Fig. 4. Fig. 3 の拡大像

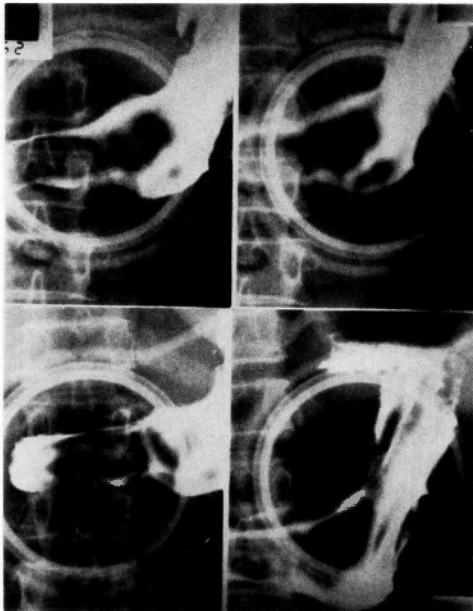


Fig. 5. 胃粘膜の浮腫

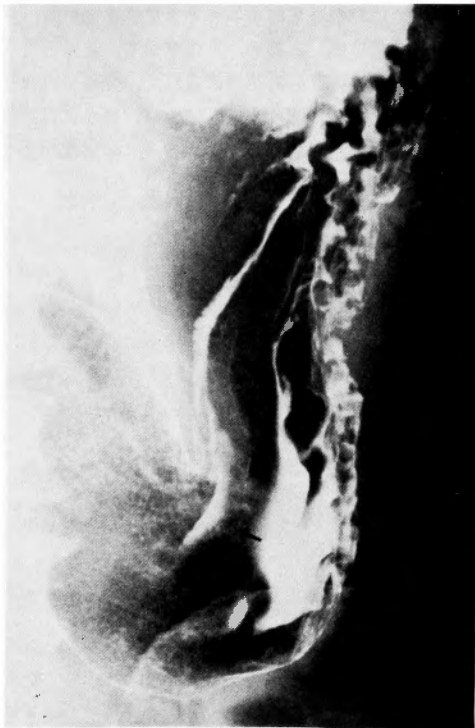


Fig. 6. 虫体抽出

かに認められる症例もあった。又、アニサキス虫体を2匹認めた症例が2例あった。罹患部位をみると、胃体部13例、胃角部5例、胃前庭部4例、幽門部1例であった。虫体穿入部周囲には表に示すごとく、粘膜浮腫、小出血点、粘膜下腫瘍様小隆起、腫大した皺壁などの所見を認めた。(表2) いずれも生検鉗子にて虫体抽出に成功し、採取された虫体23例はアニサキスI型と同定された。

考 察

アニサキス症はマグロ、ヒラメ、サバなど多くの海産魚類を中間宿主として、それを摂取することにより発生し、寄生部位により胃アニサキス症と腸アニサキス症に大別される。

1960年 Van Thiel¹³⁾ らが急性腹症を呈し、外科的切除をした11人の患者の小腸切除標本より、好酸球浸潤をともなう蜂窩織炎性病変にアニサキス幼虫を証明し、アニサキス症と命名したことはじまる。

これまで、1966年吉村¹⁴⁾、1969年石倉⁹⁾、1974年岩野⁴⁾ による全国集計がおこなわれており、彼らによる集計を総合すると、胃アニサキス症72%、腸アニサキス症26%となり、胃アニサキス症が圧倒的に多い。これは本症への認識の高まりと同時に、早期胃内視鏡検査に因るところが大である。

われわれが経験した23例の胃アニサキス症と全国集計とを対比してみると、年令発生状況、主訴、愁訴持続期間、罹患部位、血液所見等は、ほぼ同様の所見が得られた。全国集計では男子：女子は2：1と男子に多いようであるが、われわれの例では、やや女子に多い傾向を認めた。発症の時期については漁期との関係が論じられているが⁹⁾、当院で経験した胃アニサキス症は1月より7月までであり、又発生前の生鮮魚類がサバであることより漁期とは無関係と思われる。

並木⁸⁾ らは胃内視鏡下にアニサキスが胃粘膜に穿入しつつある所見を報告し、これを急性胃アニサキス症と呼んでいるが、一般に胃アニサキス症は発生機序、病理組織学的所見、臨床症状を含め免疫学的に緩和型と劇症型に分類されている。鈴木¹¹⁾ によると緩和型は初感染に引き続いて起こった局所の限局性アレルギー反応で、虫体の人体内侵入后、局所に異物反応をおこし、膿瘍形成、膿瘍肉芽腫、肉芽腫へと移行す。劇症型は再感染によって起こった Arthus 型のアレルギー炎症であり、局所粘膜の発赤、腫脹、浮腫など激的な症状を呈し皮内反応も陽性になる。

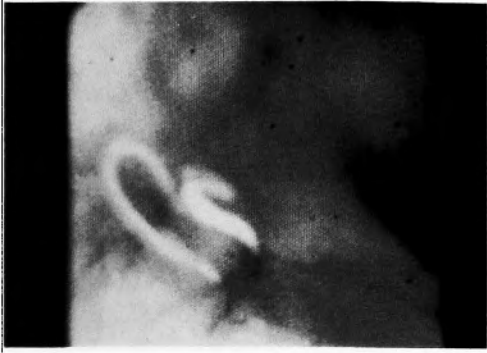

Fig. 7. 2匹の虫体が穿入し小出血点を認む

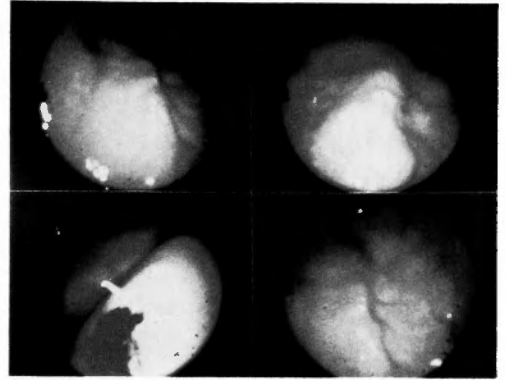


Fig. 10. 粘膜下腫瘍様小隆起

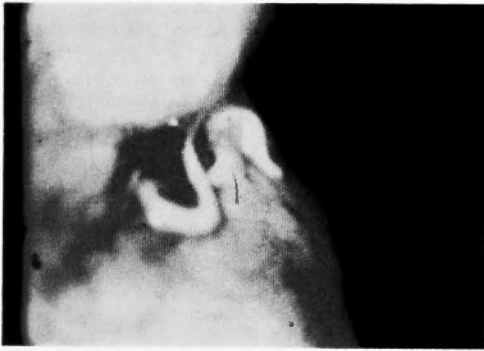


Fig. 8. 虫体周囲の浮腫及び出血点

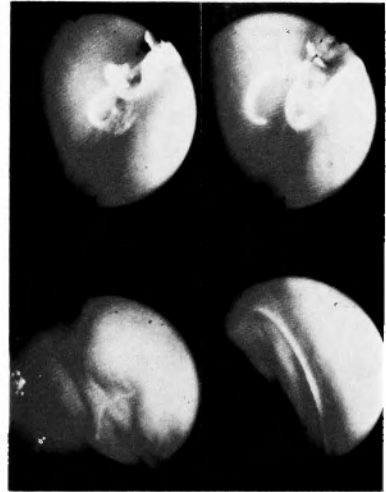


Fig. 11. 生検鉗子にて虫体を摘出している

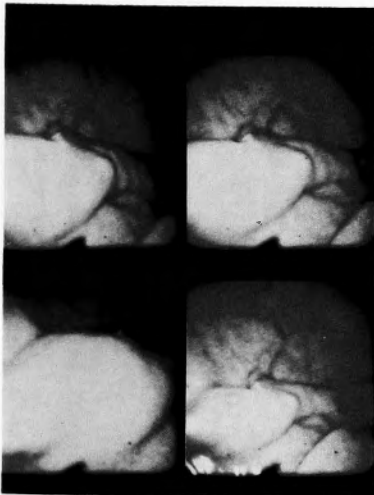


Fig. 9. 腫大した皺壁

表2 胃内視鏡所見

所見 (穿入部周囲)	症 例 数
粘膜浮腫	23
小出血点	6
粘膜下腫瘍様小隆起	2
腫大した皺壁	5

本症のX線診断については、アニサキス幼虫I型はX線上描出可能な大きさとされ、並木や河内らは二重造影や圧迫法で描出しており、又高率に描出可能であったとする報告も多いが⁹⁾、われわれが経験した症例は残念ながら3例のみであった。本症のX線診断に際しての指標として、われわれは胃角開大、壁の不整硬化像、粘膜浮腫像は特徴的ではないかと考える。これらの所見は小嶋¹⁰⁾や入江²⁾らのアレルギー性胃炎のX線像と類似しているが、アレルギー性胃炎の誘因としてサバの摂取が多いことより胃アニサキス症も十分考えられる。特に胃粘膜の浮腫像は、二重造影や圧迫像で十分描出できるものであり、又激症型の免疫反応等からも診断の指標として価値あるものとする。本症の中には胃の悪性変化を思わせる所見もあり、スキルス等との鑑別を要することもあるし、又 vanishing tumor^{1,12)} を呈したり、巨大潰瘍⁶⁾ をおこしたりするので注意を要する。

内視鏡像についてみると、虫体は透明感のある乳白色で活発な屈曲運動を示しており、虫体の穿入した部位の周囲には、浮腫、小出血点、腫大した皺壁等を認めるが、特に浮腫は程度の差はあれ全例に認められた。われわれは2例の粘膜下腫瘍様小隆起を認め、表面的にはアニサキス幼虫を見つけれなかったが、生検のため小隆起に鉗子を挿入したところアニサキス幼虫がでてきた興味ある症例を経験しているので、小隆起に対して十分なる検索を必要とすると思われる。(Fig. 10) 当院での内視鏡による虫体摘出は発症より5日以内に行なわれているが、河内⁹⁾等によると発症後13日目で虫体が生きていた例を挙げ、胃液に対するアニサキス幼虫の抵抗性の強さを指摘しているので、アニサキス症が疑われる場合、注意深い内視鏡検索により発見できる例もあると思われる。これらの内視鏡的所見は虫体摘出とともに急速に治癒している。

本症の免疫診断法として、吉村¹³⁾等はラテックス凝集反応の有望性を指摘しており、アニサキス症患者に対しアニサキス抗原による本反応が高い値を示すことを報告している。又アニサキス症多発地域での住民のアニサキス抗体保有率は高率であるという⁷⁾。

おわりに

われわれは急性胃アニサキス症23例につき臨床症状、

胃X線所見、内視鏡所見を中心に検討し、以下の知見を得た。

- 1) 全国集計と異なり成人女子にやや多い傾向を示し、1月より7月までに発生した。原因魚は全例サバで、発症より虫体摘出までの期間は5日以内で、平均2日であった。
- 2) 胃X線像では、胃角開大、胃粘膜の浮腫、壁の不整硬化像が特徴的である。
- 3) 内視鏡所見では、全例穿入部周囲に粘膜浮腫を認めるとともに、粘膜下腫瘍様小隆起に対しては注意深い検索を必要とする。

文 献

- 1) 青田正樹 Vanishing Tumorを呈した胃アニサキス症の2例. *Gastroenterol Endosc* **20**: 1369, 1979.
- 2) 入江英雄: 急性胃炎のレントゲン像. *臨床放射線* **11**: 608-612, 1966.
- 3) 石倉 肇: アニサキス症について—その発生状況と臨床. *日臨外* **30**: 85-90, 1969.
- 4) 岩野英明: 最近5ヶ年に発生したわが国におけるアニサキス症の疫学的研究. *外科診療* **16**: 1336-1342, 1974.
- 5) 河内秀希: 急性症状を呈する胃アニサキス症—特に胃壁内穿入幼虫の内視鏡およびレントゲン所見とその臨床像. *胃と腸* **8**: 31-37, 1973.
- 6) 草島義徳: 巨大潰瘍を形成した胃アニサキス症の1例. *臨床外科* **34**: 1897-1900, 1979.
- 7) 長内宏之: アニサキス症の臨床とその問題点. *日臨外* **40**: 506, 1979.
- 8) 並木正義: 急性胃アニサキス症の診断. *胃と腸* **5**: 1437-1440, 1970.
- 9) 小田原良治: 急性胃アニサキス症の検討—特にX線診断について. *日消外会誌* **12**: 257-263, 1979.
- 10) 小嶋高根: アレルギー性胃炎の4症例. *胃と腸* **8**: 61-67, 1937.
- 11) 鈴木俊夫: アニサキス症の免疫学的診断法に関する研究. 3, 精製抗原を用いての皮内反応. *寄生虫誌* **19**: 1-9, 1970.
- 12) 多田正弘: いわゆる Vanishing Tumor の経過をたどった急性胃病変の1症例. *Gastroenterol Endosc* **22**: 1085-1090, 1980.
- 13) Van Thiel PH, et al: A nematode parasitic to herring; causing acute abdominal syndromes in man. *Trop Geogr Med* **12**: 97-113, 1960.
- 14) 吉村裕之: アニサキス幼虫の消化管移行症. *日本医事新報* **2204**: 10-16, 1966.
- 15) 吉村裕之: 消化管を穿通したアニサキス幼虫による腹腔内肉芽腫形成の2例. *胃と腸* **14**: 519-522, 1979.