

## バルサルバ洞動脈瘤の外科治療

近畿大学医学部心臓外科学教室 第1内科学教室\*

佐賀 俊彦, 若木 伸夫, 堀尾 俊治, 梶 弘志, 則武 正三,  
西岡 孝純, 奥 秀喬, 河井 淳, 田仕 雅洋\*,  
香取 瞭\*, 城谷 均

〔原稿受付：昭和55年12月25日〕

## Surgical Treatment for Ruptured Aneurysm of Sinus of Valsalva

TOSHIHIKO SAGA, NOBUO WAKAKI, SHUNJI HORIO, HIROSHI OKA, SHOZO NORITAKE,  
TAKASUMI NISHIOKA, HIDETAKA OKU, JUN KAWAI, MASAHIRO TASHI,\*  
RYO KATORI,\* and HITOSHI SHIROTANI

Department of Cardiovascular Surgery, and First Department of Internal  
Medicine,\* Kinki University School of Medicine

Two patients with ruptured aneurysm of sinus of Valsalva (RASV) into the right ventricle were reported and surgical intervention for them was discussed.

Case 1 was RASV type I of Konno's classification with supracristal ventricular septal defect. Case 2 was RASV type II with infracristal defect.

At operation, it is imperative to avoid the recurrence of RASV and postoperative aortic regurgitation. So, we make it a rule to resect the aneurysm completely and reconstruct the sinus of Valsalva with substitutive patch.

Trans-rightventricular closure with a sandwiched patch is, in particular, given a strong consideration for RASV type I or II with infracristal defect.

### 緒 言

バルサルバ洞動脈瘤(以下 ASV)破裂(以下 RASV)は多彩な病型, 病像を呈する左右短絡心疾患であり, その手術式は各病型によって工夫されるべきである。

とくに瘤の再発や再破裂, 術後大動脈弁閉鎖不全(以下 AR)発生の防止に対する手術上の工夫が重要である。当科において経験した RASV 2例について, その手術術式に検討を加えた。

Key words: Ruptured aneurysm of sinus of Valsalva, Transrightventricular closure with a sandwiched patch, Konno's classification, Cardioplegic solution.

索引語: バルサルバ洞動脈瘤破裂, 経右室サンドウィッチ閉鎖法, 今野らの分類, 心筋保護液。

Present address: Department of Cardiovascular Surgery, School of Medicine, Kinki University, Nishiyama, Sayama-Cho, Minamikawachi Osaka, 589, Japan.

症 例

症例 1 : 48歳, 男性.

現病歴: 出生時特記すべき異常なし. 5歳時, 心雑音を指摘された. 学童期, 時折心悸亢進を自覚していたが, ほとんど他児とかわりなく運動できた. 昭和51年(47歳)秋, 上気道感染症状を伴う高熱が続き, この頃より労作時呼吸困難を自覚するようになった. 昭和52年秋より下肢に浮腫が出現し, 利尿剤を必要とするようになった. 症状が進行するため来院した.

入院時現症: 体格は中等度で, 栄養は良好であった. 血圧は 150/100 mmHg, 脈拍は 82/分 で調律は整であった. チアノーゼは認めなかった. 胸郭はビール樽型に膨隆していた. 6cm の肝腫大を認めた. 下肢の浮腫は認めなかった. 第3肋間胸骨左縁に最強点を有する *Levin* V度の全収縮期雑音, 心尖部に *Levin* V度のランブル音, 第2肋間胸骨左縁に *Levin* III度の拡張期雑音を聴取した.

臨床検査所見: 赤血球数  $547 \times 10^4$ , ヘモグロビン 16.5 g/dl, ヘマトクリット 49.4%, BUN 27 mg/dl, クレアチニン 1.5 mg/dl, 尿酸 8.6 mg/dl, 電解質, 肝機能に異常なし. 肺能力 (% VC) 56%, 1秒率 76%.

胸部X線所見(図1): 心胸郭比80%, 右2弓, 左2弓4弓の突出, 肺血管影の著明な増強がみられた.

心電図所見(図2): 右室肥大と完全右脚ブロックを呈し, 手術直前には心室性期外収縮を伴う2段脈がみられた.

心臓カテーテル検査(表1): 肺体収縮期圧比は0.83, 肺体血流比は2.28であり, 約63%の左右短絡による高度肺高血圧症を呈していた. なお, 肺体血管抵抗比は

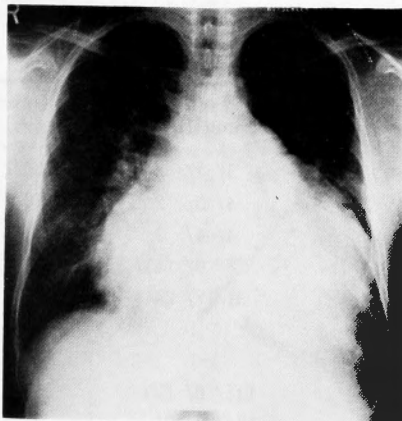


図1 胸部 X 線写真

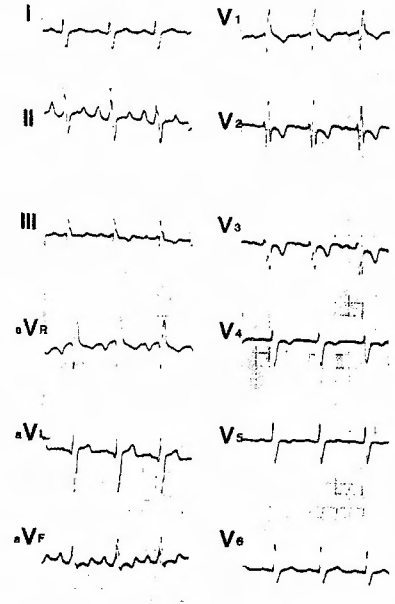


図2 術前心電図

0.14であった. 大動脈収縮期圧 107 mmHg, 拡張期圧 77 mmHg で脈圧の増高はなかった.

心血管造影所見(図3, 4, 5): 心室中隔欠損症 (VSD) は Kirklin 分類 II型で, 高度の肺動脈弁逆流を認めたが AR は認めなかった. RASV は確認できなかった.

手術所見(図6): 主肺動脈切開にて肺動弁を検索すると, 肺動脈弁左弁は中等度に癒合, 短縮し, 穿孔していた. 右弁は高度の弁破壊をうけ, 細菌性心内膜炎による高度の肺動脈弁破壊であり, 肺動脈弁置換術の目的で肺動脈弁を切除し, 経肺動脈的に II型 VSD を

表1 術前心臓カテーテル検査

	Pressures (mmHg)	O <sub>2</sub> Sat (%)
SVC	12/ / 7	80.1
IVC	10/ / 5	80.1
RA	12/ / 6	78.7
RV	97/ 3/(10)	84.1
m-PA	89/23/45	
PAW	/22/14	
LA		
LV	109/ 3/( 7)	
Ao	107/77/88	89.1

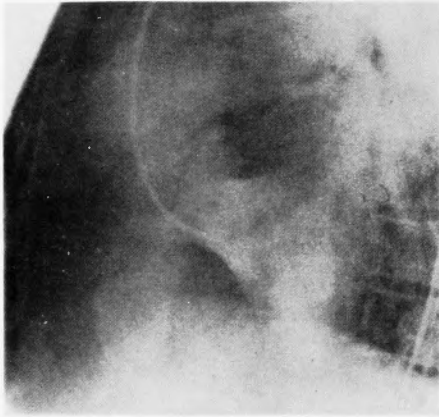


図3 術前左室造影像

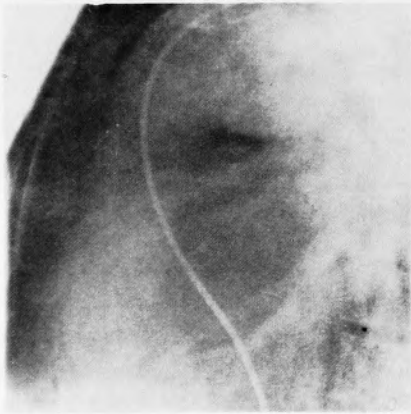


図4 術前肺動脈造影像

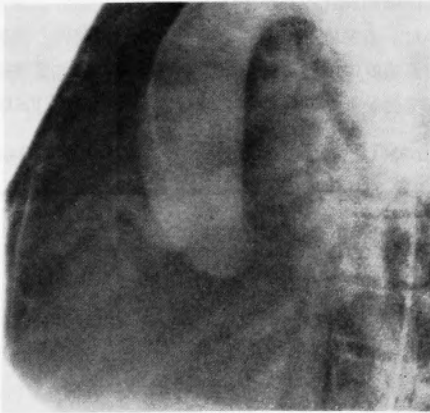


図5 術前大動脈造影像

パッチ閉鎖したが、閉鎖に際し、その近傍より jet を認めため検索すると、中等度に右室腔に膨隆した今野II型<sup>16)</sup>のRASVを発見した。破裂孔は約4mmで

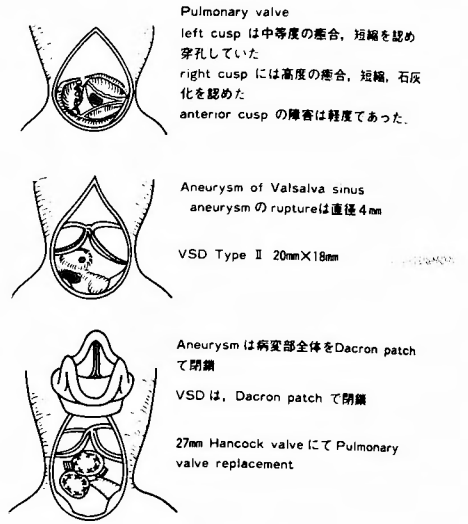


図6 手術所見

あり、ASV はそれほど脆弱ではなく、かつ変形が軽度であったため、瘤を切除せず右室側より ASV 全体を被うようにパッチを周囲の健常部に縫着した。続いて 27mm Hancock valve による肺動脈弁置換を行ない手術を終了した。

術後評価(表2, 図7, 8): 右室肺動脈間に約 20mm Hg の収縮期圧差を認めるが右室圧は良好に低下した。術後心内膜炎の再燃によると思われる VSD の遺残短絡を認めるが計算上無視しうるきわめてわずかなものであった。RASV の再開通や術後 AR の発生は認めなかった。

症例 2: 26歳, 男性。

現病歴: 生下時より特訴なく経過したが、小学校時心雑音を指摘された。放置していたところ 25歳時、階

表2 術後心臓カテーテル検査

	Pressures (mmHg)	O <sub>2</sub> Sat (%)
SVC	5/ 4/ 2	80.1
IVC	4/ 3/ 2	79.4
RA	4/ 4/ 2	79.4
RV	58/ 0/ (4)	81.4
m-PA	31/17/ 24	80.8
PAW		
LA		
LV	141/ 0/ (5)	93.7
Ao	134/77/101	93.3

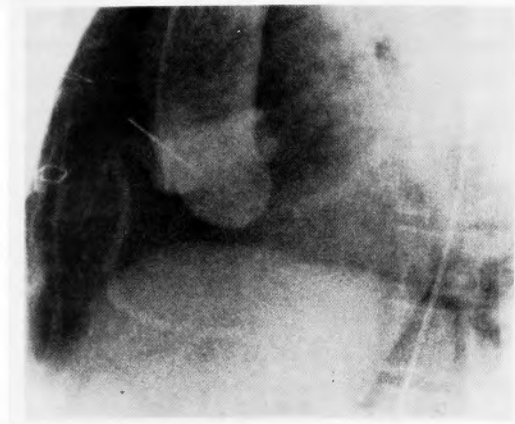


図7 術後大動脈造影像

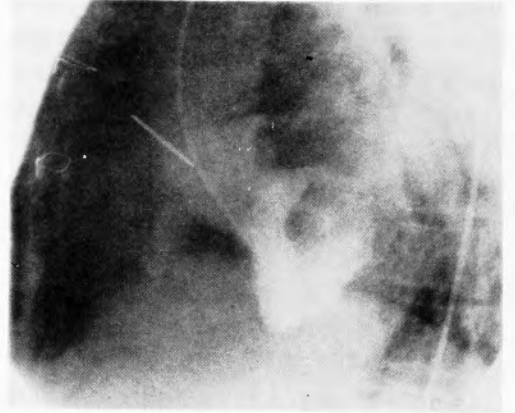


図8 術後左室造影像

段昇降時の動悸，頭痛を自覚し近医を受診，高血圧および心電図上の左室肥大を指摘された。本院内科において超音波心臓断層検査により ASV (図9)を疑い心

臓カテーテル検査を施行，検査中穿孔をきたし当科を紹介された。

現症：体格は中等度で栄養は良好であった。血圧は

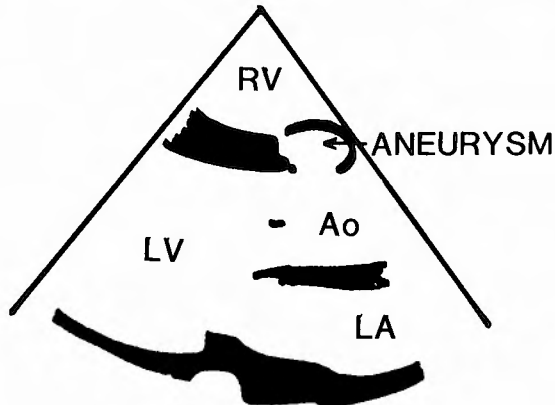
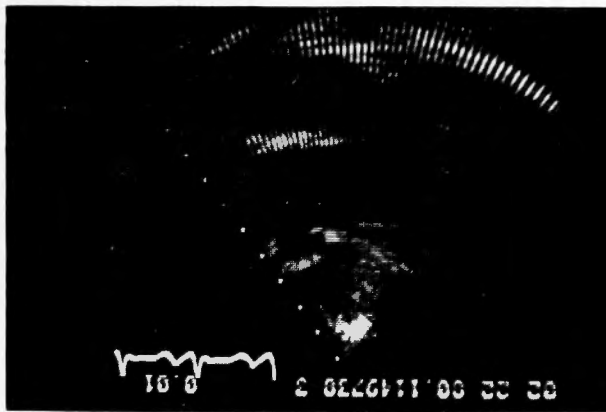


図9 超音波断層検査

160/100 mmHg, 脈拍数68/分で調律は整であった。チアノーゼや肝腫大, 下肢の浮腫は認めなかった。聴診上, 第3から第4肋間に最強点を有する Levein IV度の連続性雑音を聴取したが, 振り子現象は明瞭ではなかった。

臨床検査所見: 赤血球数  $384 \times 10^4$ , ヘモグロビン 12 g/dl, ヘマトクリット 34%, 腎機能, 肝機能, 電解質, 尿検査など異常なし。

胸部X線所見(図10): 心胸郭比55%, 左1弓の突出以外に異常を認めなかった。

心電図所見(図11): 著明な左室肥大を認めた。

心臓カテーテル検査(表3): 大動脈収縮期圧は上昇し, 脈圧は増高していた。心内短絡量は計算上算出しえなかった。

心血管造影所見(図12, 13): バルサルバ洞は右室へ突出し, その先端に右室への穿孔を認めた。VSDは

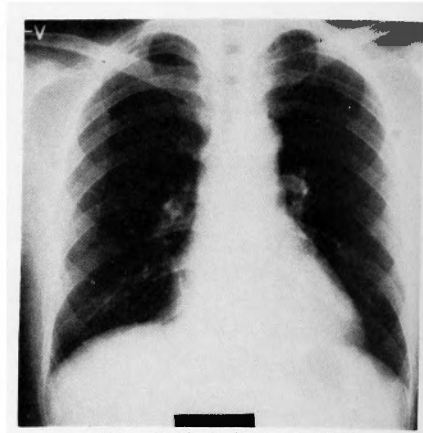


図10 術前胸部X線写真

確認できなかったが, 破裂前の聴診所見より *Kirklin* I型 VSDの存在を推定した。ARは認めなかった。

手術所見(図14): 肺動脈切開により右室腔に達し検

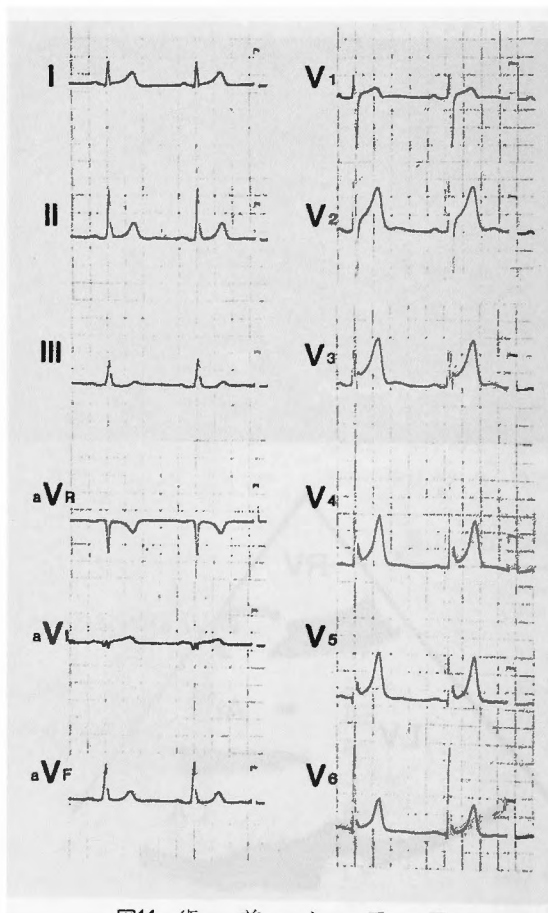


図11 術前心電図

表3 術前心臓カテーテル検査

	Pressures (mmHg)	O <sub>2</sub> Sat (%)
SVC		78.0
IVC		77.9
RA	6/ 4/ 4	81.3
RV	24/ 1/(6)	78.7
m-PA	22/ 8/13	79.5
PAW	8/ 7/ 5	
LA		
LV	151/21/(13)	
Ao	156/50/92	95.9

表4 術後心臓カテーテル検査

	Pressures (mmHg)	O <sub>2</sub> Sat (%)
SVC		72.6
IVC		69.1
RA	4/ 3/ 1	72.8
RV	17/ 0/ 3	70.4
m-PA	17/ 6/(11)	72.8
PAW	5/ 4/ 3	
LA		
LV		
Ao	160/117/138	96.5

索すると VSD は I 型で、ほとんど ASV によって閉鎖されており、わずか 2mm×4mm の開口を認めるの

みであった。VSD の右室への膨隆は著明で、破裂孔周辺は更に嚢状に変化しており、破裂孔の直径は 4mm であった。瘤全体は脆弱であると思われたので病変部全域を切除し、その切除孔を通しての操作により大動脈側へパッチ縫合を行ないそれらの縫合糸を VSD 閉鎖パッチにも縫着する経右室サンドウィッチ閉鎖法を行なった。

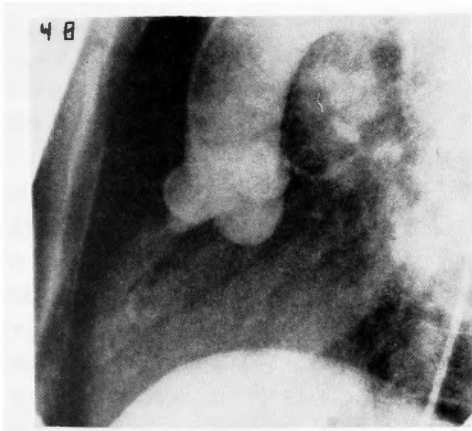


図12 術前大動脈造影像

術後評価(表4, 図15)：大動脈圧の増高は軽減した。バルサルバ洞の変形も良好に修復され、再開通や術後 AR の発生、VSD の遺残短絡も認めなかった。

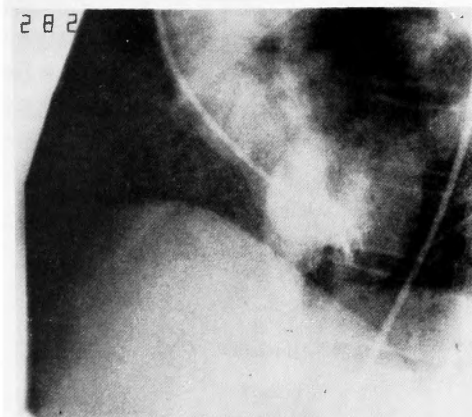
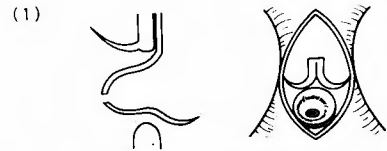
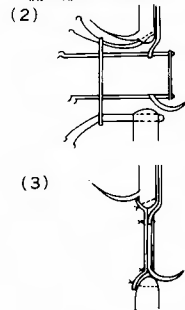


図13 術前左室造影像



VSD Type I 15mm×15mm  
ほとんどValsalva sinus によって覆われており  
開口部は 2mm×4mm



PA 切開により Aneurysm 切除、Core Tex sheet にて Valsalva sinus の形成、Dacron patch にて、VSD の閉鎖を行なった

図14 手術所見

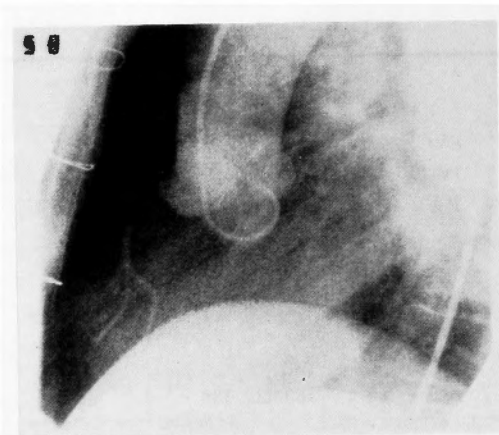


図15 術後大動脈造影像

考 察

バルサルバ洞動脈瘤 (ASV) の発生機序は、球中隔の癒合不全による脆弱部が大動脈圧の負荷により動脈瘤化するという説<sup>10)</sup> や大動脈基部の弾性組織の発生不全が原因であるとする立場<sup>17)</sup> など、いまだ統一された見解をみるにいたっていない。

RASV に対する外科治療は、1957年 Lillehei<sup>11)</sup> らの根治術以来、積極的にとりくまれ本邦でも1977年6月まで手術例数は436例をかぞえるに至っている<sup>9)</sup>。そして手術上の問題点も明らかにされ、手術術式の改善により、安定した手術成績をあげている。

RASV は、その病型や他の合併心奇形の有無により、臨床像や血行動態が多様に変化し、外科治療も単一に述べることはできない。病型分類は、本邦では今野らの分類<sup>15)</sup> が一般に用いられており有用である。報告した2例はいずれも右冠動脈洞に発生し右室へ穿孔していた。症例1はI型 RASV にI型 VSD を合併しており、症例2はII型 RASV にII型 VSD を合併していた。本邦では、I型およびII型が最も多い病型であるとされており<sup>9)</sup> 本論でもI型、II型に対する外科治

療について検討する。手術上の要点は①瘤再発の防止、②瘤再穿孔の防止、③術前より合併した AR に対する適切な処置、④術後 AR 発生の防止である。到達経路にも若干の立場の相違がみられる。

1 到達経路：通常穿孔側よりのアプアプローチすなわち、主として肺動脈切開によるアプローチで十分であり、II型 VSD を合併している場合には右室切開が必要な場合もある。症例1では肺動脈弁を切除したので、肺動脈切開のみのアプローチが可能であった。瘤口部は大動脈弁輪に接しているため、弁の損傷や変形を防ぐために大動脈切開をあわせて施行し確認しつつ手術を行なうべきであるとの立場<sup>16)3)</sup> もあるが、われわれは右室側よりのアプローチで、十分大動脈弁輪を確認しつつ手術を行ない、術式を簡便化することに努めている。しかし術前より AR を合併しておれば、逆流度に応じて、ためらわず大動脈を切開し大動脈弁形成を行ない逆流の軽減、消失をはかるべきである。この際、Selective coronary perfusion を行わず、大動脈切開直前に多量の Cardioplegic solution (表5) を大動脈内に注入する Root perfusion を行ない手術の簡便化に努めており、VSD I型に合併した AR に対する修復に応用し良好である。

2 閉鎖法：破裂例では瘤を十分切除する。I型 VSD を合併した場合は経右室サンドウィッチ閉鎖法を施行している。II型の VSD を合併する例では、右室側よりのパッチ縫着でバルサルバ洞を再建し、VSD の閉鎖は別のパッチで行なうが同一の連続したパッチでバルサルバ洞再建と VSD 閉鎖を行なう方法もある<sup>13)</sup>。VSD を合併しない例では右室側よりパッチを縫着する。いずれにしても病変部を十分に切除することと代用パッチを用いることを原則としており、このことで大動脈弁輪の偏位をきたすことなく、十分に瘤を切除し大動脈基部の強固な連続性を再建しようと考えている。瘤の結紮や直接閉鎖は再開通や術後 AR の発生を招きやすく<sup>10)5)</sup>、諸家の報告でも何らかの方法で

表5 Modified Buckberg's cardioplegic solution (Kinki Univ.)

Pump blood		Composition	
	1L		
THAM (0.3 mol)	30 ml/L	Ht	20%
KCl	26 ml/L	pH	7.8
ACD Solution	10 ml/L	Osmotic pressure	370 mOsm/L
Manitol	50 ml/L	K <sup>+</sup>	30 mEq/L
β-Methasone	20 mg/L	Ca <sup>++</sup>	0.6~0.8 mEq/L

代用パッチを用い、成績の向上と安定を得ている<sup>10,13,14)</sup>。

非破裂例の手術経験をわれわれはまだ持っていないが、超音波心臓検査法の進歩によりその診断のみならず病型診断まで可能となりつつあり<sup>2,4,7,12,18)</sup>、今後非破裂例の手術も増加すると思われる。症例2も超音波心臓断層法により非破裂時に診断しえた例である。非破裂例では右室側よりのパッチ縫着で補強すべきであろうと思われる。小さなASVに小さなI型VSDを合併している場合は、瘤を大動脈側に押し込むように直接縫合し、VSDを直接閉鎖してもよいとされている。

### おわりに

RASに対する外科治療の検討を行なった。手術に際して、瘤を十分に切除し、バルサルバ洞の再建には代用パッチを用いるべきである。とくにI型VSDを合併したI型、II型RASVでは経右室サンドウィッチ閉鎖法が有効であることを強調した。

(本論文の要旨は第128回近畿外科学会において発表した。)

### 文 献

- 1) Abbott ME: Clinical and developmental study of a case of ruptured aneurysm of the right anterior aortic sinus of valsalva. *Contributions to Medical and Biological Research. (Osler Memorial)* **2**: 899, 1919.
- 2) 厚地良彦, 長井靖夫, 他: バルサルバ洞動脈瘤破裂のエコーグラム. *心臓* **8**: 245-251, 1976.
- 3) Bosher LH Jr.: The combined surgical approach transaortic sinus fistula into right atrium. *J Thoracic Cardiovasc Surgery* **50**: 243-252, 1965.
- 4) Cooperer P, Mercer EN, et al: Echocardiographic manifestations of right sinus of Valsalva

- aneurysm. *Circulation* **49**: 768-771, 1974.
- 5) 橋本明政, 龍野勝彦, 他: Valsalva 洞動脈瘤の外科治療. *日胸外会誌* **25**: 臨時増刊号, 3, 1977.
- 6) 井上 正: Valsalva 洞動脈瘤破裂一本邦手術例集計結果について. *日胸外会誌* **26**: 651-655, 1978.
- 7) Johnson ML, Warren SG, et al: Echocardiography of the aortic valve in non-rheumatic left ventricular outflow tract lesions. *Radiology* **112**: 677-684, 1974.
- 8) Jones AM, Langley FA: Aortic sinus aneurysm. *Brit Heart J* **11**: 325-341, 1949.
- 9) 今野草二, 榊原 仟: 先天性 Valsalva 洞動脈瘤. *胸部外科* **21**: 254-259, 1968.
- 10) 古瀬 彰: Valsalva 洞動脈瘤破裂の手術治療と遠隔成績. *日胸外会誌* **25**: 臨時増刊号, 3, 1977.
- 11) Lillehei CW, Stanley P, et al: Surgical Treatment of Ruptured Aneurysms of the Sinus of Valsalva. *Ann Surg* **146**: 459-472, 1957.
- 12) 松尾裕英, 松本正幸, 他: Valsalva 洞動脈瘤破裂の超音波診断. 第25回日本超音波医学会講演論文集, p 23, 1974.
- 13) McGoon BC, Edwards JE, et al: Surgical Treatment of Ruptured Aneurysm of Aortic Sinus. *Ann of Surg* **147**: 387-392, 1958.
- 14) 堺 裕, 谷口 堯, 他: Valsalva 洞瘤23例の手術経験からの考察. *日胸外会誌* **25**: 臨時増刊号, 192, 1977.
- 15) Sakakibara S, Konno S: Congenital aneurysm of the sinus of valsalva, Anatomy and classification. *Am Heart J* **63**: 405-424, 1962.
- 16) Shumacker HB, King H, et al: Transaortic Approach for the Repair of Ruptured Aneurysms of the Sinus of Valsalva. *Ann of Surg* **161**: 946-954, 1965.
- 17) Venning GR: Aneurysms of the Sinus of Valsalva. *Am Heart J* **42**: 57-69, 1951.
- 18) Weyman AE, Dillon JC, et al: Premature pulmonary valve opening following sinus of Valsalva aneurysm rupture into the right atrium. *Circulation* **51**: 556-560, 1975.