

症 例

Nothnagel 症候群を呈した中脳出血

滋賀医科大学脳神経外科

椎野 顕彦, 市川 正春, 松田 昌之, 半田 譲二

〔原稿受付：昭和61年8月18日〕

Nothnagel Syndrome with Midbrain Hemorrhage

AKIHIKO SHIINO, MASAHARU ICHIKAWA, MASAYUKI MATSUDA,
and JYOJI HANDA

Department of Neurosurgery, Shiga University of Medical Science

A 55-year-old male suffering from headache and diplopia was found to have right oculomotor palsy, paralysis of upward gaze of his left eyeball, and cerebellar ataxia on the left side, signs known as Nothnagel syndrome that is quite rare. Repeated CT scanings and MR imagings confirmed the diagnosis of spontaneous hemorrhage in the midbrain, whereas angiography failed to disclose any vascular anomalies.

Reports on the Nothnagel syndrome were reviewed, and the oculomotor innervation of the contralateral superior rectus muscle was discussed.

はじめに

中脳に原発した出血をみることは稀で、その多くは小血管腫の破綻によるものと考えられている。最近われわれは中脳被蓋の出血で Nothnagel 症候群を呈した症例を経験したので、繰り返し行った CT, MRI 所見とあわせて報告する。

症 例

患者：55才，男，織物業
主訴：複視

既往症：虫垂炎のほか、糖尿病、高血圧症、心疾患を含めて特記すべきものなし。3年前まで1日20本程度の喫煙歴あり、飲酒はたしなむ程度。

家族歴：特記すべきものなし。

現病歴：1985年12月14日、夕方から頭痛があり、徐々に増強したため鎮痛剤を服用して就眠した。翌朝、複視に気づき内科医を受診したが、異常なしといわれた。12月17日本院眼科で coordimetry により右下直筋麻痺を指摘された。18日より複視は増強し、右眼瞼下垂も出現したため、12月21日に眼科に入院した。

入院時所見および経過：入院時、眼裂右 3mm, 左 8

Key words: Nothnagel syndrome, Midbrain hemorrhage, MRI, Vascular anomaly, Superior rectus muscle.

索引語：Nothnagel 症候群，中脳出血，核磁気共鳴画像，血管奇形，上直筋。

Present address: Department of Neurosurgery, Shiga University of Medical Science, Seta, Ohtsu, 520-21 Shiga-ken, Japan.

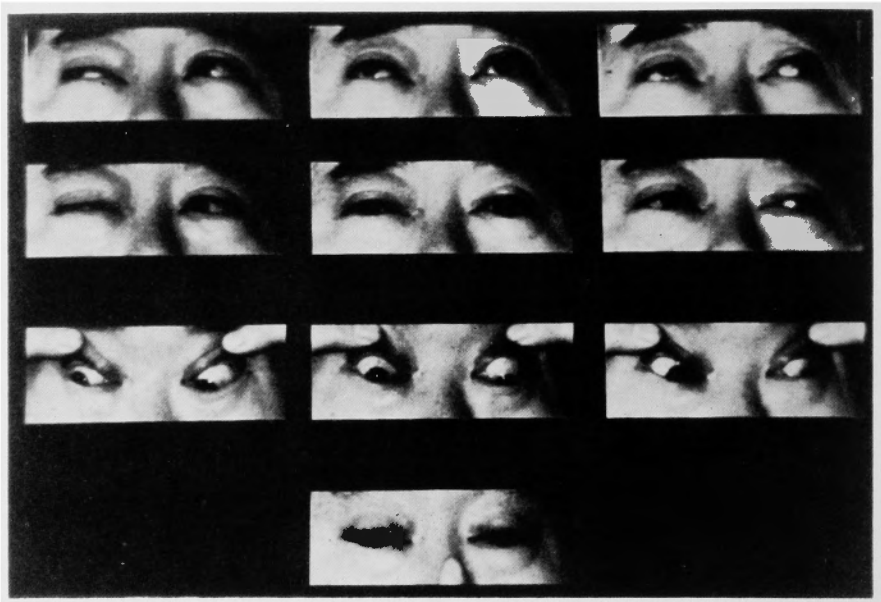


Fig. 1. Ocular movements on day 8 after onset of headache.

mm, 眼圧右 18 mmHg, 左 19 mmHg, 視力右 0.8, 左 1.5, 眼底所見正常. 瞳孔直径右 4 mm, 左 2.5 mm, 対光反射は右で直接, 間接ともに減弱していた. 眼位は正面視時右眼がやや外側に偏位し, 右眼の上転は強く障害され, 内転・下転は全く不能であった.

翌21日には左眼瞼下垂, 左眼の上・下転の中等度の障害と内転の軽度の障害も出現した. 瞳孔直径は右 6 mm, 左 3.5 mm, 対光反射は両側とも緩徐, 不完全であった. 視標を近づけると右眼は固定したままであるが, 左眼は内転可能で輻輳は保たれていた.

その後, 一時失見当識が見られたが一両日で消失し, 12月27日脳神経外科転科時には意識清明, 頭痛, 嘔吐, 項部硬直はみとめなかった. 眼瞼は両側同程度に下垂し, 前頭筋の代償性収縮がみられた. 12月21日当時とほぼ同様の, 右側により強い両側動眼神経麻痺を認め (Fig. 1), Bell 現象は左側で不完全ながら認められた. また, 両眼とも上方注視時に up beat nystagmus, 下方注視時に down beat nystagmus を認めた. その他, 左上・下肢の協調運動がやや拙劣で, つき足歩行で軽度左に偏した.

糖負荷試験 (75 g OGTT) を含め, 入院時の血液, 尿の理化学的検査は全て正常範囲内であった.

特に積極的な治療を行なうことなく眼症状は徐々に軽減した. 1986年1月25日退院時には, 入院時よりは軽度ながら右でやや強い眼瞼下垂, 正面視で右眼の軽

度の外転, 右眼の内・下転と左眼の上転の障害, 下方注視時の down beat nystagmus などがみられた. 瞳孔は左右同大であったが対光反射は両眼とも減弱, 左瞳孔は卵円形を呈し, ごく軽度の左上下肢の失調がみられた. なお, 1月17日の椎骨動脈撮影では異常血管陰影その他の病的所見はみられなかった. 発病後6カ月目には右眼にごく軽度の内転障害と眼瞼下垂を残すのみで, 眼振は消失している.

CT および MRI 所見: 前後4回の CT (GE CT/T 8800) と3回の MRI (GE Signa 1.5-T) を行った.

12月19日の単純 CT では中脳正中やや背側に直径約 6 mm, 円形の高吸収値をみとめ, とくにその右後 3/4 程は Ca density と思われた (Fig. 2A). 5日後, 症状が最もつよかったときの造影 CT では直径約 10 mm 大の高吸収値域を同部にみとめたが, 単純 CT を欠くため増強効果の関与の程度は明らかでなかった. さらに第Ⅲ脳室, 側脳室の軽度の拡大と, 四丘体槽の不明瞭化もみとめられた (Fig. 2A). 1月14日 (発病後1カ月) には, CT 上病巣はやや縮小, 吸収値も軽度減少し (Fig. 2C), 造影剤投与で周辺に輪状の増強効果がみられた (Fig. 2D). その後, 2月26日 (Fig. 3A, B), 5月7日 (発病後4.5カ月) (Fig. 3C, D) の CT では, 脳室拡大は消失, 四丘体槽も出現して占拠性効果の減少を示した. 中脳の病巣も縮小したがなお点状の高吸収値は残存した.

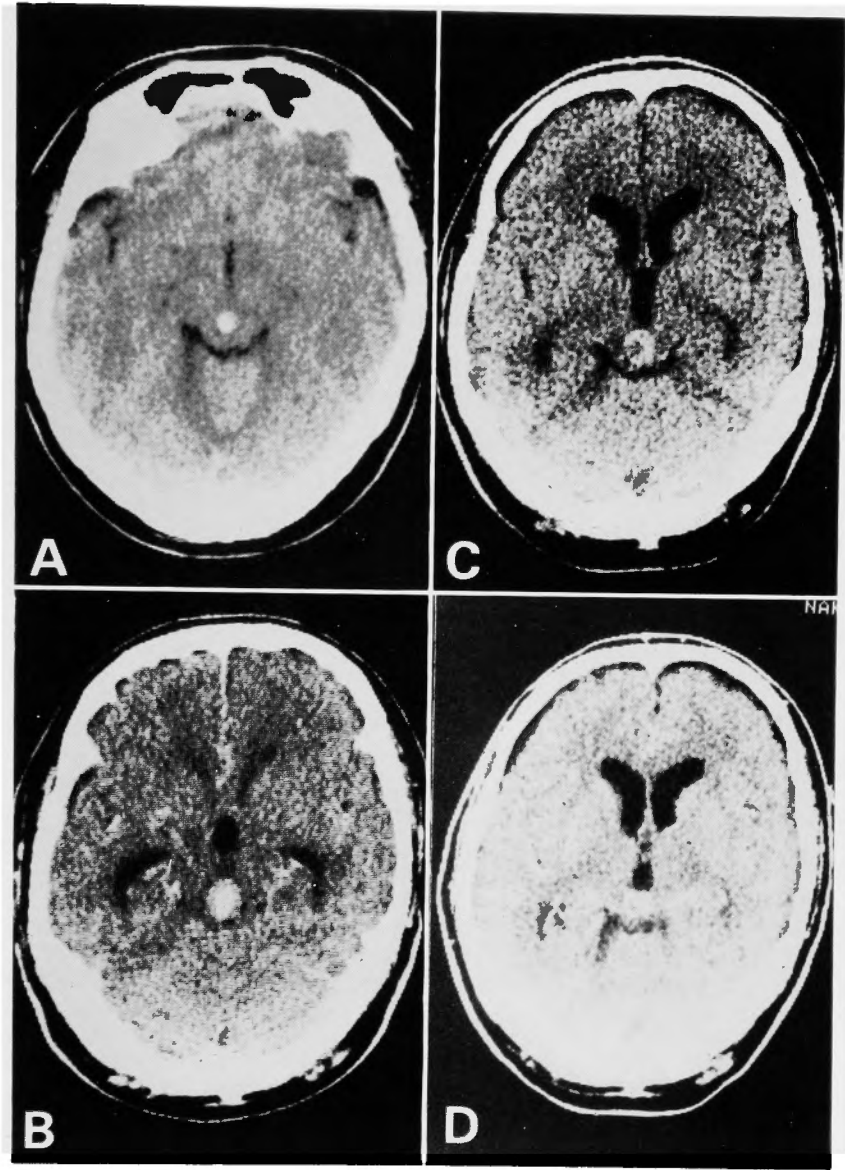


Fig. 2. (A) CT on day 6, showing high density lesion in the midbrain. (B) Plain CT on day 11, when the symptoms were maximal, showing enlargement of the high density lesion. (C & D) Plain (C) and enhanced (D) CT one month after the onset, showing incomplete ring-like enhancement.

第1回 MRI (1月9日, 発病後26日) では, 正中矢状断で中脳背側部に T_1 , T_2 強調画像とも high intensity signal の病巣があり, その前端部に T_1 強調画像で iso~high intensity signal, T_2 強調画像で low intensity signal の領域があった. なお, この病巣は周囲は low intensity signal のリングで囲まれ, 狭小化

した中脳水道は弧状に背側に圧排され, 四丘板は扁平化していた (Fig. 4A, B).

第2回 MRI (2月18日, 発病後67日) では前回の high intensity signal の病巣は縮小し, 点状に残るのみであったが, その下方に iso-intensity signal の索状構造をみとめた. 周囲の low intensity signal もやや縮

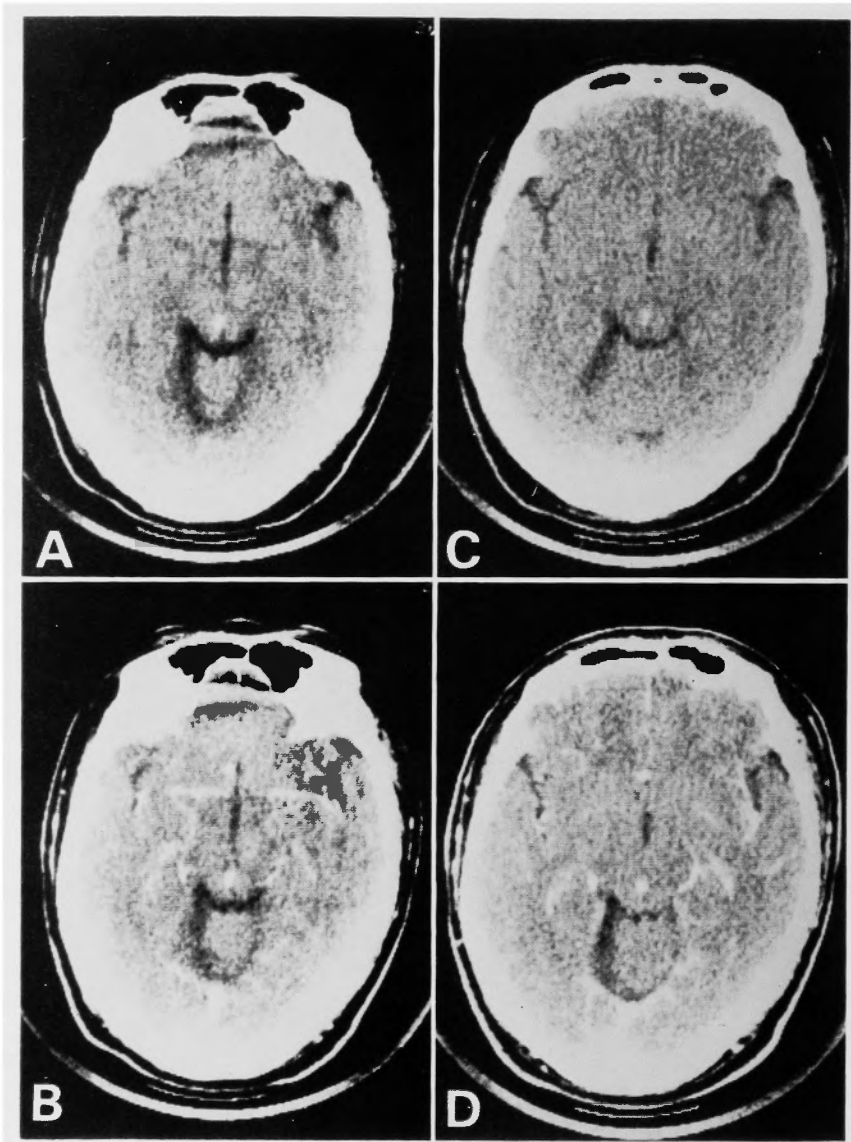


Fig. 3. Plain (A) and contrast (B) CT 1.5 months after, and plain (C) and contrast (D) CT 4.5 months after, the onset, showing remaining high density spot.

小し、中脳水道、四丘板の形状もほぼ正常に復した (Fig. 4C, D)。第3回 MRI (5月8日、発病後4.5ヵ月) では、low intensity signal の病巣は更にやや縮小したがなお残存し、high intensity signal は消失した。

考 察

特発性脳内出血の10%程度が脳幹部にみられるが、その大部分は橋出血で、中脳原発の出血は延髄のそれ

とともに稀である。中脳に限局した出血は神経学的に多彩な、興味ある所見を呈することが多い^{9,11,12,17,21}。

本症例の神経学的所見をまとめると、右側につよい両側動眼神経麻痺および左側の運動失調で、中脳被蓋の障害として MRI による病巣の局在と一致する。1側の動眼神経麻痺、反対側の運動失調、ならびに反対側眼球の上方又は反対側への注視麻痺は Nothnagel 症候群として知られている¹⁸⁾。

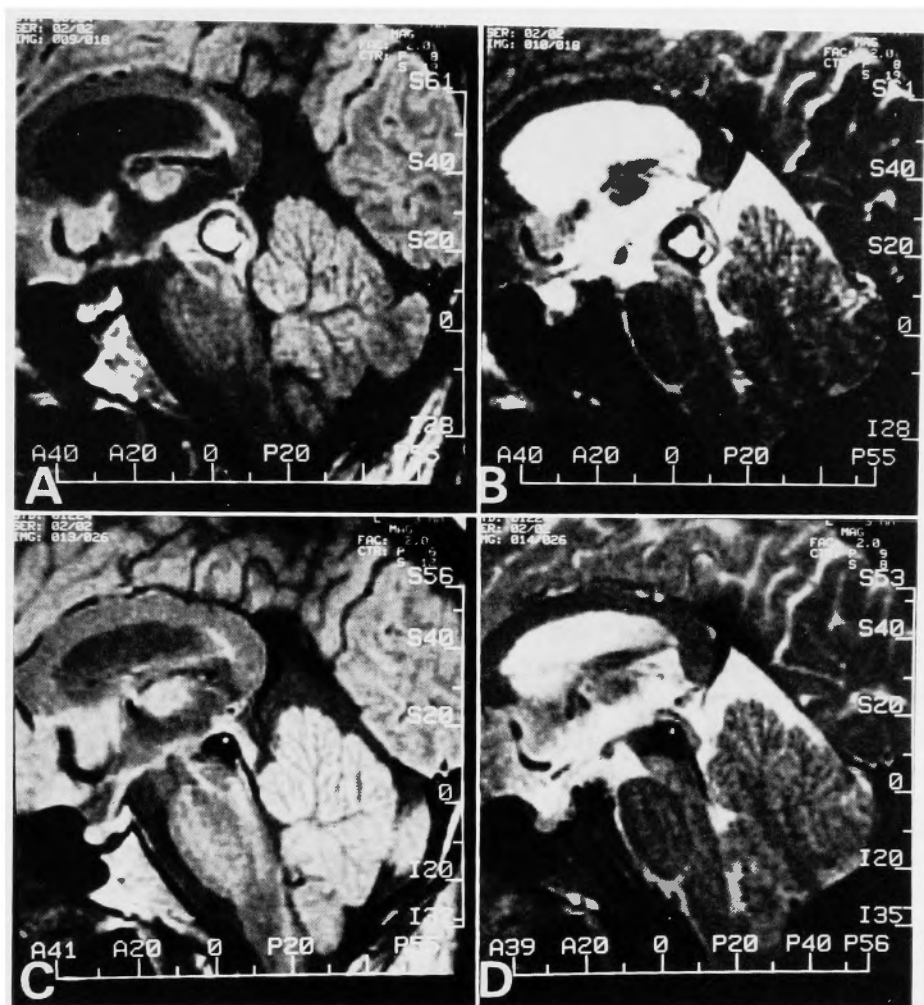


Fig. 4. (A & B) MRI on day 26, showing midbrain hematoma and displacement and flattening of the quadrigeminal plate. (C & D) MRI 2 months after the onset, showing resolving hematoma and restoration of configuration of the quadrigeminal plate. (A) SE, TR 2000, TE 0, ECHO 1 of 2, (B) SE, TR 2000, TE 0, ECHO 2 of 2, (C) SE, TR 2000, TE 0, ECHO 1 of 2, (D) SE, TR 2000, TE 0, ECHO 2 of 2.

Nothnagel 症候群は四丘体、中心灰白質などの選択的障害により稀に見られるもので、原因としては腫瘍による中脳被蓋の圧迫と考えられるものが多いが、血管障害によるものも報告されている^{6,9,12,18}。赤核下部を中心とした病変により1側の動眼神経麻痺と反対側の運動失調を呈する Claude 症候群が Nothnagel 症候群と混同されることがあるが、本例は反対側眼球の運動障害も伴っており、Nothnagel 症候群に属すると考えられる。

動眼神経核は中脳背側部に左右が近接して存在し、

小さな病巣でも両側性障害をきたしやすい。しかし、最近動眼神経核の上直筋成分の交叉性支配の存在が知られるようになり^{2,5,19}、純粋に1側性の障害でも Nothnagel 症候群をおこし得ると考えられている。Daroff⁵はこの上直筋の交叉性支配を重視し、動眼神経の核性麻痺の原則として反対側の上直筋麻痺の存在を含めているが、実際にこのような現象をみとめることは少ない^{9)10,16}。本症例は経過観察中、左側眼球運動麻痺のうち上転障害だけが強く残ったが、これは上直筋の交叉性支配を支持する所見とも考えられる。なお、

神経学的に輻輳は保たれ、Bell 現象が障害されていることから核上性障害による上転障害は否定され、また病巣部位も Parinaud 症候群の責任病巣とされる pretectum 又は後交連正中部とは明かに異なっていた^{4,14,15)}。

特発性中脳出血はそれ自体稀な疾患であるがそのうち高血圧性出血と考えられるものはきわめて稀で、従来の報告例の多くは血管奇形の破綻によると考えられている^{11,17,21)}。McCormick¹³⁾によると、後頭蓋窩血管奇形164例のうち海綿状血管腫1例、静脈性血管腫3例、動静脈奇形2例の計6例(3.7%)が中脳にみられた。Aronson¹⁾は中脳の血管奇形の多くは中脳背側部に発生すると述べている。また、Yeates²⁰⁾によれば血管奇形による脳幹出血はしばしば悪化と寛解をくり返し、また急性出血にもかかわらず占拠性効果が比較的少ない³⁾。

本例では病歴および検査所見から高血圧症および一般に脳血管障害の risk factor とされるものは全く存在しなかった。寛解と増悪を繰り返すことはなかったが、症状は数日かかって完成し、初期の CT 所見からも血腫が比較的緩徐に増大したことが示された。さらに、出血は中脳背側にあり、初回 CT でみとめられた点状の Ca density が発病後4、5カ月にもなお残存した。これらの点から、脳血管撮影で証明することはできなかったが、本例の中脳出血も血管奇形の破綻によるものであることがつよく示唆される。

近年、脳血管奇形の MRI 診断があいついで報告されている。とくに Gomori^{7,8)} は小血管奇形が小出血を繰り返すことと関連し、CT では鑑別できない、混在する種々の stage の出血、血栓化した血管などが high field MRI で検出でき、さらに多様の intensity signal により弁別できることを示し、さらに、出血の“age”による intensity signal の変化を、赤血球およびオキシヘモグロビンからデオキシヘモグロビン、メトヘモグロビンをへてヘモジデリンに到る、ヘモグロビンの化学変化と対応させて説明している。本例では発病当初に MRI を行うことが出来ず、急性期の intensity signal の変化は知り得なかったが、約1カ月、2カ月、4.5カ月目に行った3回の MRI でみられたドーナツ状の low intensity signal が中心部に及び、最終的に全体が low intensity signal となった経過は、血腫の吸収と周辺部からはじまるとされるヘモジデリン沈着の像として説明できる。なお、3回の MRI によっても血管奇形自体を証明することはできなかったが、

中脳水道の偏位、四丘板の変形など、血腫の局におよび周囲組織に対する占拠性効果などについて、きわめて詳細な情報が得られた。

文 献

- 1) Aronson SM. Pathology of nervous system, McGraw-Hill, New York, 1971, pp. 1884-1896.
- 2) Bender MB: Brain control of conjugate horizontal and vertical eye movements. A survey of the structural and functional correlates. *Brain* **103**: 23-69, 1980.
- 3) Brismar J, Hindfelt B, Nilsson O: Benign brainstem hematoma. *Acta Neurol Scand* **60**: 178-182, 1979.
- 4) Christoff N: A clinicopathological study of vertical eye movement. *Arch Neurol* **31**: 1-8, 1974.
- 5) Daroff RB: Neuro-ophthalmology, Mosby, St Louis, 1971, pp. 104-118.
- 6) Derakhshan I, Sabouri-Deylami M, Kaufman B: Bilateral Nothnagel syndrome. Clinical and roentgenological observations. *Stroke* **11**: 177-179, 1980.
- 7) Gomori JM, Grossman RI, Goldberg HI, et al: Bilaniuk LT: Intracranial hematomas: Imaging by highfield MR. *Radiology* **157**: 87-93, 1985.
- 8) Gomori JM, Grossman RI, Goldberg HI, et al: Occult cerebral vascular malformations: High-field MR imaging. *Radiology* **158**: 707-713, 1986.
- 9) 日野英忠, 瀬川謙一, 古橋紀久, et al: Nothnagel 症候群を呈した中脳出血の1例. *神経内科* **23**: 350-354, 1985.
- 10) 梶 竜児, 秋口一郎, 亀山正邦, et al: 動眼神経核症候群——上直筋の交叉性支配について——. *臨床神経* **23**: 242-246, 1983.
- 11) 川畑信也, 山口武典, 宮下孟士, et al: 脳幹部動静脈奇形破裂による眼局性中脳出血の1例. *脳卒中* **7**: 167-173, 1985.
- 12) 小松崎聡, 永野 功, 足立喬子, et al: 中脳出血で Nothnagel 症候群を呈した1症例. *埼玉県医学会雑誌* **19**: 554-557, 1984.
- 13) McCormick WF, Hardman JM, Boulter TR: Vascular malformations (“Angiomas”) of the brain, with special reference to those occurring in the posterior fossa. *J Neurosurg* **28**: 241-251, 1968.
- 14) Nashold BS, Seaber JH: Defects of ocular motility after stereotactic midbrain lesion in man. *Arch Ophthalmol* **88**: 245-248, 1972.
- 15) Pasik T, Pasik P, Bender MB: The superior colliculi and eye movements. *Arch Neurol* **15**: 420-

- 436, 1966.
- 16) Pierrot-Deselilligny C, Shaison M, Bousser MG, et al: Syndrome nucleaire du nerf moteur oculaire commun: A propos de deux observations cliniques. *Rev Neurol (Paris)* **137**: 217-222, 1981.
 - 17) Torre EL, Delitala A, Sorano V: Hematoma of the quadrigeminal plate. Case report. *J Neurosurg* **49**: 610-613, 1978.
 - 18) 宇高不可思, 東儀英夫: Nothnagel 症候群. 日本臨床 **40**: 732-733, 1982.
 - 19) Walsh TJ: *Neuro-ophthalmology*, Lea & Febiger, Philadelphia, 1978, pp. 61-95.
 - 20) Yeates A, Dieter E: Cryptic vascular malformations involving the brainstem. *Radiology* **146**: 71-75, 1983.
 - 21) 由良茂貴, 佐古和廣, 本増祐吉: 上眼瞼向き垂直性自発眼振を呈した特発性中脳出血. *神経内科* **23**: 601-604, 1985.