

僧帽弁閉鎖症に対する Blalock-Hanlon 手術施行例

倉敷中央病院心臓病センター心臓血管外科

堀尾 俊治, 中村 智宏, 北尾 義実, 岡村 均
山口 勝雄, 神崎 義雄(主任医長)

同 小児科

馬 場 清

[原稿受付: 昭和60年2月4日]

Blalock-Hanlon Procedure for Mital Atresia: A Case Report

SHUNJI HORIO, TOMOHIRO NAKAMURA, YOSHIMI KITAO, HITOSHI OKABAYASHI,
KATSUO YAMAGUCHI, *KIYOSHI BABA and YOSHIO KANZAKI

Department of Cardiovascular Surgery, Kurashiki Central Hospital

*Department of Pediatrics

A 50 day-old male baby was admitted for severe dyspnea due to pulmonary congestion. Echocardiography and cardiac catheterization revealed mitral atresia. The emergency Blalock-Hanlon atrial septectomy was performed. After surgery, PaO₂ was elevated from 35 mmHg to 53 mmHg, and the pulmonary congestion was improved.

The classification of mitral atresia were presented and the surgical procedure was discussed.

はじめに

僧帽弁閉鎖症は極めて稀な疾患¹⁻³⁾で, その外科治療の報告は少ない^{4,5)}. 最近われわれは, 肺うっ血による呼吸不全発作を頻発する本症の1例に対して, Blalock-Hanlon 手術を施行し症状の軽快をえたので, 若干の文献的考察を加えて報告する.

症 例

症例: M. K. 生後1カ月3週. 男児.

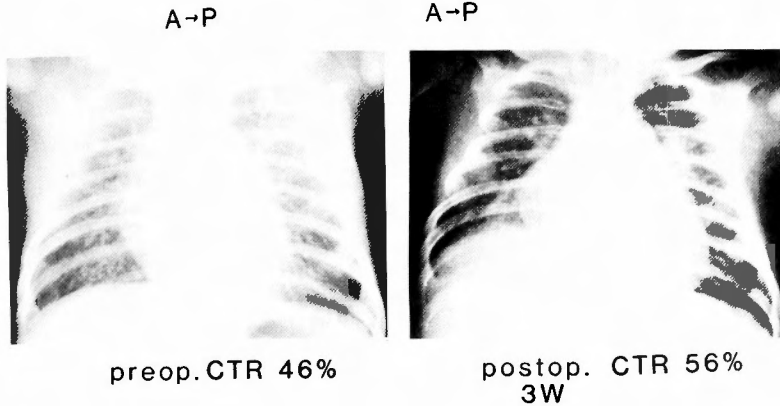
主訴: 呼吸困難, 多呼吸.

臨床経過: 41週, 正常分娩で出生し, 生下体重は3,420gであった. 1カ月検診で心雑音, 体重増加不良を指摘され, 当院に入院後, 超音波, 心臓カテテル検査で, 僧帽弁閉鎖+両大血管右室起始+高度肺血

Key words: Mital Atresia, Elliot's classification, Blalock-Hanlon procedure, LA-LV conduit, modified left-sided Fontan procedure.

索引語: 僧帽弁閉鎖症, Elliot 分類, Blalock-Hanlon 手術, 左房左室バイパス, 左側 Fontan 手術.

Present Address: Miwa 1-1, Kurashiki, 710, Japan. Department of Cardiovascular Surgery, Kurashiki Central Hospital.



M.K. 1M
 Mitral Atresia
 Blalock-Hanlon's op.

図1 胸部レ線像

圧症と診断され、即日心房中隔欠損作成術を施行された。

入院の所見：身長 52 cm, 体重 4.0 kg で、ミルク 240 ml/日 を鼻注されていた。頻回の咳嗽発作と70～80回/分におよぶ多呼吸を主体とする呼吸困難状態であった。四肢末梢にチアノーゼを認め、肝は肋骨弓下に2cm 触知し、聴診上、4LIS に Levine 3度の収縮期雑音を聴取した。

胸部X線像では、心胸郭比は46%であり(図①)、心電図上、QRS 軸+130°の右軸偏位、 $R_{v1}=2\text{ mV}$ 、 $S_{v6}=1.2\text{ mV}$ と右室肥大が認められた(図②)。

心臓カテーテル検査(図③、表①)では、右房から左房へのカテーテル挿入は不可能で、右室造影上、右室から大動脈と肺動脈が同時に造影される一方、VSD を通じて左室が造影された。また左房へ還流した造影剤は滞留し、右房へはほとんど入らなかった。圧測定上、左室大腿動脈間に圧差はなく、 P_p 、 P_s は1.0であった。以上の所見より、僧帽弁閉鎖+兩大血管右室起始+高度肺高血圧症、心房間交通は僅少と診断され、BAS が無理なため、緊急手術として Blalock-Hanlon 手術が施行された。

手術所見：左下45度側臥位、前側方切開、第4肋間開胸下に、心膜を横隔神経より前方で縦に切開した。右房は著しく拡張していたが、左房もかなり張っており(図④-a)、心房にかける鉗子は左房の後側に回す必要はなかった。右肺動脈を遮断後、心房中隔をは

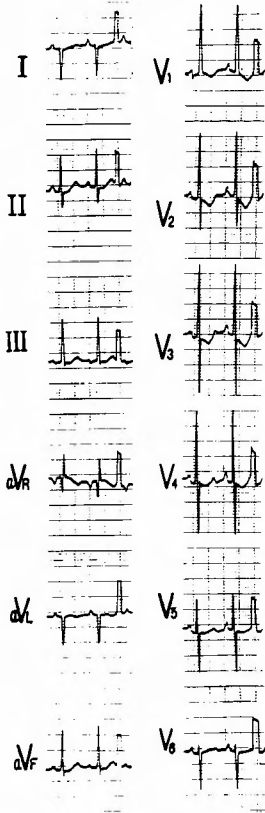
表1 術前心臓カテーテル検査所見

| Site | Pressure (mmHg) | *O ₂ sat (%) |
|------|-----------------|-------------------------|
| SVC | 4 | |
| IVC | 1 | |
| RA | 1 | 72.8 |
| RV | 76/EDP 3 | 62.2 |
| mPA | 78/44 54 | 66.7 |
| FA | | 67.5 |
| LV | 76/EDP 5 | 59.2 |

*under O₂ inhalation
 preoperative catheterization data

M. K. 1M 3W
 Mitral Atresia

さんで右房左房両側に鉗子をかけ、心房中隔を長さ2 cm、幅5 mm にわたって切除し、鉗子をかけ直した後、心房壁を縫合した(図④-b)。術前の左房平均圧18 mmHg、右房平均圧10 mmHg に対して術後は左房12 mmHg、右房10 mmHg と改善した(図⑤)。開胸下における手術前後の PaO₂ は35 mmHg から53 mmHg に改善した。しかし、心房に部分遮断を加え



M.K. 1M
Mitral Atresia

図2 術前心電図

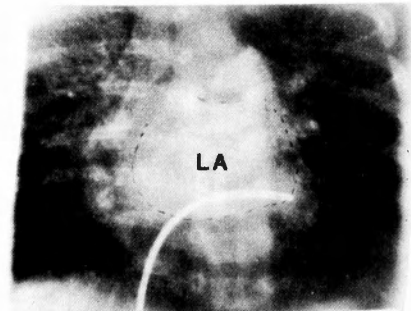
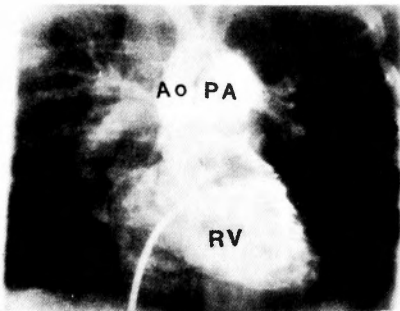
ている間は、静脈還流が障害されたため血圧が低下し、最高 10 $\mu\text{g}/\text{kg}/\text{min}$ の dopamine の点滴を必要とした。

術後経過：術後1日目には呼吸器から離脱でき、 PaO_2 は術前の 32 mmHg (FiO_2 40%下) から 55 mmHg (FiO_2 35%下) と改善した。高肺血流量、高度肺高血圧残存のため多呼吸は認めるが、術前の咳嗽発作はなくなり、9日目にはICUを退室し、鼻注ミルク量も 400 ml/日 (100 ml/kg/日) に増えた。易上気道感染性は残るものの、術後30日目では、digoxin 0.03 mg/日、furosemide 40 mg/日、spironolacton 40 mg/日の投与で経過を観察中である。

考 察

以下、僧帽弁閉鎖症 (MA と略す) の分類、診断、手術手技について述べる。

MA の頻度は先天性心疾患中 0.12%²⁾ ~ 0.5%¹⁾ とされる。その分類は、Elliot ら⁶⁾ や Moreno ら³⁾ のものがある (表②) が、いずれも大血管の位置関係と左室の大きさによって分類している。しかし前者が、大動脈弁の閉鎖や低形成を含めているのに対して、後者はこれらを一応除外しており、MA と左心低形成症候群とは血行動態からも臨床症状からも分けて考えるべきだとしている。大血管転位合併例には肺動脈弁狭窄や閉鎖が多いこと³⁾、左室の大きいものは大きな VSD や⁷⁾ 三尖弁の straddling⁹⁻¹²⁾ によるものとされる。また Gittenberger¹³⁾ らは30例の剖検例の



preoperative RV-gram

M.K. 1M
Mitral Atresia

図3 術前右室造影像

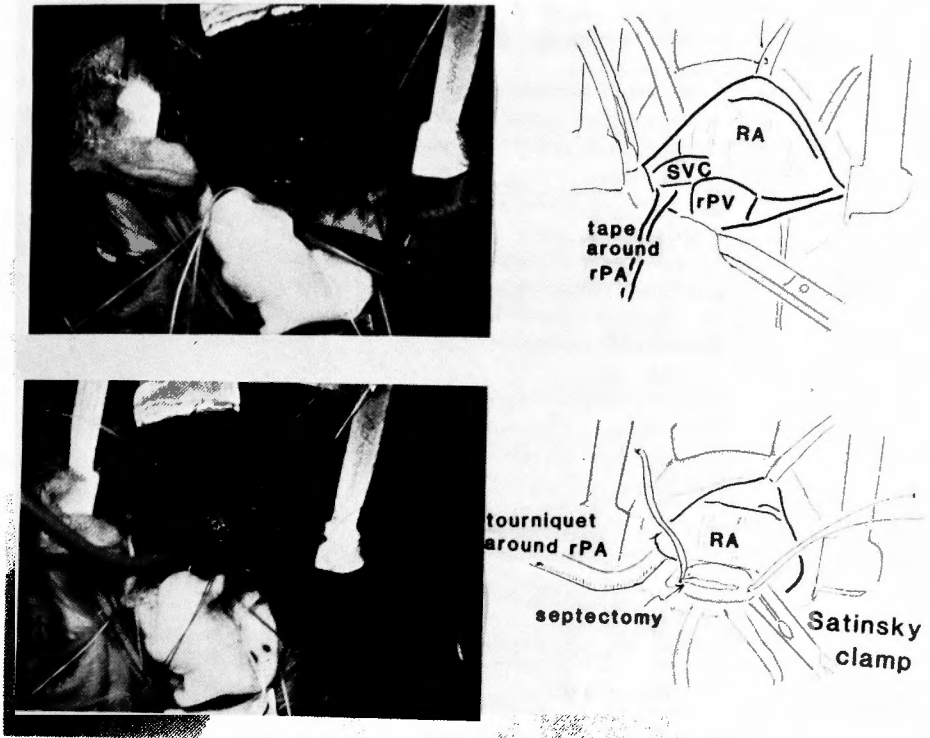
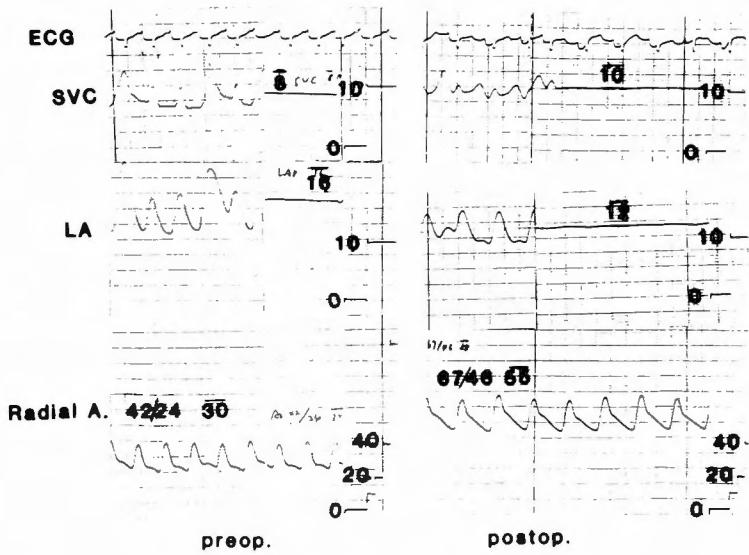


図4-a, b 術中 所 見



M.K. 1M
 Mitral Atresia
 Blalock-Hanlon's op.

図5 術中 圧 測定

表2 僧帽弁閉鎖症の分類
Classification of Mital Atresia (Elliot,R.S.1965)

| | |
|---|--------------------------------|
| Group I. great vessels normally interrelated and hypoplasia of the left-sided cardiac structure | |
| typeA. aortic valvular atresia with markedly hypoplastic left ventricle | |
| 1. | with intact ventricular septum |
| 2. | with ventricular septal defect |
| typeB. aortic valvular and left ventricular hypoplasia | |
| 1. | with intact ventricular septum |
| 2. | with ventricular septal defect |
| group II. great vessels transposed | |
| typeA. common ventricle | |
| 1. | with inverted infundibulum |
| 2. | with noninverted infundibulum |
| typeB. two ventricles present | |

Classification of Mitral Atresia with Normal Aortic Valve* (Moreno,F.1976)

| | Total | Without POTO | With POTO |
|------------------------------------|--------------------|--------------|-----------|
| I. Normally related great arteries | 52(7) [†] | 43(5) | 9(2) |
| Absent left ventricle | 4(0) | 3(0) | 1(0) |
| Hypoplastic left ventricle | 40(5) | 36(5) | 4(0) |
| Normal left ventricle | 6(1) | 4(0) | 2(1) |
| Single left ventricle | 2(1) | 0(0) | 2(1) |
| II. Transposed great arteries | 30(7) | 14(1) | 16(6) |
| Absent left ventricle | 15(4) | 6(1) | 9(3) |
| Hypoplastic left ventricle | 10(3) | 3(0) | 7(3) |
| Normal left ventricle | 4(0) | 4(0) | 0(0) |
| Single left ventricle | 1(0) | 1(0) | 0(0) |

*Autopsy proven cases only

[†]Figures in parentheses represent our own cases

Abbreviation: POTO = pulmonary outflow tract obstruction.

segmental approach¹⁴⁾による検討から MA を肉眼的に fibrous membrane のある "imperforate membrane" type と顕微鏡下でのみ fibrous strand を認める "absent AV connection" type とに分類している。

今回の症例は、両大血管右室起始を合併しているから、これらの分類のどれにもあてはまらない。

MA の自然予後は悪く、Moreno らは死亡例の平均寿命は約6カ月で、1才以上の生存のためには、大きな ASD によって心房間交通が保たれているものか、肺動脈弁狭窄によって肺血流量が制限され、肺うっ血が緩和されているものに限るとしている。

MA に対する外科治療について Szarmicki¹⁵⁾ は僧

帽弁閉鎖作成犬による検討から、左室の大きさが正常であれば左房左室 conduit による bypass が可能であるとしている。また Ostermeyer ら¹⁶⁾ は MA+dTGA 例には modified left-sided Fontan operation が可能であるとしている。しかしこれらは例外であり、ほとんどの症例で左室容量が小さい MA においては、ASD 作成と肺動脈絞扼術(肺高血圧症例)ないしは体肺動脈間シャント術(肺血流量減少例)が適当とされている。今回の症例では、ASD 作成のみを行ない、肺うっ血の除去が先決であること、右開胸では肺動脈絞扼が困難なことから肺動脈絞扼術は行なわなかった。

Blalock-Hanlon 手術は、I 型 TGA にせよ¹⁸⁾, MA

にせよ¹⁸⁾、左房が右房より後方に圧排されるため、心房中隔を確実に把持するためには、鉗子の一方を右肺静脈の後方に入れなければならない、そのためには心膜を横隔神経の後方で切開し、さらに視野を十分得るために前方にも切開を加える必要があるとされる¹⁹⁾。しかし今回の症例のように、心房間交通がないために左房が拡大している場合には、横隔神経前の切開のみで十分な視野が得られ、心房の遮断も右肺動脈の前方のみで、心房中隔の切除が可能である。

それにしても、心房遮断時には体静脈還流が悪くなるために心拍出量は低下すること、心房中隔切除時に鉗子を把持し直す際には、少しずつでも心房から大量に出血すること等 Blalock-Hanlon 手術はかなり危険も伴うものであり、迅速な手術操作が要求される。

おわりに

生後1カ月3週の MA 症例に対して救命手術として Blalock-Hanlon 手術を施行した。今後、肺動脈絞扼術を経て、左室が十分に大きくなれば、解剖学的根治手術、大きくならなければ、Fontan 型の機能的根治手術が可能と考えている。

文 献

- 1) Abott ME: Atlas of Congenital Heart Disease. New York, American Heart Association, p. 50, 1936.
- 2) 金 公一, 他: 僧帽弁閉鎖症. 心臓 6: 152-157, 1974.
- 3) Moreno F, Quero M, et al: Mital atresia with normal aortic valve—a study of eighteen cases and review of the literature. Circulation 53: 1004-1010, 1976.
- 4) 佐藤清策, 他: 僧帽弁閉鎖症の1例. 胸部外科 34: 729-732, 1981.
- 5) Friedman S, Edmunds LH, et al: Mitral atresia with premature closure of foramen ovale. J Thorac Cardiovasc Surg 71: 118-122, 1976.
- 6) Elliot RS, et al: Mitral atresia—a study of 32 cases. Am Heart J 70: 6-12, 1965.
- 7) Edwards LE, DuShane JW: Thoracic venous anomalies: 1. Vascular connections of the left atrium and the left innominate vein (levoatrio-cardinal vein) associated with mitral atresia and premature closure of the foramen ovale (Case 1). Arch Pathol 49: 517-520, 1950.
- 8) Quero M: Atresia of the left atrioventricular orifice associated with a Holmes heart. Circulation 42: 739-742, 1970.
- 9) Kiehlberg SR, Mannheimer E, et al: Diagnosis of Congenital Heart Disease. ed 2. Chicago Year Book Pub. 738-742, 1959.
- 10) Navarro LF, Garcia MJ: Mitral atresia and occlusive atrial thrombus. A case with 11 years of survival. Br Heart J 31: 649-653, 1969.
- 11) Liberthson RR, Paul MH, et al: Straddling and displaced atrioventricular orifices and valves with primitive ventricles. Circulation 43: 213-217, 1971.
- 12) Rosenquist GC: Overriding right atrioventricular valve in association with mitral atresia. Am Heart J 87: 26-30, 1974.
- 13) Gittenberger AC, Wenink AC: Mitral atresia—morphological details. Br Heart J 51: 252-258, 1984.
- 14) Shinebourne EA, Macartney FJ, et al: Sequential chamber localization—logical approach to diagnosis in congenital heart disease. Br Heart J 38: 327-340, 1976.
- 15) Szarmicki RJ: Mitral atresia—letter to the editor. J Thorac Cardiovasc Surg 78: 938-939, 1979.
- 16) Ostermeyer J, Kofer R, et al: Mitral atresia with normal sized ventricles, ventricular septal defect, and dextrotransposition of the great arteries. J Thorac Cardiovasc Surg 77: 733-8737, 1979.
- 17) Blalock A, Hanlon CR: Surgical Treatment of Complete Transposition of Aorta and Pulmonary Artery. Surg Gynecol Obstet 90: 1-7, 1950.
- 18) Friedman S, Murphy L, et al: Congenital mitral atresia with hypoplastic nonfunctioning left heart. Am J Dis Child 90: 176-179, 1955.
- 19) Stark J, de Leval M: Surgery for Congenital Heart Defects. Grune and Stratton, p. 197-202, 1983.