

脾血管腫の1例

和歌山県立医科大学消化器外科学教室

尾野 光市, 岡 統三, 柿原美千秋, 田伏 克惇
谷口 勝俊, 河野 暢之, 勝見 正治

同 第2解剖学教室

平 岡 純 一

〔原稿受付：昭和59年6月21日〕

A Case of Splenic Hemangioma

KOICHI ONO, SUMIKAZU OKA, MICHIAKI KAKIHARA, KATSUYOSHI TABUSE,
KATSUTOSHI TANIGUCHI, NOBUJI KONO and MASAHARU KATSUMI

Department of Gastrointestinal Surgery, Wakayama Medical College

JUN-ICHI HIRAOKA

The 2nd Department of Anatomy, Wakayama Medical College

In this paper, a case of capillary hemangioma of the spleen, an extremely rare disease, was reported with an angiographic feature and an electron microscopic study.

This case was a 44 years old housewife who underwent splenectomy.

Although there are only a few reports of celiac angiography for this disease, in this case, diffuse hypervascularity appeared in the parenchymal phase and it didn't disappear in the venous phase.

The electron microscopic features showed lobulation of the nucleus and extremely many cytoplasmic filaments.

I. はじめに

脾の原発性腫瘍は、全腫瘍例中0.64%に過ぎず⁹⁾、比較的稀な疾患とされている。最近我々は、脾血管腫（毛細血管腫）の1例を経験したので、若干の文献的

考察を加え報告する。

II. 症 例

患 者：44歳，主婦
主 訴：左季肋部腫瘍

Key words: Spleen, Neoplasm, Hemangioma, Electron microscopy, Celiac angiography.

索引語：脾臓，腫瘍，血管腫，電子顕微鏡，腹腔動脈造影。

Present address: Department of Gastrointestinal Surgery, Wakayama Medical College, 7-Bancho Wakayama Wakayama, 640, Japan.

家族歴：父が胃癌で死亡，母が慢性関節リウマチに罹患，姉が慢性腎不全にて透析中。

既往歴：30歳時，右腸骨部血管腫の手術。39歳頃より冬期に時々少量の血痰が出現，近医で気管支内視鏡検査を受けたが，異常所見は無かった。

現病歴：5～6年前に左季肋部腫瘤に気付いたが放置。1年前より腫瘤の腫大を感じ，近医で脾腫を指摘された。1カ月前より同部に疼痛を伴う様になり，精査のため当科へ入院した。

入院時現症：体格中等度。栄養良好。血圧110/70 mmHg，脈拍72/分，整，緊張良。顔面にクモ大の太田母斑を認める。眼瞼結膜は，軽度貧血を認めるが，眼球結膜に黄疸はない。頸部リンパ節は触知しない。胸部異常なし。腹部は平坦，軟で，肝，腎は触知しない。脾臓は左季肋下に乳線上3横指触知し，表面やや不整で硬く，軽度圧痛を認める。

検査所見：RBC； 339×10^4 ，Hb；9.2 g/dl，Ht；28.7%。WBC，血小板は正常範囲内。血清鉄43 r/dlと低下。その他，血液化学，血清電解質，CEA， α -Feto-protein，血液凝固系機能，骨髓像，便潜血，一般検尿など，すべて異常なし。

X線検査：胸部単純X線像で左横隔膜の軽度突出を認め，腹部単純X線像では，前回手術時の右腸骨の骨欠損像および左上腹部の均一な腫瘤様陰影がみられるが石灰化像は認めない。胃透視および注腸透視で消化管の圧排像を認めるが，腫瘤様陰影と消化管とは直接関係が無い。



図1. 超音波断層写真

超音波検査：左季肋部に境界不鮮明なエコーレベルの高い部位を認める(図1)。

肝・脾シンチグラム： ^{99m}Tc -Snコロイドによるシンチグラムでは，脾の取り込みが，全体的に低い(図2)。

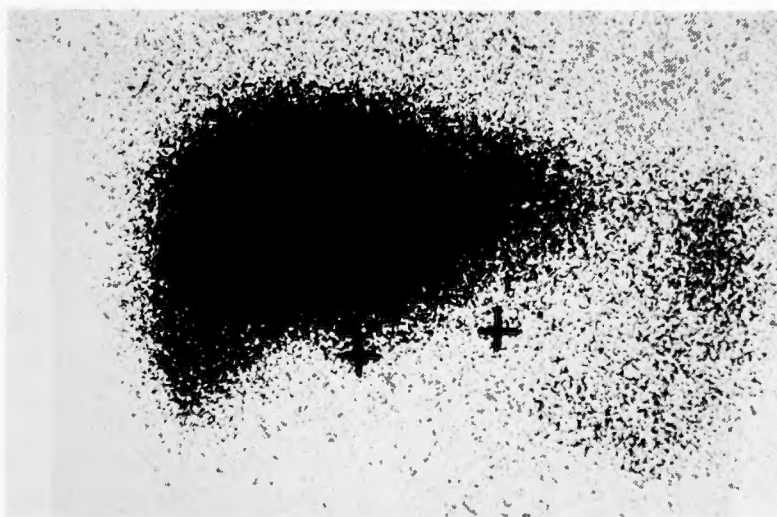


図2. 肝・脾シンチグラム

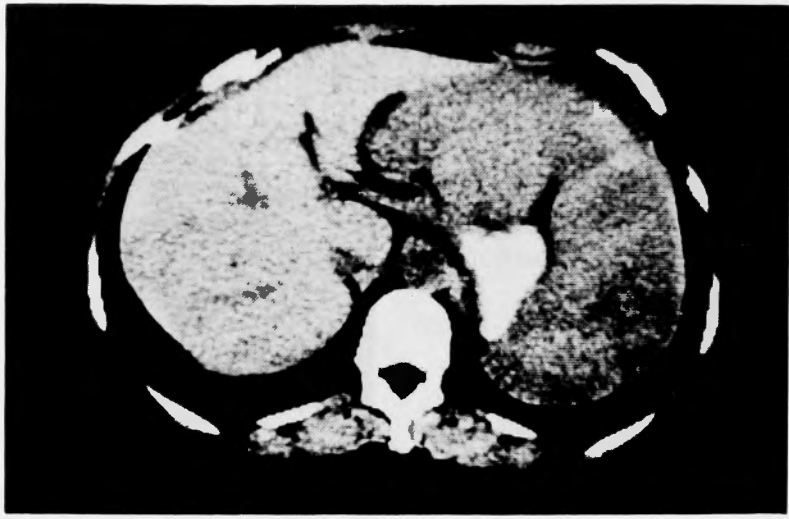

図3. CT像

CT スキャン：脾内に多発性の低濃度領域がみられる (図3)。

腹腔動脈造影：動脈相では、脾内血管の軽度伸展がみられるのみであるが (図4 a), 実質相で脾内全体に腫瘍濃染像を認め (図4 b), 静脈相でも濃染像は消失しない (図4 c)。

昭和56年11月12日, 脾腫瘍の診断で摘脾術を施行した。

手術所見：脾は小児頭大で胃大彎側を圧排して存在し, 触診上, 弾性硬で圧縮性に乏しかったが, 周囲臓器との癒着はなかった。脾門部リンパ節は, 豌豆大に数個腫大を認めた。肝は, 表面に白色の線維化が散在

性にみられたが, 術中超音波検査にて内部構造に異常はみられなかった。

摘出標本所見：大きさは, $16 \times 11 \times 8.5$ cm, 重量は780 g. 色調は一様ではないが, 全体的に暗紫色で表面に3カ所, 鳩卵大の円形の膨瘤があり, その一部に癭痕性被膜を付着していた。脾門部にあたる小部分のみが, ほぼ正常の色調を呈していた (図5 a)。脾門部における剖面では, 中心部は正常脾の色調を呈し, 周囲は黒褐色で不整形の変色領域を呈していた (図5 b)。

病理組織学的所見：腫瘍部には, 一層の内皮細胞で囲まれた多数の小管腔がみられ, 内腔は赤血球で充満され, 一部間質内へ穿破し, Gamna-Gandy 結節もみ

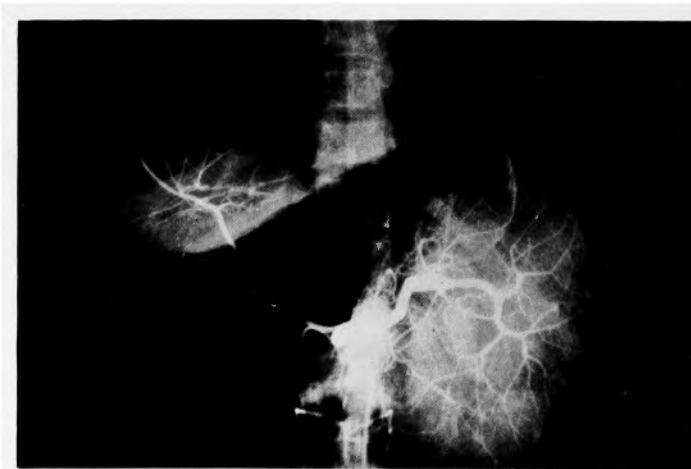

図4. a. 動脈相

られた。また一部に拡張した管腔がみられた(図6)。脾毛細血管腫と診断した。なお脾門部リンパ節に特異的变化はみられなかった。

電子顕微鏡所見：内皮細胞には多数の pinocytotic vesicles がみられ、核の分葉化および cytoplasmic filaments が極めて豊富に存在した(図7 a, b)。

III. 考 案

Krumbhaar¹³⁾ は、剖検6500例中にみられた脾腫瘍40例の内訳を表1のごとく報告している。これによると40例中、血管腫は1例に過ぎず、脾腫瘍の中でも少ないものと言える。

欧米における脾血管腫の報告例では、Husni⁷⁾ が

1895年の Hodge の報告例より1961年までの報告例56例を文献的に集計し Theile¹⁸⁾ が剖検19000例中3例を報告している。

本邦においては加藤⁹⁾ による1979年までの報告例の集計では、茂木の第1例以来1982年までに19例が報告されているに過ぎない。

脾血管腫の中で毛細血管腫の占める割合は、Cole³⁾ の報告によれば、脾血管腫23例中3例であり、本邦では前述の19例中3例で本症例の様な毛細血管腫は稀な症例である。

病因については、真の腫瘍とするもの^{7,10)}、過誤腫すなわち先天性の組織奇形とするもの¹⁶⁾とに意見が分かれているが、現在のところ過誤腫とする意見が強い

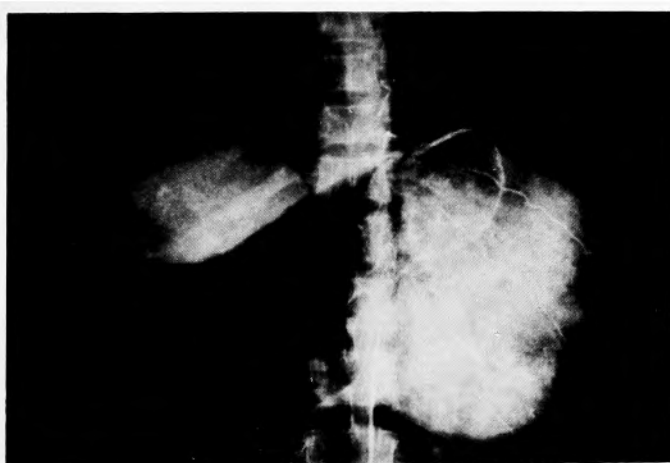


図4. b. 実 質 相

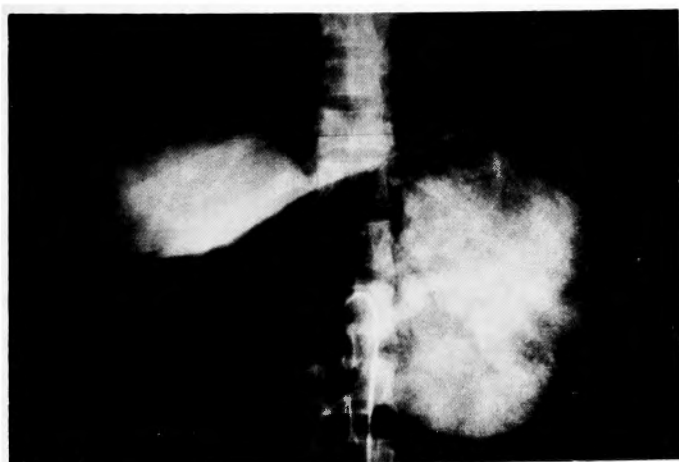


図4. c. 静 脈 相
図4. 腹 腔 動 脈 造 影

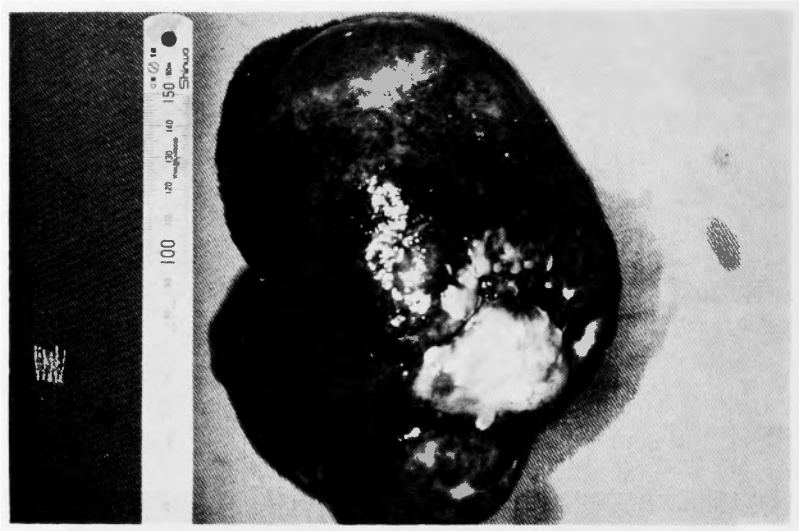

図 5a. 摘出 標 本

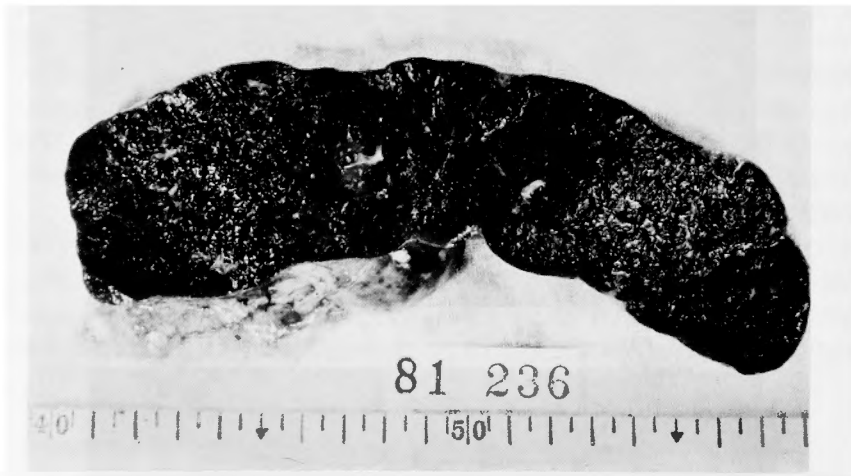

図 5b. 摘出 標 本 割 面

様である。

臨床症状として特異なものは無く、左季肋部腫瘍、左季肋部および心窩部の疼痛、圧迫感などが報告されている^{14,7,19}。

血管腫細胞の悪性化については現在不明であるが、1953年 Whitley ら²⁰は、摘脾後、組織学的に良性であった海綿状血管腫症例で、2年後に咯血で死亡し、剖検で肺および肺門リンパ節、肝、卵巣などに悪性血管腫病巣を認めた例を報告している。また本邦では、1969年 檜沢ら⁹が、同様の症例を報告している。

本症例の超音波検査では、腫瘍部位と思われたエコーレベルの高い部位に一致して正常脾組織が存在していたが、毛細血管腫は元来管腔の多い腫瘍であることから、正常脾組織に比し相対的に低いエコーレベルを呈すると思われる。従って肝と比較するなどしてエコーレベルの高低を比較しないと、本症例の様に正常脾組織を腫瘍組織と誤認することがあるので注意を要する。

腹腔動脈造影では、海綿状血管腫の所見の報告が散見されるが^{11,12,14}、毛細血管腫の報告は少ない。Tada

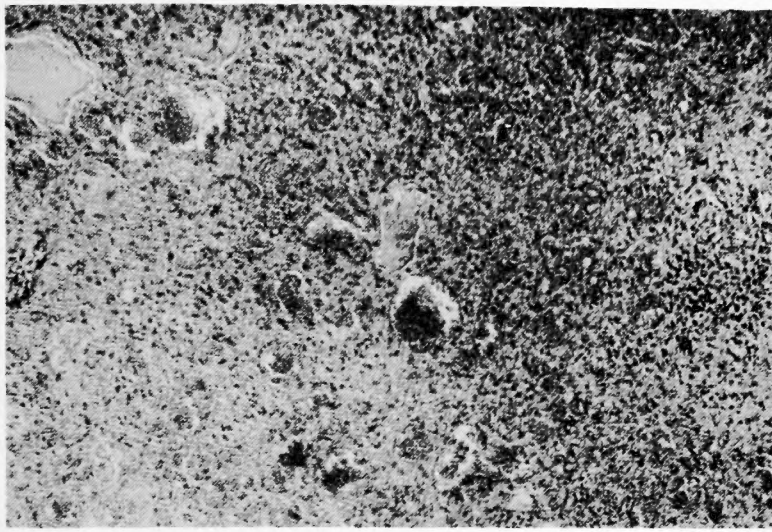


図6. 組織像 (×40)

Table 1. Types of splenic neoplasms encountered in 6500 autopsies

Hemangioma	1
Lymphangioma	1
Primary sarcoma	3
Primary lymphosarcoma	1
Secondary large, round cell sarcoma.....	1
Secondary lymphosarcoma	4
Secondary endothelioma	2
Secondary melanoma	4
Secondary sarco-carcinoma	1
Secondary carcinoma:	
Breast.....	7
Lip	1
Esophagus.....	1
Stomach.....	5
Pancreas.....	3
Appendix	1
Penis	1
Prostate	2
Secondary myeloma.....	1
Total	40

ら¹⁷⁾は、門脈圧亢進症を合併した脾毛細血管腫症例で、脾動静脈の拡張、多数の血管に富んだ小結節、すなわち、hypervascular nodule が動脈相に早期より出現し、

徐々に濃度、数を増し、実質相で最も著明となり、静脈相で急にそれらが消失したと報告している。我々の症例では、実質相で全体に腫瘍濃染像を呈し、静脈相でも濃染像は消失せず、Tada らとは違った所見を呈した。両者に共通しているのは、血管に富んだ腫瘍という所見だけであるが、今後症例が増加すれば、ある程度の特徴的な所見が出てくるものと思われる。

正常脾円皮細胞の電子顕微鏡所見として、pinocytotic vesicles, cytoplasmic filaments, が豊富に存在することが知られている^{2,5)}。本症例においても多数の pinocytotic vesicles がみられたが、核の分葉化および cytoplasmic filaments が極めて豊富に存在した点の特徴的であった。一方 Silverman ら¹⁵⁾は、脾悪性血管腫の場合、内皮細胞の pinocytotic vesicles, cytoplasmic filaments, 両者ともに少ないと報告している。

治療は、術前に腫瘍の確定診断が困難なこと、および上述の悪性化の問題も考慮して手術が適切であり、また術中脾門部リンパ節の精査、組織学的検査および術中肝エコーもあわせて行なうことが大切であろう。

IV. ま と め

脾血管腫（毛細血管腫）の1例を経験したので若干の文献的考察を加えて報告した。

本症例の要旨は、第342回大阪外科集談会にて報告した。

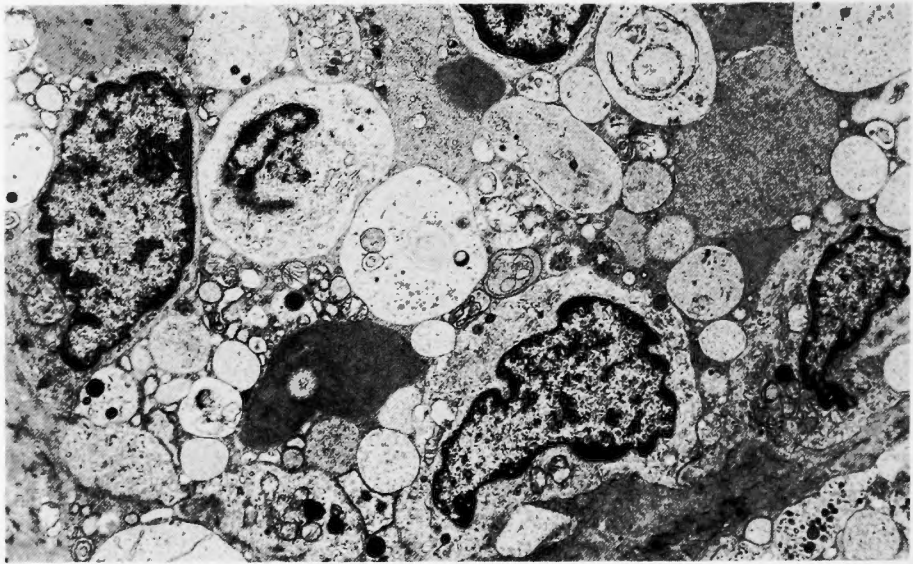
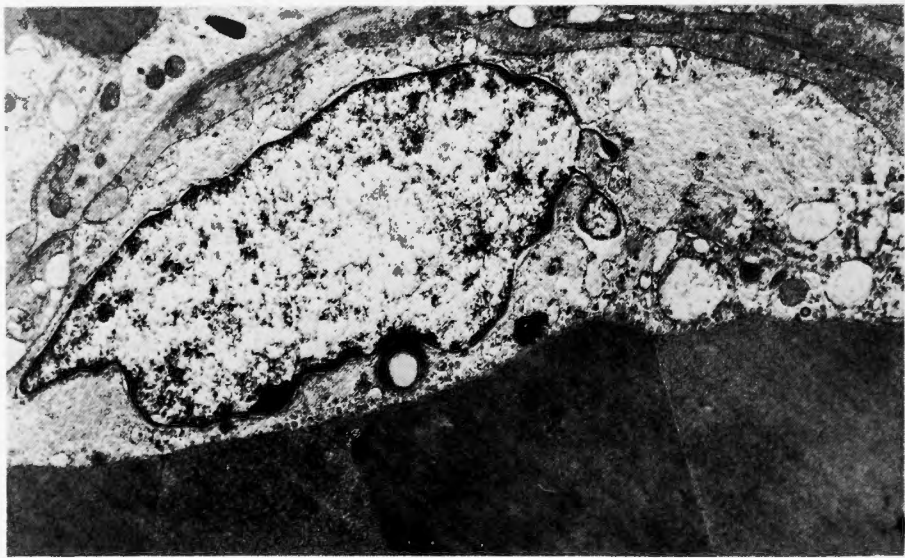
a. ($\times 3900$)b. ($\times 7500$)

図7. 電 顕 像

文 献

- 1) Burton, BI, Mohler NM, et al.: Hemangioma of the spleen. *Arch Intern Med* **115**: 280-284, 1965.
- 2) Chen LT, Weiss L: Electron microscopy of the red pulp of human spleen. *Am J Anat* **134**: 425-458, 1972.
- 3) Cole FL, Forsee JH: Cavernous hemangioma of the spleen. *Surgery* **8**: 639-643, 1940.
- 4) Ejeckam GC: Diffuse cavernous hemangioma of the spleen. *Canad J Surg*, **19**: 354-356, 1976.
- 5) Hirasawa Y, Tokuhiko H: Electron microscopic studies on the normal human spleen. *Blood* **35**: 201-212, 1970.
- 6) 檜沢一夫, 岸野泰雄: 諸臓器に多数の病巣を伴ったびまん性巨大脾血管腫. *癌の臨床* **15**: 831-837, 1969.
- 7) Husni EA (Maj): The clinical course of splenic

- hemangioma. Arch Surg, **83**: 681-688, 1961.
- 8) 加藤一吉, 山本洋之, 他: 小児脾血管腫の1例と本邦報告例の集計. 手術 **36**: 5, 619-622, 1982.
 - 9) 木村誠二, 鈴木忠彦, 他: 現代外科学大系 **39**: 230.
 - 10) Kirkland WG, McDonald JR: Hamartoma of the spleen. Arch Path, **45**: 371-379, 1948.
 - 11) Kishikawa T, Numaguchi T, et al.: Angiographic diagnosis of benign & malignant splenic tumors. Am J Roentgenol **130**: 339-344, 1978.
 - 12) 岸川 高, 徳永光雄, 他: 脾腫瘍, 特に放射線診断について. 臨放 **23**: 267-277, 1978.
 - 13) Krumbhaar EB: The incidence and nature of splenic neoplasms. Ann Clin Med, **5**: 833-860, 1927.
 - 14) Rosenthal T, Adar R, et al.: Cavernous hemangioma of the spleen. Angiographic observation. Angiology **24**: 430-433, 1973.
 - 15) Silverman ML, Federman M, et al.: Malignant hemangioendothelioma of the spleen. Arch Path Lab Med **105**: 300-304, 1981.
 - 16) Smith R, Gowing NFC: Hemangioma of the spleen. Brit J Surg **40**: 566-568, 1953.
 - 17) Tada S, Shin M, et al.: Diffuse capillary hemangiomatosis of the spleen as a cause of portal hypertension. Radiology **104**: 63-64, 1972.
 - 18) Theile FW: 文献6)より引用
 - 19) 氏家見洋, 津田敏夫, 他: 脾海綿状血管腫の1例外科 **29**: 1092-1094, 1967.
 - 20) Whitley RD, Winship T, et al.: Splenic hemangioma with subsequent fatal hemangiosarcoma. Surgery **35**: 787-792, 1954.