

両側精巣固定術後に両側精巣腫瘍を同時に発症した1例

齊藤 徹一¹, 水沢 弘哉², 原 寛彰², 道面 尚久¹

¹信州大学医学部附属病院泌尿器科, ²信州上田医療センター泌尿器科

BILATERAL TESTICULAR TUMOR AFTER BILATERAL ORCHIOPEXY: A CASE REPORT

Tetsuichi SAITO¹, Hiroya MIZUSAWA²,
Hiroaki HARA² and Takahisa Domen¹

¹The Department of Urology, Shinshu University Graduate School of Medicine

²The Department of Urology, Shinshu Ueda Medical Center

We report a case of bilateral testicular tumor after bilateral orchiopexy. A 42-year-old man who underwent bilateral orchiopexy in early childhood consulted our hospital due to right testicular enlargement in February 2012. Blood tests revealed elevation of human chorionic gonadotropin β , and a right testicular tumor was suspected. No metastasis was found on contrast-enhanced computed tomography. Although there was no swelling in the left testis, a heterogeneous hypoechoic mass was detected on left scrotal ultrasonography, and bilateral testicular tumors were suspected. Left testis biopsy was performed and an intraoperative rapid diagnosis of a testicular tumor was made. Bilateral high orchiectomy was performed. No recurrence has been found over follow-up for 36 months after surgery.

(Hinyokika Kiyō 62 : 279-281, 2016)

Key words : Bilateral, Testicular tumor, Post orchiopexy

緒 言

一般的に停留精巣は精巣腫瘍のリスク因子であると考えられている。今回われわれは両側停留精巣術後に両側精巣腫瘍を同時に発症した1例を経験したので、文献的考察を加えて報告する。

症 例

患 者 : 42歳, 男性

主 訴 : 右陰嚢腫大

既往歴 : 2歳時に鼠径部両側停留精巣に対し両側精巣固定術後, 尿道下裂術後

生活歴 : 既婚, 子供は2人

現病歴 : 2011年12月頃より陰嚢の大きさの左右差を自覚していた。2012年2月より右陰嚢の無痛性腫大を自覚し他院受診。超音波上右精巣は6×5 cm大と腫大しており, 内部不均一であったことから精巣腫瘍が疑われ, 精査・加療目的に当科に紹介された。

初診時現症 : 右精巣は鶏卵大に腫大しており, 硬く触れた。左精巣の腫大は認めなかったが硬く触れた。

検査所見 : LDH 216 IU/l (120~242 IU/l), AFP 2.5 ng/ml (20 ng/ml以下) と上昇は認めなかったが, HCG β 1.3 ng/ml (0.5 ng/ml以下) と上昇を認めた。

画像所見 : 超音波検査上右精巣は長径 67 mm と腫大しており, 内部は全体的に不均一であった。左精巣は長径 35 mm, 内部は右精巣同様に全体的に不均一

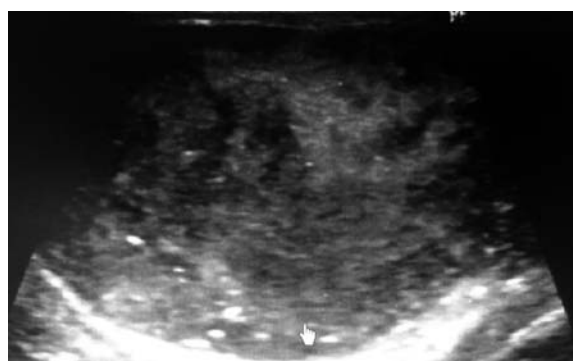

Fig. 1. Scrotal ultrasonography of the right testis revealed heterogeneous hypoechoic masses in both testes.

であった (Fig. 1)。CT 上明らかなリンパ節腫大などの転移所見は認められなかった。

以上より両側の精巣腫瘍が疑われた。右精巣は高位精巣摘除を施行した。患者がもし悪性でなければ左精巣の温存を希望されたため, 術中に左精巣を生検施行した。術中迅速病理診断の結果はセミノーマであったため左精巣も高位精巣摘除術を施行した。

病理学的所見 : 病理結果は両側セミノーマ, T1, 明らかな脈管侵襲などは認めなかった (Fig. 2a, b)。

術後経過 : 術後7日目の採血にて腫瘍マーカーの陰転化を確認した。術後の補助療法・ホルモン補充療法は希望されず, 現在経過を見ている。術後36カ月経過しているが明らかな再発所見は認めていない。

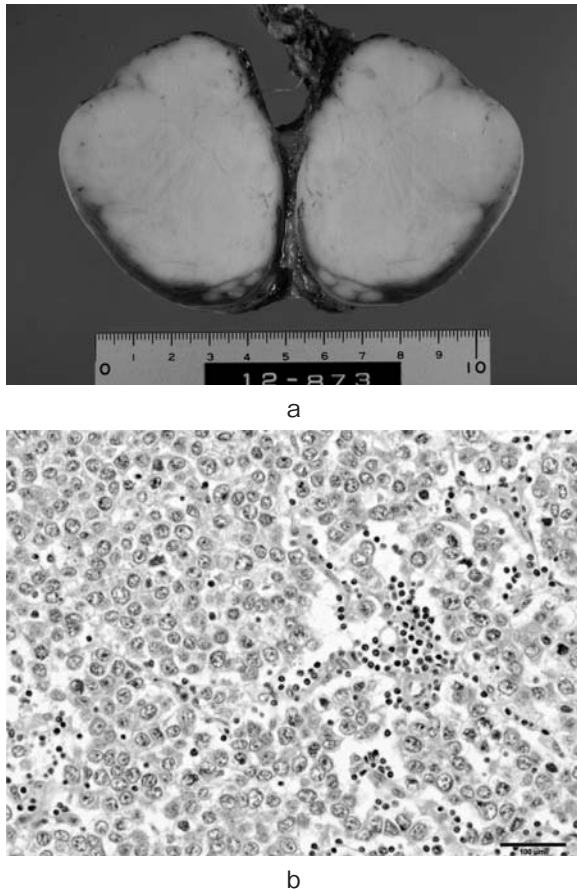


Fig. 2. a: Macroscopic examination of the right testis revealed consistent space-occupying tumor. b: Microscopic examination of the right testis revealed large tumor cells.

考 察

本邦では吉永らが両側精巣固定術後の同時性両側精巣腫瘍を報告している¹⁾。同報告では身体所見にて右精巣の腫大と左精巣に腫瘤触知され、超音波検査にて両側精巣に内部不均一な腫瘤を認めたため両側精巣腫瘍と診断された。患者の希望もあり2期的に両側高位精巣摘除術を施行し、病理は両側セミノーマ、T1であった。自験例は本邦で2例目と思われる。

現在停留精巣は悪性化のリスク因子と一般的に認識されており、その頻度は正常に比べ2～8倍とも言われている。原因としては諸説あるが、まだ明らかにはされていない²⁾。しかし精巣腫瘍を発症した際の治療法は一貫しており、病側の高位精巣摘除術が一般的な治療法とされている。

両側精巣腫瘍は、本邦では自験例を含めて206例報告されている。そのうち同時性は自験例を含めて62例である。胚細胞腫瘍を発症した際に健側精巣を生検した場合、ITMGC (intratubular malignant germ cells) が約3%に認められると報告されている³⁾。ITMGCは近年精巣腫瘍の発症に重要視されており、約50%が精

巢胚細胞腫瘍に進展すると言われている⁴⁾。そのため一側が精巣腫瘍を発症した場合、対側が異時性に精巣腫瘍を発症する確率は通常よりも高く、報告では25倍ともされている⁵⁾。よって精巣腫瘍の症例では本症例のように同時性ではなくとも、異時性に両側精巣摘除が必要になる可能性も念頭に置き、慎重な診察を行う必要がある。

精巣腫瘍は一般的に若年者に発症することが多く、両側の精巣摘除を行う場合には術後の妊孕性の喪失が問題となる。若年で挙児希望がある場合には何かしらの妊孕性の温存が検討されるべきである。精子凍結保存という方法もあるが、患者が自然妊娠を希望される症例においては正常組織の温存も検討される余地はあると思われる。1984年にRichieらが最初の精巣部分切除術を施行し、その後再発なく妊孕性の獲得を報告して以来多数の報告がされている。精巣部分切除術は性機能も良好に温存され、Heidenreichらは85%の症例でテストステロンの補充が不要であったと報告している⁶⁾。ただ同報告では多くの症例の対側精巣に放射線照射をしており、照射をしなかった症例の約半数に局所再発を来している。本症例は今後の挙児希望がなく、本人と相談の上で部分切除術を行わなかった。ただ残存精巣に上皮内癌が存在する可能性は82%という報告もあり⁷⁾、温存組織に再発を来した症例も多数認められるため、部分切除術にて精巣温存を行う際には注意が必要である。

対側精巣に精巣腫瘍を発症した場合、約55%が同組織であるとされている⁸⁾。よって部分切除術以外の対側精巣温存の方法として放射線療法が挙げられる。しかし放射線療法は照射後の造精能低下が問題となることが多い。それに比べ、Bohlenらはシスプラチンを使用した化学療法2コース後の造精能は比較的良好に温存されることを報告しており⁹⁾、選択肢として検討される余地はあると思われる。

両側精巣腫瘍の自然妊孕性温存のための部分切除、放射線療法、化学療法のいずれにおいても再発のリスクがあるため、十分なインフォームド・コンセントが行われるべきである。

結 語

両側停留精巣術後に両側精巣腫瘍を同時に発症した1例を経験した。本症例では精巣部分切除を行っていないが、若年で自然妊娠による挙児希望のための対側精巣温存を行う症例には精巣部分切除、放射線療法、術後化学療法なども検討される余地もあると思われる。しかし再発のリスクも十分に検討した上で、その適応は慎重に決定されるべきであると思われる。

文 献

- 1) 吉永敦史, 本山一夫, 青柳治彦: 両側停留精巣術後に発生した同時性両側精巣腫瘍の1例. 泌尿器外科 **18**: 1147-1150, 2005
- 2) Johnson DE, Woodhead DM, Pohl DR, et al.: Cryptorchism and testicular tumorigenesis. Surgery **63**: 70-79, 1968
- 3) 菅藤 哲, 平松正義, 竹内 晃, ほか: 精巣腫瘍対側精巣生検において Carcinoma in situ と診断された症例の検討. 日泌尿会誌 **95**: 35-41, 2004
- 4) Reinberg Y, Manivel JC and Fraley EE: Carcinoma on situ of the testis. J Urol **142**: 243-247, 1989
- 5) Dieckmann KP and Pichlmier U: Clinical epidemiology of testicular germ cell tumors. World J Urol **22**: 2-14, 2004
- 6) Heidenreich A, Bonfig R, Derschum W, et al.: A conservative approach to bilateral testicular germ cell tumors. J Urol **153**: 10-13, 1995
- 7) Soares R, Correia T, Cardoso A, et al.: Synchronous bilateral seminoma. Arch Esp Urol **64**: 69-73, 2011
- 8) 福原喜春, 志賀淑之, 佐藤 健: 31年後に体側に発生した異時性両側性精巣腫瘍の1例—本邦における異時性発生報告例166例の検討—. 日泌尿会誌 **96**: 17-20, 2005
- 9) Böhlen D, Burkhard FC, Mills R, et al.: Fertility and sexual function following orchiectomy and 2 cycles of chemotherapy for stage 1 high risk nonseminomatous germ cell cancer. J Urol **165**: 441-444, 2001

(Received on May 26, 2015)

(Accepted on January 13, 2016)