腎腫瘍核出術後10年目に腎周囲脂肪組織に多発再発を認めた腎細胞癌の１例

尾張　拓也，山本　与毅，溝渕真一郎，伊丹　祥隆
豊島　優多，中濵　智則，松本　吉弘，百瀬　　均
独立行政法人地域医療機能推進機構星ヶ丘医療センター泌尿器科

MULTIPLE RECURRENCES IN PERIRENAL FATTY TISSUE 10 YEARS AFTER ENUCLEATION FOR TREATMENT OF T1a RENAL CELL CARCINOMA : A CASE REPORT

Takuya Owari, Tomoki Yamamoto, Shinichiro Mizobuchi, Yositaka Itami,
Yuta Toyoshima, Tomonori Nakahama, Yosihiro Matsumoto and Hitoshi Momose
The Department of Urology, Japan Community Health-care Organization Hoshigaoka Medical Center

A 71-year-old man underwent simple enucleation for T1a renal cell carcinoma of the left kidney 10 years ago, and, the capsule of the tumor was injured during that surgery. The histopathological diagnosis of the tumor was papillary renal cell carcinoma type1 pT1a, G2 and the surgical margin was negative. Eight years after the surgery, computed tomography (CT) scan imaging showed a mass 13 mm in diameter which was adjacent to the left kidney. In the following year, the mass had grown to 22 mm in diameter. Thus it was suspected as local recurrence of renal cell carcinoma. Magnetic resonance imaging revealed multiple tumors in the left perirenal fatty space and positron emission tomography CT showed abnormal uptake in the same lesions with a maximal standardized uptake value of 3.2. We diagnosed multiple local recurrences of renal cell carcinoma and planned open radical nephrectomy and extirpation of perirenal fat including tumors entirely. The histopathological diagnosis of the tumor was papillary renal cell carcinomas type 1, Fuhrman grade 2＞3. The patient had no recurrence or metastases 10 months after the surgery. It is possible that the tumor cells were disseminated during the first surgery due to an injury to the capsule of the tumor and resulted in multiple local recurrences.

(Hinyokika Kiyo **62**: 323-328, 2016)

Key words: Renal cell carcinoma, Multiple local recurrences, Enucleation, Capsular injury

緒　　言

原発巣摘除後の晩期再発転移は腎細胞癌の臨床的特徴の１つとされるが，再発部位に関しては一般に肺が最も多く，局所再発は稀とされている[1,2]．腎部分切除術後においても局所再発は稀であり，局所における腫瘍残存あるいは播種性病変と考えるべきか，転移性病変の１つととらえるべきか十分には解明されていない[3]．今回われわれは，腎腫瘍核出術後10年目に診断された腎周囲脂肪組織内の多発再発の１例を経験したので報告する．

症　　例

患　者：71歳，男性

主　訴：左側腹部痛

合併症：慢性腎不全（CKD-G3）高血圧，肺気腫，心房細動

現病歴：2004年に腫瘍径 30 mm の腎下極に位置する左腎細胞癌（cT1aN0M0）に対して左腎腫瘍核出術を施行．手術は腹腔鏡下後腹膜アプローチで，microwave tissue coagulator（MTC）を用いた無阻血腎部分

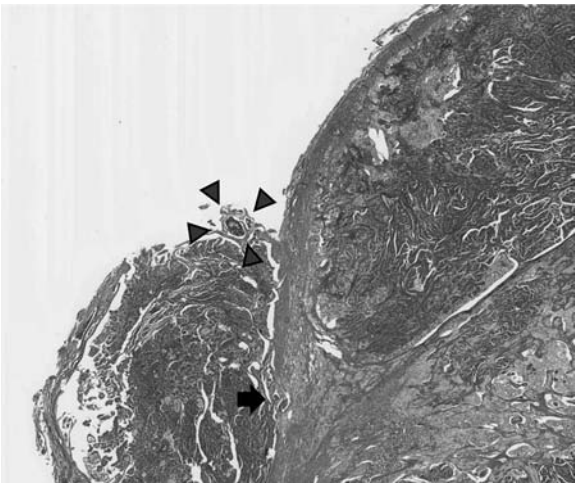

Fig. 1. The histopathological finding of primary tumor. Arrow showed injury of the peritumoral capsule. Arrow heads showed tumor invasion to the outside of the capsule.

切除術を予定したが，腫瘍周囲の脂肪組織を剥離する際に腫瘍被膜を損傷したため，開腹術に移行した．ポート間切開を行い，腫瘍は開腹創直下に確認できた．腫瘍は典型的な外方増殖型であったため容易に腫瘍被膜にそって剥離できると判断し，MTC を使用せず無阻血のまま腫瘍核出術を行った．病理組織診断は papillary renal cell carcinoma，type 1，grade 2，pT1a，腫瘍底部断端には癌組織は認められず，また腫瘍外側の脂肪組織内にも癌組織は見られなかった．腫瘍被膜損傷が疑われる部位を認め，偽被膜外に腫瘍細胞の浸潤を認めた（Fig. 1）．以後は毎年の腹部 CT 検査にて定期フォローを施行していた．術後 8 年目となる2012

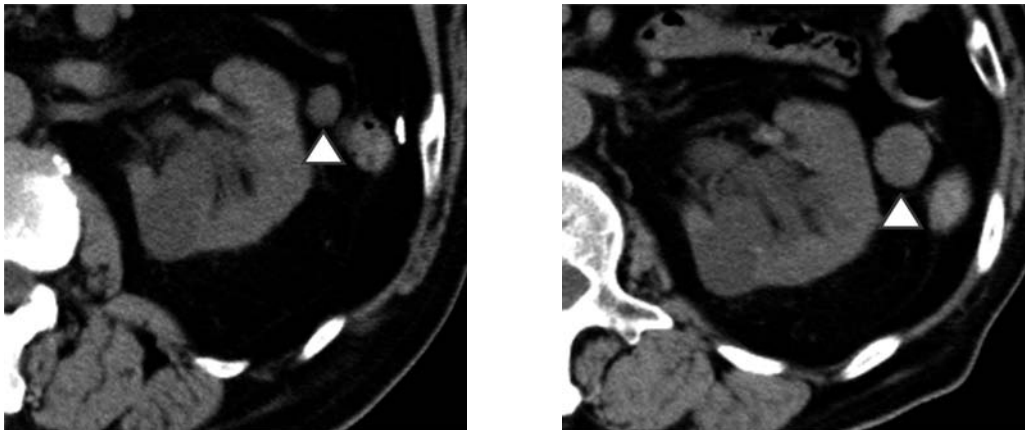

Fig. 2. Computed tomography findings. (A) Arrow heads showed a mass of 13 mm in diameter which was adjacent to the left kidney. (B) Following year, the mass had grown to 22 mm.

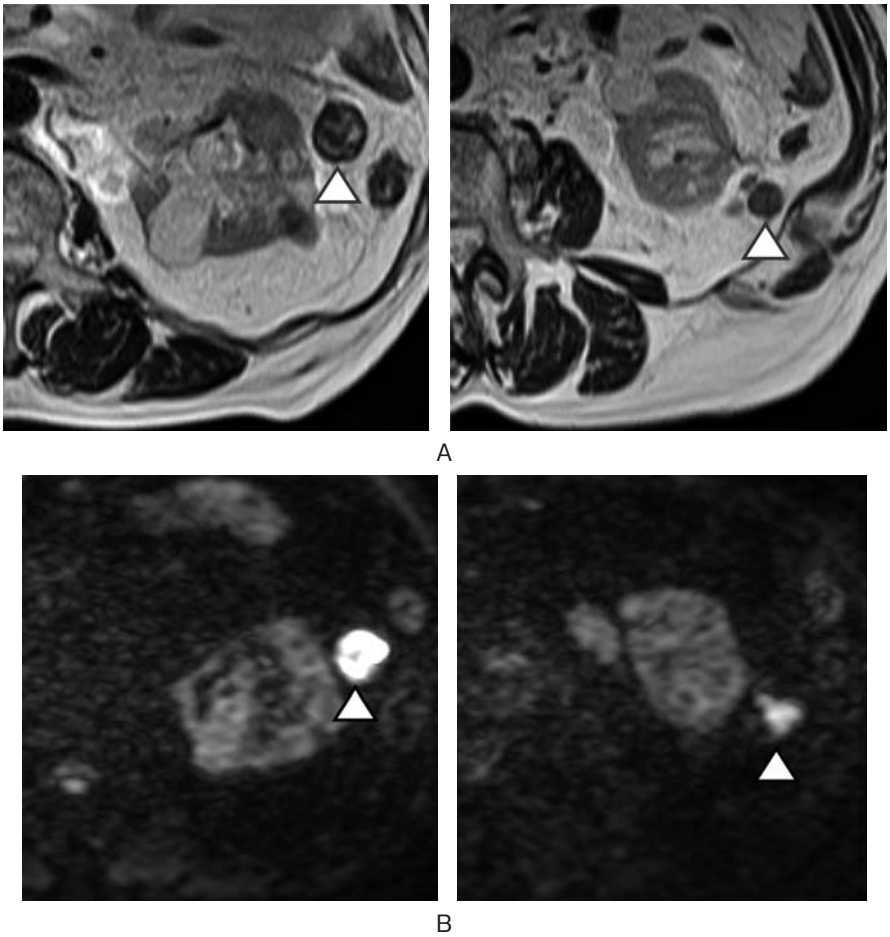

Fig. 3. MRI findings. (A) T2-weighted image revealed multiple tumors with low intensity in the left perirenal fatty space (arrow head). (B) Diffusion-weighted image showed the same lesions with high intensity (arrow head).

年の定期 CT 検査にて，左腎外側の腎周囲脂肪組織内に直径約 13 mm の結節影を初めて指摘され（Fig. 2A），2013年の CT 検査で同病変が約 22 mm まで増大していたため（Fig. 2B），局所再発が疑われた．質的診断の目的で施行した MRI 検査では，腎周囲脂肪組織内に T2 強調像で低信号を示す腫瘤を多数認め，

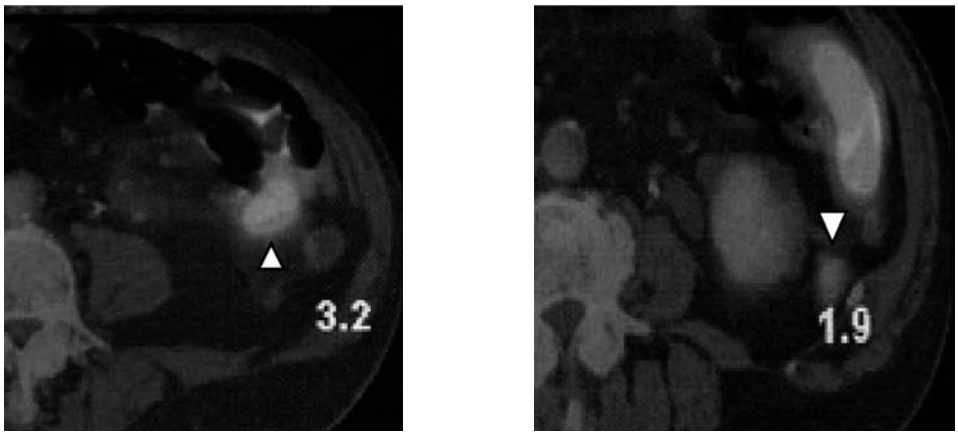

Fig. 4. Positron emission tomography CT (PET-CT) showed abnormal uptake of the tumors with a maximal standardized uptake value of 3.2 (arrow heads).

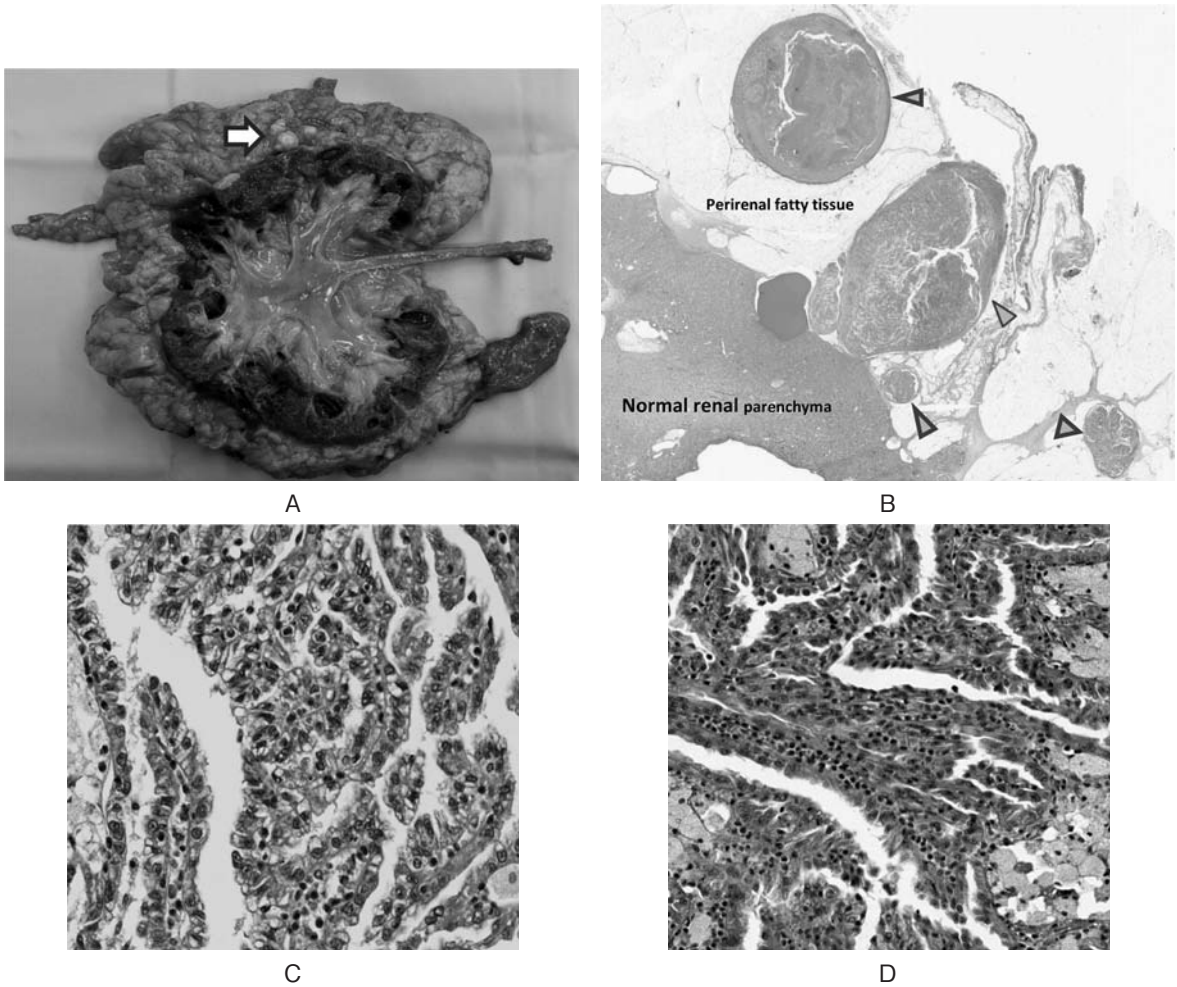

Fig. 5. The histopathological findings. (A) Macroscopic view of surgical specimen. The arrow shows multiple tumors in the perirenal fatty tissue. (B) Microscopic findings showed multiple tumors in the perirenal fatty tissue (arrow heads) and some tumors were adjacent to the renal parenchyma (H-E stain, magnified image). (C) The histopathological diagnosis of tumors were papillary renal cell carcinomas type 1, Fuhrman grade 2＞3, ly0, v1, which were the same pathological pattern as the primary tumor (D) (H-E stain, objective lens ×40).

内部は出血・壊死によると思われる不均一な高信号を呈しており，拡散強調像では同部位に一致して高信号を認めた（Fig. 3A，B）．FDG-PET/CT でも同部位に一致して FDG の異常集積（SUV max 3.2）を認めた（Fig. 4）．その他の全身検索にて他臓器や骨，リンパ節に転移は認められなかった．以上より左腎細胞癌腫瘍核出術後の多発局所再発と診断した．再発巣の一部は腎実質に近接しており，また病態から考えて画像検査では把握できない多数の微小播種性再発巣が潜在する可能性もあり，病巣の完全な郭清のためには腎周囲の脂肪組織を完全に摘出することが必要であると考えられたことから，腎を温存することが困難であると判断し，その旨を十分に患者に説明し，同意を得た．なお，この時点での総腎機能は BUN 22 mg/dl，Cre 1.03 mg/dl，eGFR 55.26 ml/min/1.73 m^2 であった．2014年10月に開腹左腎摘除術および腎周囲脂肪組織摘除術，左副腎摘除術を施行した．

手術所見：全身麻酔下に仰臥位で手術を開始した．左上腹部肋骨弓下斜切開にて腹腔内に到達した．下行結腸外縁から後腹膜腔を展開し，腎門部に到達．腎動静脈を結紮・切断後，腎頭側から腎周囲脂肪組織を完全に摘除する層で剥離を開始した．腎背側から外側の組織癒着が強く，腎摘除後に腎周囲脂肪組織が一部残存したが，すべて追加摘出した．肉眼的にも腎周囲脂肪組織内に最大 20 mm の充実性結節を確認した．手術時間 6 時間42分，出血量 75 ml であった．

病理組織学的所見：原発巣と同じ組織型である papillary renal cell carcinoma type 1，Furhman grade 2＞3，ly 0，V1，INF α で，直径 2～20 mm の腫瘍が腎周囲脂肪組織に多発していた（Fig. 5）．いくつかの腫瘍は正常腎実質に近接していたが，前回手術時の切除床を含め腎実質内および副腎には腫瘍組織は認めなかった．

術後経過：術後経過は良好で，術後14日目に軽快退院となった．術後10カ月が経過するが，局所再発・遠隔転移を認めず経過しており，腎機能は BUN 30.7 mg/dl，Cre 1.69 mg/dl，eGFR 32.02 ml/min/1.73 m^2 と安定している．

考　　察

腎細胞癌においては原発巣切除後の局所再発は稀とされており，根治的腎摘除術後の局所単独再発は 0.77～2.9%とされ[4~7]，腎部分切除術後に関しても 0.5～3.2%とされる[8,9]．本症例では術後 8 年目の CT 検査で初めて 13 mm 大の腫瘤が指摘されたが，質的診断には至らず外科的治療介入を行わなかった．しかし，翌年の CT 検査で腫瘤は 22 mm 大まで増大しており，MRI 検査でも T2 強調像で papillary renal cell carcinoma に特徴的とされる低信号[10]を示し，拡散強調画像で高信号を示したことから局所再発を疑った．質的診断の確定目的で行った FDG-PET CT で CT および MRI にて指摘された腫瘤に FDG の異常集積が指摘され，腎細胞癌の多発局所再発と診断した．多くの癌種は細胞密度の増加に伴う水の移動制限により MRI 拡散強調像で高信号を呈するとされる．腎細胞癌においても拡散強調像は悪性腫瘍と良性疾患の鑑別，再発診断や治療効果判定に有用とする報告がある[11,12]．PET CT は腎細胞癌において他の画像検査と組み合わせることで遠隔転移および再発診断に有用とされる．Majhail らは腎細胞癌の転移巣に対する PET CT の感度63.6%，特異度100%と報告し，偽陰性となった患者の転移巣の大きさの平均値は 1.0 cm としている[13]．また Kang らは後腹膜リンパ節転移および局所再発に対する FDG-PET CT の感度を75%，特異度を100%と報告している[14]．本症例においては2012年に初めて直径 13 mm の結節影が指摘されたが，この時点で病変は 10 mm を超えており，PT-CT の有用性は高かったと考える．2012年の時点で PET-CT を施行し，質的診断を行わなかったことは反省すべき点である．

局所再発の予測因子に関しては多くの議論があるが，腎細胞癌における術後局所再発自体が稀であり，定まった見解はない．Positive surgical margin（PSM）が予測因子になる[15]との報告がある一方で，多くの報告で PSM と局所再発の関連は有意ではないとされており[8,16]，imperative case や腫瘍径が術後局所再発の予測因子となるとの報告もある[16,17]．また腎部分切除術における局所再発の因子として腎細胞癌における satellite lesion の存在が議論されてきた．Gohji らは satellite lesion の60%が main tumor から 1 cm 以内に存在すると報告しており[18]，小林らは stage I，II の腎細胞癌においては91.7%が main tumor から 2 cm 以内に存在すると報告している[19]．しかし，satellite lesion 陽性例においても局所再発例が少ないことから，関連因子とはならないとの報告が多い[19~21]．GÖĞÜŞ らは腎細胞癌の局所再発の原因として原発巣の不完全切除もしくは所属リンパ節における腫瘍の残存を挙げており，転移性病変とするか局所病変とするかは明確ではないと報告している[3]．本症例においては2004年の手術の際に腫瘍被膜損傷を生じた．病理組織診断では腫瘍底部断端に癌組織は存在せず，negative surgical margin と判断したが，病理組織像では偽被膜外に腫瘍細胞を認め，前回の手術操作により残存腫瘍が存在した可能性や，腫瘍被膜損傷により腫瘍細胞が術中に播種した可能性は否定できない．腎細胞癌は画像上，平均 0.28 cm/年（中央値 0.28 cm，range 0.09～0.86 cm）とゆっくりと増大するという Chawla らの報告[22]や，腎細胞癌の播種性腫瘍細胞は数年間にわたり休眠状態

で潜在し，ごく一部が臨床的に確認しうる転移巣となるとする Bluemke らの報告[23]は，この推察を支持するものである．

腎細胞癌の局所再発に対する治療について，Itano らは5年癌特異的生存率を外科的切除術施行群で51%，その他の治療群（免疫療法，放射線治療，化学療法を含む）で18%，無治療群で13%と報告した[6]．Bruno らは局所単独再発症例において外科的切除を施行した群で5年癌特異的生存率は62%，切除しなかった群では0%と報告した[7]．Margulis らは局所再発巣切除後の無再発期間，癌特異的生存期間の中央値はそれぞれ11，61カ月と報告している[5]．局所再発に対する術式としては腹腔鏡下での腫瘍切除例も報告されている[24~27]．しかし，これらの報告はすべて局所再発が単発であり，多発局所再発に対して，腹腔鏡手術は残存腫瘍の把握の点で開腹術に劣るとの報告もある[25]．本症例では局所多発再発であり，腎周囲脂肪組織内には画像では確認し得ない多数の播種性腫瘍細胞が存在する可能性が考えられた．さらに病変の中には腎実質に近接しているものも存在した．これらの条件を総合的に勘案して，再発腫瘍病変の完全な摘除を目的とする上で，腎を温存するかたちで再発巣を含む腎周囲脂肪組織を完全摘除することは困難と判断し，開腹での腎摘除術および腫瘍を含む腎周囲脂肪組織の全摘除術，副腎合併切除術を選択した．病理組織結果でもいくつかの腫瘍は正常腎実質に接しており，さらに腎周囲脂肪組織内には肉眼では確認しえない数 mm の腫瘍も複数認められたことから，腎摘除も含めて腫瘍摘除を行うことは妥当であったと考える．

腎部分切除術の術中に腫瘍被膜損傷を来たした際の対応に関して明記された文献は，われわれが検索した限りでは見当たらなかった．樋口らは腎部分切除術中に腫瘍残存が疑われ，術中追加切除を施行し，術後病理検査で外科的断端陰性を得たにも関わらず局所再発を来たした症例を報告し，切除断端についての術中迅速病理検査の重要性を強調するとともに，このような場合，elective case であれば根治的腎摘除術も考慮すべきであったとしている[28]．本症例は軽度腎機能障害を合併しており，初回手術の際は imperative case として腎部分切除術が選択されたにもかかわらず，結果として2回目の手術で腎を摘出せざるを得なかった．初回手術の際に被膜損傷を来たした時点で腎摘除術への術式変更を決断することは困難であったが，阻血下で出血をコントロールし，良好な視野で腫瘍残存の有無を確認しながら十分にマージンをつけての腎部分切除術および被膜損傷により腫瘍細胞が播種した可能性のある腎周囲脂肪組織を十分に摘除するべきであったと思われる．

Haji らは腎摘後の多発局所再発例において腎床部に3回の再発を繰り返した症例を報告している[21]．Margulis らは腎摘除後の局所再発症例に対し再発巣摘除を行った54症例のうち27症例（50%）で遠隔転移，8症例（14.8%）で局所再発を認めたと報告している[5]．局所再発には腫瘍の残存だけではなく，転移の要素も含まれている可能性もあるため[21]，本症例では今後も遠隔転移および局所再発の厳格な画像フォローが必要である．

結　　語

腎腫瘍核出術後の晩期局所再発を来たした1例を経験した．腫瘍被膜損傷など，術中に腫瘍残存の可能性が疑われた際には，正常腎実質および周囲脂肪組織の追加切除などの適切な追加処置を行うことが必要であると考えられた．

文　　献

1）Brookman-May S, May M, Shariat SF, et al.: Features associated with recurrence beyond 5 years after nephrectomy and nephron-sparing surgery for renal cell carcinoma: development and interval validation of a risk model (PRELANE score) to predict late recurrence based on a large multicenter database (CORONA/SATURN Project). Eur Urol **64**: 472–477, 2013

2）Park YH, Baik KD, Lee YJ, et al.: Late recurrence of renal cell carcinoma ＞5 years after surgery: clinicopathological characteristics and prognosis. BJU Int **110**: E553–558, 2012

3）GÖĞÜŞ Ç, BALTACI S, BEDÜK Y, et al.: Isolated local recurrence of renal cell carcinoma after radical nephrectomy: experience with 10 cases. Urology **61**: 926–929, 2003

4）SCHRÖDTER S, Hakenberg OW, Manseck A, et al.: Outcome of surgical treatment of isolated local recurrence after radical nephrectomy for renal cell carcinoma. J Urol **167**: 1630–1633, 2002

5）Margulis V, McDonald M, Tamboli P, et al.: Predictors of oncological outcome after resection of locally recurrence renal cell carcinoma. J Urol **181**: 2044–2051, 2009

6）Itano NB, Blute ML, Spotts B, et al.: Outcome of isolated renal cell carcinoma fossa recurrence after nephrectomy. J Urol **164**: 322–325, 2000

7）Bruno II JJ, Snyder ME, Motzer RJ, et al.: Renal cell carcinoma local recurrence: impact of surgical treatment and concomitant metastatic on survival. BJU Int **97**: 922–938, 2006

8）Saito H, Matsuda T, Tanabe K, et al.: Surgical and oncological outcomes of laparoscopic partial nephrectomy: A Japanese Multi-Institutional Study 0f 1,375 patients. J Endourol **26**: 652–659, 2012

9）Lane BR, Campbell SC, Gill IS, et al.: 10-year oncologic outcomes after laparoscopic and open partial

nephrectomy. J Urol **190**: 44–49, 2013
10) Pedrosa I, Sun MR, Spencer M, et al.: MRI imaging of renal masses: correlation with findings at surgery and pathologic analysis. Radiographics **28**: 985–1003, 2008
11) Doğanay S, Kocakoç E, Çiçekçi M, et al.: Ability and utility of diffusion-weighted MRI with different b values in the evaluation of benign and malignant renal lesions. Clin radiol **66**: 420–425, 2011
12) Saremi F, Knoll AN, Bendavid OF, et al.: Characterization of genitourinary lesions with diffusion-wighted imaging. Radiographics **29**: 1295–1317, 2009
13) Majhail NS, Urbain JL, Albani JM, et al.: F-18 fluorodeoxyglucose positron emission tomography in the evaluation of distant metastases from renal cell carcinoma. J Clin Oncol **21**: 3995–4000, 2003
14) Kang DE, White RL Jr, Zuger JH, et al.: Clinical use of fluorodeoxyglucose F 18 positron emission tomography for detection of renal cell carcinoma. J Urol **171**: 1806–1809, 2004
15) Bensalah K, Pantuck AJ, Rioux-Leclercq N, et al.: Positive surgical margin appears to have negligible impact on survival of renal cell carcinomas treated by nephron-sparing surgery. Eur Urol **57**: 466–473, 2010
16) Yossepowitch O, Thompson RH, Leibovich BC, et al.: Positive surgical margins at partial nephrectomy: predictors and oncological outcomes. J Urol **179**: 2158–2163, 2008
17) Bernhard JC, Pantuck AJ, Wallerand, et al.: (2010) Predictive factors for ipsilateral recurrence after nephron-sparing surgery in renal cell carcinoma. Eur Urol **57**: 1080–1086, 2010
18) Gohji K, Hara I, Gotoh A, et al.: Multifocal renal cell carcinoma in Japanese patients with tumors with maximal diameters of 50 mm or less. J Urol **159**: 1144–1147, 1998
19) 小林 実：腎癌の Satellite tumor lesions と核小体形成部位の研究―腎実質温存手術の是非をめぐって―. 日泌尿会誌 **87**：1071–1081, 1996
20) Minervini A, Ficarra V, Rocco F, et al.: Simple enucleation is equivalent to traditional partial nephrectomy for renal cell carcinoma: results of a nonrandomized, retrospective, comparative study. J Urol **186**: 1604–1610, 2011
21) 近藤恒徳：腎癌に対する腎部分切除術後の長期腫瘍学的アウトカム. Jpn J Endourol **24**: 208–213, 2011
22) Chawla SN, Crispen PL, Hanlon AL, et al.: The natural history of observed enhancing renal masses: meta-analysis and review of the world literature. J Urol **175**: 425–431, 2006
23) Bluemke K, Bilkenroth U, Meye A, et al.: Detection of circulating tumor cells in peripheral blood of patient with renal cell carcinoma correlates with prognosis. Cancer Epidemiol Biomark **18**: 2190–2194, 2009
24) Yohannan J, Feng T, Berkowitz J, et al.: Laparoscopic resection of local recurrence after previous radical nephrectomy for clinically localized renal cell carcinoma: perioperative outcomes and initial observations. J Endourol **24**: 1609–1612, 2010
25) Haji AE, Thanigasalam R, Molinie V, et al.: Feasibility and oncological outcomes of laparoscopic treatment for local relapse of renal cell carcinoma. BJU Int **112**: E307–E313, 2013
26) 福井智洋，山崎俊成，水野 桂，ほか：腎部分切除後に腎周囲脂肪組織内晩期再発を認めた1例. 泌尿紀要 **60**：481–483，2014
27) Sanli O, Erdem S, Tefik T, et al.: Laparoscopic excision of local recurrence of renal cell carcinoma. JSLS **16**: 597–605, 2012
28) 樋口喜英，山田祐介，白石祐介，ほか：腹腔鏡下腎部分切除術 10例の経験. 泌尿器外科 **24**：903–907，2011

(Received on October 26, 2015
Accepted on February 15, 2016)