下大静脈腫瘍塞栓を伴う腎細胞癌に対する腎静脈頭側の下大静脈合併切除の検討

嘉島　相輝[1]，成田伸太郎[1]，齋藤　満[1]，高橋　誠[1]
米田　真也[1]，鶴田　大[1]，沼倉　一幸[1]，前野　淳[1]
井上　高光[1]，土谷　順彦[1]，佐藤　滋[2]，山本　浩史[3]
山本　雄造[4]，羽渕　友則[1]
[1]秋田大学大学院医学系研究科医学専攻腫瘍制御医学系腎泌尿器科学講座
[2]秋田大学医学部附属病院腎疾患先端医療センター
[3]秋田大学大学院医学系研究科医学専攻機能展開医学系心臓血管外科学講座
[4]秋田大学大学院医学系研究科医学専攻腫瘍制御医学系消化器外科学講座

OUTCOME OF RESECTION OF INFERIOR VENA CAVA SUPERIOR TO THE RENAL VEIN IN RENAL CELL CARCINOMA WITH VENA CAVAL TUMOR THROMBUS

Soki Kashima[1], Shintaro Narita[1], Mitsuru Saito[1], Makoto Takahashi[1], Shinya Maita[1], Hiroshi Tsuruta[1], Kazuyuki Numakura[1], Atsushi Maeno[1], Takamitsu Inoue[1], Norihiko Tsuchiya[1], Shigeru Satoh[2], Hiroshi Yamamoto[3], Yuzo Yamamoto[4] and Tomonori Habuchi[1]
[1]*The Department of Urology, Akita University Graduate School of Medicine*
[2]*Center for Kidney Disease and Transplantation, Akita University Hospital*
[3]*The Department of Cardiovascular Surgery, Akita University Graduate School of Medicine*
[4]*The Department of Gastroenterological Surgery, Akita University Graduate School of Medicine*

Surgical management with radical nephrectomy and thrombectomy has often been performed in renal cell carcinoma (RCC) with tumor thrombus infiltrating the inferior vena cava (IVC). We retrospectively reviewed the outcomes of IVC resection without venous reconstruction in patients with RCC and IVC thrombus at our institution. Eight patients with right RCC underwent radical nephrectomy and IVC resection superior to the level of the renal vein without venous reconstruction from August 2005 to February 2015. Thoracotomy, liver mobilization, and extracorporeal circulation were performed based on the IVC thrombus level. We assessed surgical outcomes, perioperative complications, and survival. At presentation, four patients had level IIIa IVC thrombus, three had level IIIb IVC thrombus, and one had level IV IVC thrombus. Perioperative imaging showed that three of the four patients who underwent neoadjuvant molecular targeting therapy achieved down-staging of the tumor thrombus level. The median operative time was 406 min, and the median estimated blood loss was 3,135 ml. With regard to IVC resection-associated perioperative complications, one patient needed extracorporeal circulation with IVC ligation and Pringle maneuver owing to low blood pressure. Another patient underwent temporary hemodialysis for 8 days after surgery. There were no perioperative deaths, and none of the patients required permanent hemodialysis. Three patients survived the mean observation period of 25 months, including one patient with no recurrence. Three patients achieved long-term survival of more than 2 years. IVC resection without venous reconstruction may be a feasible option for patients with RCC and IVC tumor thrombus. Further study is needed to determine the most appropriate candidates for this procedure.

(Hinyokika Kiyo **62**: 287-294, 2016)

Key words: Renal cell carcinoma, Tumor thrombus, Cavectomy, Inferior vena caval resection

緒　　言

腎細胞癌が下大静脈（IVC; Inferior Vena Cava）腫瘍塞栓を伴う頻度は約5％と報告されており[1)]，無転移例では根治的腎摘出術と腫瘍塞栓摘除の予後改善効果が示されている[2)]．有転移例でも根治的腎摘出術と腫瘍塞栓摘除による予後改善効果が報告されているが[3)]，大規模試験での有用性の証明はいまだない．一方，分子標的薬の登場によって多くの有転移例でこれまでより予後延長が得られていることや[4,5)]，腫瘍塞

栓を摘除することで肺塞栓による突然死を予防できることから[6]，IVC 腫瘍塞栓を伴う腎細胞癌に対して根治的腎摘除術および腫瘍塞栓摘除が適応となる症例は多いと予想される．IVC を合併切除した場合，血行再建するか否かは議論のあるところであるが，IVC 閉塞により側副血行路が発達した症例では，IVC 再建が必ずしも必要でないことが報告されている[7~9]．また，腫瘍の完全切除は IVC 腫瘍塞栓を合併する症例の予後に大きく影響するため[10]，IVC 合併切除が有効な症例の選択は腫瘍塞栓を伴う腎細胞癌の治療において重要であると考えられる．しかし，これまで本邦における腎摘出術時の IVC 合併切除に関する報告は症例報告に留まり[11~14]，国内外でもまとまった報告が少ないのが現状である[8]．今回われわれは，当科で IVC 腫瘍塞栓を伴う右腎細胞癌に対して，根治的腎摘出術と再建を伴わない IVC 合併切除を行った症例の治療成績を後方視的に検討した．

対 象 と 方 法

2005年 8 月から2015年 2 月までに，IVC 腫瘍塞栓を伴う右腎細胞癌と診断し，当科で根治的右腎摘出術および IVC 再建を伴わない IVC 合併切除を施行した 8 例を対象とした．いずれも術前画像診断で腫瘍塞栓による IVC の完全閉塞および IVC 壁への直接浸潤が疑われ，かつ下肢浮腫が軽度のため側副血行路が発達していると予想された症例であり，術前評価でこれらの適応基準を満たす症例について右腎摘出術および IVC 合併切除の方針とした．初診時の腫瘍塞栓進展度を Neves ら[15]の報告に準じて評価し，level III に関しては Ciancio ら[16]の分類で細分化して評価した．IVC 壁への直接浸潤および完全閉塞が疑われる典型症例の画像を Fig. 1 に示す．2008年 4 月以降は，腫瘍塞栓縮小を期待し，全身状態，年齢などで症例を選択して sunitinib もしくは axitinib による術前分子標的薬治療を行い，術前に 3 ～28日の休薬期間を設けた．血栓形成が疑われる症例では，手術待機期間中に抗凝固療法（ヘパリンナトリウムもしくはワルファリンカリウム）や手技的に可能な限り一時留置型下大静脈フィルターの留置を行ったが，技術的にフィルター留置が不可能な例も多かった．手術の詳細に関しては，全身

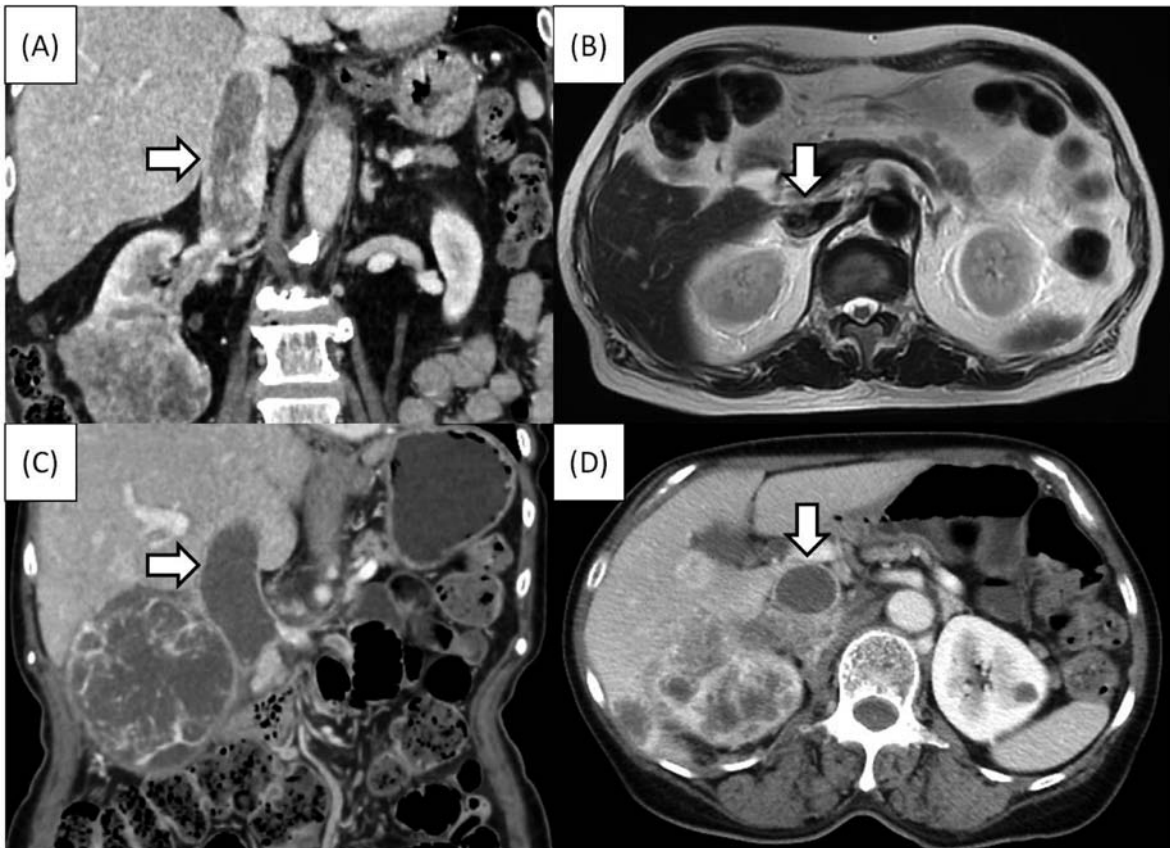

Fig. 1. Typical clinical presentations in the patients with renal cell carcinoma and inferior vena caval thrombus. (A, B) The patients with suspected inferior vena caval invasion of tumor thrombus (case 8). (A) T2-weighted magnetic resonance imaging (Coronal section). (B) Computed tomography images (Axial section). White arrows show invasion of tumor thrombus. (C, D) The patients with complete obstruction of inferior vena cava due to tumor thrombus (case 7). (C) Computed tomography images (C : Coronal section, D : Axial section). White arrows show complete obstruction of tumor thrombus.

麻酔下に患者を仰臥位とし，経腹膜的アプローチで後腹膜腔を展開した．右腎動脈を結紮切離した後，側副血行路確認のため，左腰静脈の怒張および左腎静脈遮断後の尿の流出を確認した．尿流出の確認は左腎静脈を10分間一時遮断し，持続的な尿の流出が確認されるか，あるいは indigo carmine を静注し，尿からの流出が確認できる場合とした．その後，右腎を右副腎と一塊にして全周性に剥離した．症例に応じて IVC 内の腫瘍塞栓上端の位置を経食道超音波検査で確認し，肝臓の脱転が必要な症例では冠状靭帯，三角靭帯，短肝静脈を処理した．腫瘍塞栓 level IIIc 以下の症例では，肝静脈より尾側で IVC にテーピングを行い，腫瘍の頭側で IVC を遮断可能な症例は腫瘍頭側で IVC を遮断後切断した．肝静脈流入部より頭側での IVC 遮断が必要な場合には，肝臓の阻血のために Pringle 法を用いて肝流入血も遮断しながら，IVC を切開して浮遊した腫瘍塞栓を除去することで15分以内に肝静脈流入部頭側の IVC 遮断を肝静脈流入部尾側に変更し，Pringle 法を解除できるようにした後に，IVC に固着した腫瘍塞栓と IVC を一塊に摘除し，IVC 断端を縫合閉鎖した．腫瘍塞栓 level IV の症例では，開胸して体外循環併用下に右房を切開し，腫瘍塞栓を心房内からも分けて摘出した．左腎静脈断端は 6 例で切断・縫合閉鎖し，1 例で IVC の頭側切断端と（case 2），1 例で足側切断端と（case 6）連続するように温存した（Fig. 2）．全例で右腎，右副腎，IVC を一塊に摘出し，

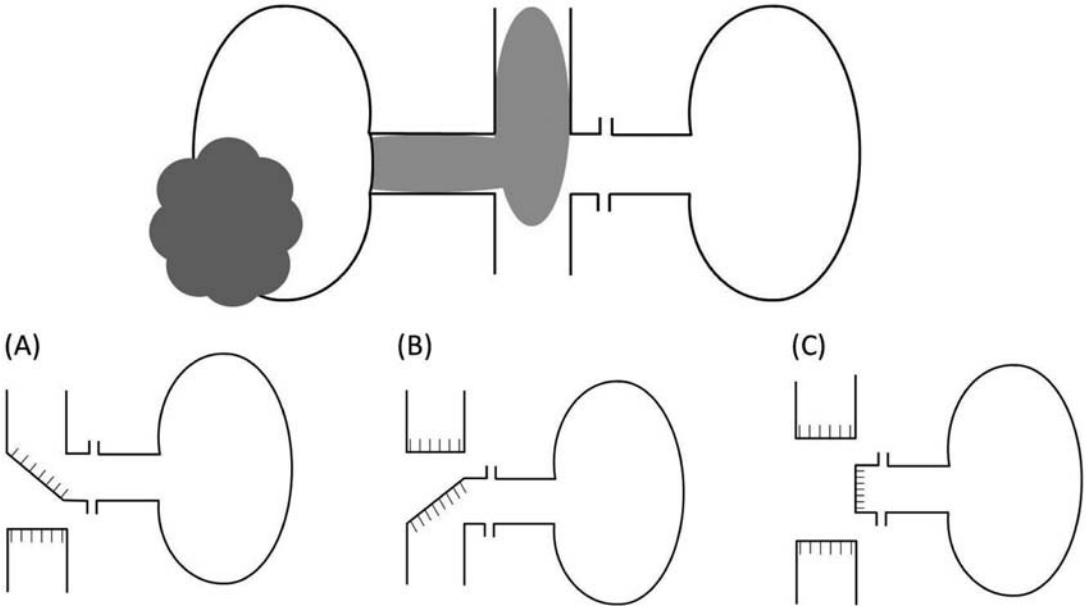

Fig. 2. Our methods of vena caval resection without venous reconstruction. The schema of three types of right radical nephrectomy and vena caval resection without venous reconstruction. (A) Left renal vein connecting to the IVC at the proximal end of inferior vena caval resection. (B) Left renal vein connecting to the IVC at the distal end of inferior vena caval resection. (C) Left renal vein disconnecting to inferior vena cava.

Table 1. Patient characteristics

Case	Age	Gender	ECOG-PS	Clinical stage	Maximum diameter of kidney tumor (cm)	Metastasis	Preoperative IVC filter replacement	Thrombus level and neoadjuvant treatment
1	63	Female	1	cT3bN0M1	20.0	Lung, bone	Yes	IIIb
2	70	Male	0	cT3bN2M1	6.5	Lung, bone, LN	Yes	IIIa
3	83	Male	0	cT3bN0M0	9.5	—	No	IIIa
4	65	Female	2	cT3bN2M1	12.0	Bone, LN	No	IIIb
5	62	Male	1	cT3bN1M1	15.0	Lung, LN	Yes	IIIa→II Sunitinib
6	68	Male	0	cT3cN0M0	5.5	—	No	IV→IIIb Sunitinib
7	64	Female	1	cT3bN2M1	13.5	Liver, LN	No	IIIa→IIIa Axitinib
8	64	Male	4	cT3bN2M1	8.0	Lung, liver, LN	No	IIIb→IIIa Axitinib

ECOG-PS : Eastern Cooperative Oncology Group Performance Status, LN : lymph node, IVC : inferior vena cava.

IVC の再建は行わなかった．

摘出標本の病理組織学的診断は腎癌取扱い規約第4版[17]にしたがって記載し，核異型度の診断は日本式3段階分類を用いた．術後1週間後の腎機能を血清creatinine（Cre）によって評価した．術後30日目までの死亡を周術期死亡と定義した．全身治療の治療効果は Response Evaluation Criteria in Solid Tumours（RECIST）ver 1.1[18]によって評価した．術中合併症については National Cancer Institute による Common Terminology Criteria for Adverse Events（CTCAE）v 4.0[19]を用いて評価し，grade 2 以上を記載した．術後合併症については Japan Clinical Oncology Group による JCOG 術後合併症規準（Clavien-Dindo 分類）ver 2.0[20]を用いて評価し，grade II 以上を記載した．統計学的解析には SPSS® Statistics（IBM ver 22.0）を使用した．全生存率の解析には Kaplan-Meier 法を用いた．

結　　果

患者背景を Table 1 に示す．年齢の中央値は64.5歳（範囲，62～83），男女比5：3，初診時の腫瘍塞栓進展度は level IIIa 4例，IIIb 3例，IV 1例であった．6例で初診時に遠隔転移が認められ，転移部位は肺4例，骨3例，肝2例，リンパ節5例であった．術前分子標的薬治療を行った4例において，原発巣縮小効果は RECIST 基準でいずれも SD であったが，全症例で5～15%の原発巣縮小を認めた．全4例で腫瘍塞栓上端の低下を認め，うち3例では進展度 level が1ずつ低下した．

手術成績を Table 2 に示す．術中出血量は中央値3,135 ml（442～19,669 ml），手術時間は中央値406分（305～936分）であった．7例で肝の脱転を要し，2例で体外循環を要した．1例（case 8）は腫瘍塞栓の右房進展によると思われる急性右心不全による循環動態悪化により，体外循環および人工心肺設置を要した．1例（case 4）は IVC と Pringle 法による門脈血流を遮断した際に血圧の低下を認めたため，大腿静脈から上行大動脈への V-A バイパスによる体外循環を施行した．その他の6例では，IVC 遮断時の血圧低下を含めて，術中に循環動態不全を認めなかった．腫瘍塞栓進展度が level IIIb 以上であった3例で，Pringle 法による一時的な肝阻血を併用したが，いずれの症例でも術後肝機能障害の合併を認めなかった．術後合併症は，1例（case 2）で無尿（grade IVa）を認め，一時的な血液透析（術後3～10日目）を要した．その他，1例（case 5）でイレウス（grade II）を認めた．全例で grade II 以上の下肢浮腫を認めなかった．

摘出標本の病理学的組織型は clear cell carcinoma 6例，spindle cell carcinoma 2例であった．病理病期は

Table 2. Outcomes in patients with renal cell carcinoma and inferior vena caval thrombus treated by radical nephrectomy and vena caval resection

Case	IVC resection method*	Liver mobilization	Temporary cardiac arrest	Pringle maneuver	Blood loss (ml)	Operative time (min)	Perioperative complications	Pre/postoperative Cre (mg/dl)	Histological subtype	Pathological stage	Nuclear grade	Margin status	Additional therapy	Survival (months)
1	C	Yes	No	No	1,941	333	—	0.55/0.63	Spindle	pT3bpNx	G3	Positive	GEM＋ADR Bone radiation	3 Cancer death
2	A	Yes	No	No	442	305	ARF (GIVa §)	0.80/7.92	Clear	pT3bpNx	G3＜G2	Negative	—	4 Death of liver failure
3	C	Yes	No	No	1,987	372	—	0.94/1.36	Spindle	pT3bpN0	G3	Negative	—	82 Death of other disease
4	C	Yes	No†	Yes	7,329	590	—	0.86/0.63	Clear	pT3bpN2	G3＜G2	Negative	Bone radiation	3 Cancer death
5	C	Yes	No	No	4,087	486	Ileus (GII §)	1.23/1.39	Clear	pT3bpN1	G3	NA	Sunitinib	58
6	B	Yes	No	Yes	5,012	439	—	0.99/1.15	Clear	pT3bpN0	G3＜G2	Negative	—	46
7	C	No	No	No	2,183	370	—	0.58/0.55	Clear	pT4pN2	G3＜G2	Positive	Pazopanib	4
8	C	Yes	Yes‡	Yes	19,669	936	PE (G4‖) AHF (G5‖)	0.86/1.75	Clear	pT3cpNx	G3＜G2	Negative	—	1 Death of cardiac failure

ARF : acute renal failure, PE : pulmonary embolism, AHF : acute heart failure, NA : not assessed, GEM : gemcitabine, ADR : adriamycin, * The vena caval resection methods according to Fig. 2, † Femoral vein-ascending aorta bypass, ‡ Femoral vein-superior vena cava bypass, § Postoperative complication by Clavien-Dindo classification[21], ‖ Intraoperative complication by JCOG classification[20].

pT3b 6 例，pT3c 1 例，pT4 1 例で，pN0 2 例，pN1 1 例，pN2 2 例，pNx 3 例であった．切除断端は 1 例（case 1）で原発巣の断端が陽性，1 例（case 7）で IVC の断端が陽性であった．現在まで生存は 3 例（case 5～7）で，内 1 例（case 6）は癌なし（生存期間46カ月），2 例（case 5，7）は癌あり（生存期間58，4 カ月）で，それぞれ sunitinib および pazopanib を用いて加療中である．死亡は 5 例で，うち 2 例が癌死（いずれも生存期間 3 カ月）であった．その他 3 例の死亡例は，原因不明の心肺停止による他因死が 1 例（case 3，生存期間82カ月）で，術後64日目より術後補助療法として interferon-α 300万単位を週 2 日で開始したところ，徐々に肝機能が悪化し，確定的ではないが薬剤性肝不全が疑われて死亡した症例を 1 例認めた（case 2，生存期間 4 カ月）．術中肺塞栓から右心不全となった 1 例は，術後も体外循環を離脱できずに心不全によって死亡した（生存期間 1 カ月10日）．術後生存期間の中央値は 4 カ月（範囲，1 ～82カ月），平均生存期間は25カ月であった（Fig. 3）．2 年以上の長期生存は 3 例（case 3，5，6）であり，2 年生存率は50％であった．

考　　察

今回われわれは，術前画像診断で IVC の完全閉塞および直接浸潤が疑われる腫瘍塞栓を合併した右腎細胞癌 8 例に対して，IVC 合併切除を施行した．IVC 切断に起因する重篤な周術期合併症は認めず，術後維持透析が必要となるような腎機能障害や，生活に支障を来たすような強い浮腫は認められなかった．平均観察期間25カ月で，生存例は 8 例中 3 例，うち癌なし生存は 1 例であった．2 年以上の長期生存は 3 例であった．

IVC 腫瘍塞栓を有する症例で他に臓器転移がない場合，根治切除可能であれば 5 年生存率は約60％と良好である[21]一方，IVC 壁に腫瘍が残存した場合，1 年生存率 0 ％と予後不良であると報告されている[22]．また，IVC 壁に腫瘍塞栓が直接浸潤している症例では，IVC 合併切除で腫瘍が完全切除できた場合，非完全切除と比較して予後が良いと報告されている[10]．術前画像診断を用いて IVC 壁浸潤を予測した検討では，右腎細胞癌であること，腎静脈レベルの IVC 径が 24 mm 以上であること，腎静脈レベルで IVC の完全閉塞を認めることが IVC 壁浸潤の予測因子であり，これらの因子を有する症例は IVC 合併切除が必要であると報告されている[23]．Shirodkar らは，腫瘍塞栓を伴う腎細胞癌 6 例に対して IVC 合併切除を施行し，観察期間20.6カ月で生存率100％と非常に良好な成績を報告している[8]．この報告では術前遠隔転移が 1 例（16.7％）と少ないが，IVC 断端陰性の症例のみならず，IVC 断端陽性の 2 例もそれぞれ観察期間39，1 カ月で生存中であった．一方，遠隔転移やリンパ節転移を認める症例に対して侵襲の高い手術を行うことについては議論の余地があるが，腫瘍塞栓を摘除することで肺動脈塞栓症による突然死のリスクの軽減や，浮腫や腹水，心不全症状の改善が期待できること，全身療法との併用で長期生存の可能性が少なくないことが報告されている[24~26]．自験例では，術後 2 年以上の長期生存 3 例のうち，2 例は転移を認めず，IVC 断端陰性の症例であった（1 例は断端病理の評価なし）．断端の評価ができなかった長期生存の 1 例は初診時か

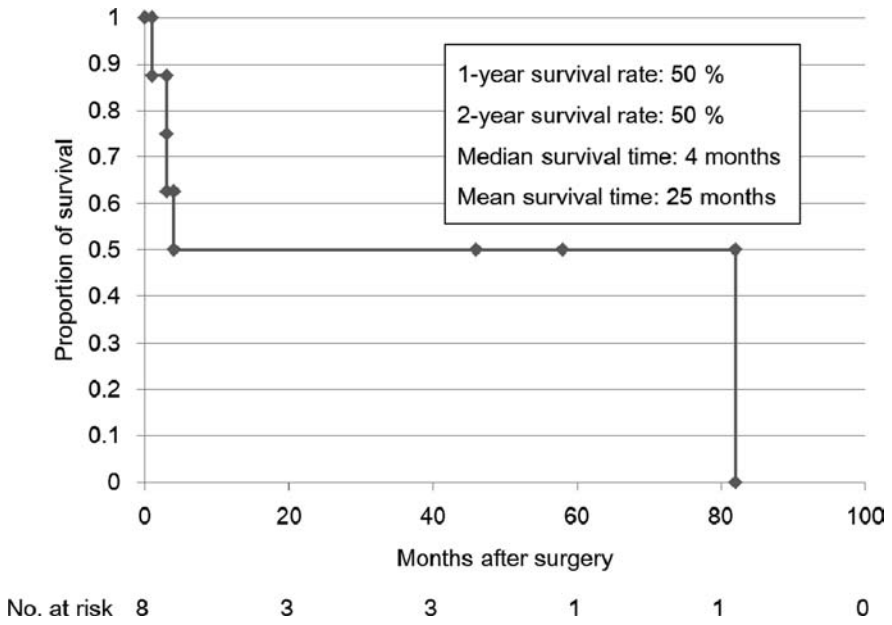

Fig. 3. Overall survival in patients with renal cell carcinoma and inferior vena caval thrombus treated by radical nephrectomy and vena caval resection.

らの有転移症例であるが，術前分子標的薬治療によって腫瘍塞栓のレベル低下を認めた症例（case 5）で，現在も分子標的薬により治療中である（生存期間58カ月）．この症例は観察期間が短く（術後4カ月），予後に関しては現時点で評価できない．以上より，IVC断端陰性が得られ腫瘍の根治切除が可能であった症例は，初診時の腫瘍塞栓レベルに関わらず長期生存の可能性が高いと言える．一方，分子標的薬の登場によって，有転移やIVC断端陽性でも長期生存の可能性がある症例も存在することから，さらなる検討が必要であると考える．また，IVC断端陽性であった1例（case 7）は，腫瘍頭側断端の評価が十分と言えず，腫瘍塞栓の頭側でIVCを遮断する際に肝の脱転を行わなかった症例であった．肝臓を完全に脱転し，より頭側でIVCを切断できれば断端陰性を確保できた可能性があり，より慎重なIVC切断部位の選択が必要であると考えられた．

IVC合併切除を行った場合の血行再建法には，自家腎移植や人工血管置換術など様々な術式が報告されている[26]．しかし，過去の解剖学的検討により，腫瘍塞栓による慢性的なIVC閉塞例では側副血行路が発達することで静脈還流が保たれるとされている[27]．主な側副血行路は深部静脈経路と浅部静脈経路に大別され，深部静脈経路では奇静脈，半奇静脈，椎骨静脈叢，腰静脈が最も重要な経路であり，その他に性腺静脈や尿管静脈，下腸間膜静脈を介する門脈系も寄与していると考えられている[27]．浅部静脈経路では，浅腹壁静脈，浅腸骨回旋静脈，上・下腹壁静脈の発達が報告されている[27]．これらの側副血行路が発達している症例ではIVC切除後の血行再建が不要であるとされ，その適応要件として，画像上IVCが完全閉塞していること，極端な下肢浮腫がないことが挙げられている[8]．IVC合併切除の合併症に関しては，術後に重篤な血圧低下や高度浮腫，および維持透析が必要となるような慢性腎不全は認めなかったという報告が多いが[13,14]，急性腎不全や一時的な透析導入の報告は散見される[12,28]．今回の8例は，術前CTおよびMRIでIVCの完全閉塞およびIVC壁直接浸潤が疑われ，かつ術前の下肢浮腫が軽度であったため，側副血行路が発達していると判断して血行再建を行わなかった．多くの症例で血行再建を行わないことに起因する合併症は見られなかったものの，術後3日目から10日目まで持続血液濾過透析を要した症例を1例（case 2）と，Pringle法とIVC遮断後に血圧低下を来たし，体外循環を併用した1例（case 4）を経験した．Case 4では術前から認められた肺動脈塞栓が術後に悪化しており，血圧低下は術中の肺動脈塞栓によるものの可能性もあると考えられる．

IVC合併切除に伴う左腎静脈の処理については，3種類の方法を行った（Fig. 2）．左腎静脈を切断し断端を縫合閉鎖した6例と，左腎静脈をIVCの尾側切断端と連続するように温存した1例（case 6）では，術後腎機能に問題はなかった．一方で，case 2では左腎静脈をIVCの頭側切断端と連続するように温存したにもかかわらず，術後に一時的な急性腎不全を合併した．左腎静脈のIVCへの還流を温存した症例数が少ないため断定はできないが，今回の結果からは，IVC断端と左腎静脈の交通を温存する術式の利点は示されなかった．

今回IVC合併切除の適応について，術前の下肢浮腫の有無，術中の側副静脈路怒張の有無，対側腎静脈遮断による尿量変化の有無によって判断したが，側副血行路発達の予測に関して，血行遮断後に左腎静脈圧を測定する方法（40 mmHg以下は非再建）や，indigo carmineを静注して排泄までの時間を測定する方法（12分以内は非再建）の有用性が報告されている[29]．西山らはこれら2つの方法で評価した結果，indigo carmine試験よりも対側腎静脈圧測定法の方が有用であったと報告している[11]．IVC合併切除予定症例には，上記のような術中対側腎静脈圧測定が周術期合併症防止の対策の1つになる可能性があると考えられる．

近年，術前分子標的薬治療による腫瘍縮小効果および手術侵襲の軽減が期待されており[30~33]，IVC腫瘍塞栓を伴う症例においても腫瘍塞栓縮小によるdown stagingが報告されている[34]．自験例でも，4例中3例で腫瘍塞栓頭側端のレベル低下を認め，腫瘍塞栓level IIIaからIIとなったことで肝阻血を併用せずに手術可能となった症例（case 5）や，level IVからIIIbとなり開心術や体外循環の併用を避けることができた症例（case 6）を認めた．われわれの経験からも，分子標的薬による術前治療で腫瘍塞栓を退縮させることによって，手術侵襲を軽減できる可能性があると考えられた．しかしその一方で，case 8は分子標的薬治療で一時的に腫瘍塞栓がlevel IIIbからIIIaとなったものの，術前9日間の休薬期間中にlevel IVまで腫瘍が再進展し，手術数日前から急激な全身状態の悪化を認めた．結果的に開心術が必要となり，腫瘍塞栓の右房進展と右心負荷によって出血量が増えたことで手術が難渋したことが，同症例の転帰に大きく影響した．腫瘍塞栓症例に対する分子標的薬を用いた術前治療は，適格症例の選択や薬剤投与期間，および休薬期間についてより慎重な判断が必要であると言える．

結　　語

画像上，IVCの完全閉塞および直接浸潤が疑われる腎細胞癌下大静脈腫瘍塞栓症例に対して，IVC合併切除は多くの症例で安全に行えると考えられた．術

中合併症の予防方法および合併切除の予後への影響は，今後も検討の余地があると考える．

文　　献

1）Yazici S, Inci K, Bilen CY, et al.: Renal cell carcinoma with inferior vena cava thrombus: the Hacettepe experience. Urol Oncol **28**: 603–609, 2010
2）Skinner DG, Pritchett TR, Lieskovsky G, et al.: Vena caval involvement by renal cell carcinoma: surgical resection provides meaningful long-term survival. Ann Surg **210**: 387–394, 1989
3）Westesson KE, Klink JC, Rabets JC, et al.: Surgical outcomes after cytoreductive nephrectomy with inferior vena cava thrombectomy. Urology **84**: 1414–1419, 2014
4）Escudier B, Bellmunt J, Negrier S, et al.: Phase III trial of bevacizumab plus interferon alfa-2a in patients with metastatic renal cell carcinoma (AVOREN): final analysis of overall survival. J Clin Oncol **28**: 2144–2150, 2010
5）Motzer RJ, Hutson TE, Tomczak P, et al.: Overall survival and updated results for sunitinib compared with interferon alfa in patients with metastatic renal cell carcinoma. J Clin Oncol **27**: 3584–3590, 2009
6）Tsuji Y, Goto A, Hara I, et al.: Renal cell carcinoma with extension of tumor thrombus into the vena cava: surgical strategy and prognosis. J Vasc Surg **33**: 789–796, 2001
7）Blute ML, Boorjian SA, Leibovich BC, et al.: Results of inferior vena caval interruption by greenfield filter, ligation or resection during radical nephrectomy and tumor thrombectomy. J Urol **178**: 440–445, 2007
8）Shirodkar SP, Ciancio G and Soloway MS: Vascular stapling of the inferior vena cava: further refinement of techniques for the excision of extensive renal cell carcinoma with unresectable vena-caval involvement. Urology **74**: 846–850, 2009
9）Ayyathurai R, Garcia-Roig M, Gorin MA, et al.: Bland thrombus association with tumour thrombus in renal cell carcinoma: analysis of surgical significance and role of inferior vena caval interruption. BJU Int **110**: E449–455, 2012
10）Hatcher PA, Anderson EE, Paulson DF, et al.: Surgical management and prognosis of renal cell carcinoma invading the vena cava. J Urol **145**: 20–24, 1991
11）西山博之，中村健一，西村昌則，ほか：腎癌下大静脈腫瘍塞栓に対する下大静脈切除の経験　術中腎静脈圧測定の有用性について．泌尿紀要 **37**：1029–1034，1991
12）浅野友彦，秦野　直，萩原正通，ほか：根治的右腎摘出術，下大静脈切除，左腎静脈結紮を行った右腎細胞癌の1例．日泌尿会誌 **79**：2027–2030，1988
13）田崎義久，河野信一，野村芳雄，ほか：下大静脈切除を施行した腎細胞癌の1例．西日泌尿 **52**：215–219，1990
14）村山和夫，勝見哲郎，道場昭太郎：下大静脈切除を要した右腎細胞癌の1例．臨泌 **39**：751–753，1985
15）Neves RJ and Zincke H: Surgical treatment of renal cancer with vena cava extension. Br J Urol **59**: 390–395, 1987
16）Ciancio G, Vaidya A, Savoie M, et al.: Management of renal cell carcinoma with level III thrombus in the inferior vena cava. J Urol **168**: 1374–1377, 2002
17）The Japanese Urological Association, The Japanese Society of Pathology and Japan Radiological Society: General Rules for Clinical and Pathological Studies on Renal Cell Carcinoma. 4th, Kanehara, Japan, 2011
18）Eisenhauer EA, Therasse P, Bogaerts J, et al.: New response evaluation criteria in solid tumours: revised RECIST guideline (version 1.1). Eur J Cancer **45**: 228–247, 2009
19）National Cancer Institute: Common Terminology Criteria for Adverse Events (CTCAE) v 4.0. http://evs.nci.nih.gov/ftp1/CTCAE/About.html, 2010
20）Japan Clinical Oncology Group：JCOG 術後合併症規準（Clavien-Dindo 分類）ver 2.0. http://www.jcog.jp/doctor/tool/Clavien_Dindo.html, 2013
21）Blute ML, Leibovich BC, Lohse CM, et al.: The Mayo Clinic experience with surgical management, complications and outcome for patients with renal cell carcinoma and venous tumour thrombus. BJU Int **94**: 33–41, 2004
22）Sosa RE, Muecke EC, Vaughan ED Jr, et al.: Renal cell carcinoma extending into the inferior vena cava: the prognostic significance of the level of vena caval involvement. J Urol **132**: 1097–1100, 1984
23）Psutka SP, Boorjian SA, Thompson RH, et al.: Clinical and radiographic predictors of the need for inferior vena cava resection during nephrectomy for patients with renal cell carcinoma and caval tumour thrombus. BJU Int **116**: 388–396, 2015
24）Slaton JW, Balbay MD, Levy DA, et al.: Nephrectomy and vena caval thrombectomy in patients with metastatic renal cell carcinoma. Urology **50**: 673–677, 1997
25）Naitoh J, Kaplan A, Dorey F, et al.: Metastatic renal cell carcinoma with concurrent inferior vena caval invasion: long-term survival after combination therapy with radical nephrectomy, vena caval thrombectomy and postoperative immunotherapy. J Urol **162**: 46–50, 1999
26）齋藤　満，羽渕友則：腎癌の下大静脈内腫瘍栓進展例の治療方針．臨外 **66**：1208–1213，2011
27）Gonzalez J, Gorin MA, Garcia-Roig M, et al.: Inferior vena cava resection and reconstruction: technical considerations in the surgical management of renal cell carcinoma with tumor thrombus. Urol Oncol **32**: e19–26, 2014
28）Cancarini GC, Pola A, Pezzotti G, et al.: Recovery of renal function after right nephrectomy, cavectomy and left renal vein ligation. J Nephrol **15**: 186–190, 2002

29) Clayman RV Jr, Gonzalez R and Fraley EE : Renal cancer invading the inferior vena cava : clinical review and anatomical approach. J Urol **123** : 157-163, 1980
30) Hellenthal NJ, Underwood W, Penetrante R, et al. : Prospective clinical trial of preoperative sunitinib in patients with renal cell carcinoma. J Urol **184** : 859-864, 2010
31) Powles T, Kayani I, Blank C, et al. : The safety and efficacy of sunitinib before planned nephrectomy in metastatic clear cell renal cancer. Ann Oncol **22** : 1041-1047, 2011
32) Thomas AA, Rini BI, Lane BR, et al. : Response of the primary tumor to neoadjuvant sunitinib in patients with advanced renal cell carcinoma. J Urol **181** : 518-523, 2009
33) Rini BI, Garcia J, Elson P, et al. : The effect of sunitinib on primary renal cell carcinoma and facilitation of subsequent surgery. J Urol **187** : 1548-1554, 2012
34) Zhang Y, Li Y, Deng J, et al. : Sorafenib neoadjuvant therapy in the treatment of high risk renal cell carcinoma. PLoS One **10** : e0115896, 2015

(Received on October 28, 2015
Accepted on February 15, 2016)