

Title	外傷性陰茎転位症の1例
Author(s)	田口, 真; 井上, 貴昭; 西田, 晃久; 川喜多, 繁誠; 六車, 光英; 室田, 卓之; 木下, 秀文; 松田, 公志
Citation	泌尿器科紀要 = Acta urologica Japonica (2016), 62(8): 435-438
Issue Date	2016-08-31
URL	https://doi.org/10.14989/ActaUrolJap_62_8_435
Right	許諾条件により本文は2017/09/01に公開
Type	Departmental Bulletin Paper
Textversion	publisher

外傷性陰茎転位症の1例

田口 真^{1,2}, 井上 貴昭¹, 西田 晃久¹, 川喜多繁誠¹
六車 光英¹, 室田 卓之¹, 木下 秀文², 松田 公志²

¹関西医科大学附属滝井病院腎泌尿器外科, ²関西医科大学附属枚方病院腎泌尿器外科

A CASE OF TRAUMATIC DISLOCATION OF THE PENIS

Makoto TAGUCHI^{1,2}, Takaaki INOUE¹, Teruhisa NISHIDA¹, Shigenari KAWAKITA¹,
Kouei MUGURUMA¹, Takashi MUROTA¹, Hidefumi KINOSHITA² and Tadashi MATSUDA²

¹The Department of Urology, Kansai Medical University, Takii Hospital

²The Department of Urology, Kansai Medical University, Hirakata Hospital

We report a rare case of a traumatic dislocation of the penis. The patient was a 39-year-old man who was ambulated to our hospital because of a motorbike accident. He was diagnosed to have a pelvic fracture. He was admitted to our department because of his urinary retention and lower abdominal pain. Only the penile skin was left as the genital organ, and neither the penis nor the glans penis was palpable. As the computed tomography scan of the abdomen revealed the dislocation of the penis under the skin in the foreshore of the pubic bone, urinary retention due to the traumatic dislocation of the penis was diagnosed, and a percutaneous cystostomy was performed. After improvement of his general condition, the patient was transferred to our department for the evaluation of the perineal region, including the lower urinary tract, and for the treatment of the traumatic dislocation of the penis. First, as hematoma and abscess in the left spermatic cord were suspected by magnetic resonance imaging of the pelvic region, removal of the hematoma and abscess in the left spermatic cord as well as an antegrade cystoscopy were performed under lumbar anesthesia, and the absence of urethral injury was confirmed. After infection control, repositioning of the penis was jointly performed with the Department of Plastic Surgery of our hospital under general anesthesia. After the operation, spontaneous urination was observed and erectile function was observed to be normal.

(Hinyokika Kiyō 62: 435-438, 2016 DOI: 10.14989/ActaUrolJap_62_8_435)

Key words: Penile trauma, Penile dislocation

緒 言

外傷性陰茎転位症は強い外力により陰茎皮膚が環状に離断され、恥骨部皮下や陰嚢部など、周囲の軟部組織へ転移するものであり⁹⁾, 1946年に Curr¹⁾ が報告して以来8例の報告しかない非常に稀な疾患である。今回、われわれは交通外傷にて発症した外傷性陰茎転位症の1例を経験したので、若干の文献的考察を加えて報告する。

症 例

患 者 : 39歳, 男性

主 訴 : 尿閉, 下腹部痛

家族歴・既往歴 : 特記事項なし

現病歴 : 2014年10月, バイク走行中に乗用車と接触して転倒し, 当院救命救急に救急搬送となった。

初診時現症 : 身長 161 cm, 体重 62.2 kg, JCSI-3, 体温 37.2°C, 血圧 101/71 mmHg, 脈拍74回/分。下腹部の痛みを認め陰部および陰嚢は腫大していた。また外尿道口を確認できず, 筒状の陰茎包皮を認めるのみであった (Fig. 1)。両側精巣は陰嚢内に触知し,

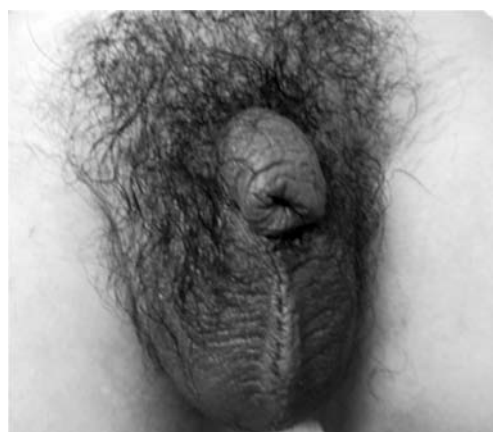

Fig. 1. Photograph of the penis.

異常を認めなかった。尿意はあるが排尿できず, また尿道カテーテルの留置が困難なため同日に経皮的膀胱瘻造設術を施行した。

血算・生化学検査 : PT-INR 1.02, FDP 10.5 μg/ml, WBC 9,100 10²/μl, RBC 319 10⁴/μl, Hb 9.7 g/dl, Na 141 mEq/l, K 3.4 mEq/l, Cl 104 mEq/l, BUN 17 mg/dl, Cr 0.90 mg/dl, TP 6.8 g/dl, Alb 4.4 g/dl,

AST 43 U/l, ALT 44 U/l, LDH 341 U/l, CK 2,889 U/l, CRP 1.375 mg/dl

画像検査：1. 超音波検査；陰茎を皮下の恥骨上に確認した。カラードプラ法にて血流を確認し、持続勃起症を疑うような所見はなかった。

2. 腹部 CT；坐骨および恥骨に骨折を認めた。その他骨折はなかったが骨盤内、外陰部および皮下に血腫を認めた。恥骨前面の皮下に陰茎と思われる陰影を確認した (Fig. 2)。

3. 骨盤部 MRI；矢状断にて皮下の恥骨上に陰茎が頭側を向く形で転位しているのを確認した (Fig. 3)。また、T2WIにて左精索内に血腫・膿瘍と思われる高信号を呈する腫瘍を確認した。

入院後経過：骨盤骨折および外傷性陰茎転位症の診断で全身管理を開始した。骨盤骨折に対しては保存的に経過観察することとなった。Hb 6.4 g/dl まで低下したため RBC 4 単位を輸血したがその後徐々に改善した。入院後19日目、全身状態改善したため尿道の精査および外傷性陰茎転位症治療目的で当科に転科し、41日目に腰椎麻酔下にて順行性膀胱鏡検査および左精

索内血腫・膿瘍除去術を施行した。膀胱瘻から軟性膀胱鏡を挿入して尿道を造影したが尿道損傷を疑うような造影剤のリークや途絶は認めず、さらに膀胱鏡下に尿道を観察すると明らかな損傷は認めなかった。感染コントロール後に陰茎の整復術を行う方針とした。整復後に陰茎が埋没してしまう可能性を考慮し、当院形成外科部門と相談して大腿筋膜を使用した陰茎固定術の追加を視野に入れ、入院後68日目に陰茎整復術を施行した。

手術所見：全身麻酔下にて手術を施行した。恥骨下縁から陰茎根部まで正中切開して皮下組織の剥離を進めると亀頭部を確認した。陰茎根部に向けて陰茎を周囲組織から剥離していったが白膜と周囲組織との癒着が非常に強く難渋した。恥骨後面の陰茎提帯帯が確認できる深さまで陰茎を周囲組織から剥離して陰茎皮膚内に還納を試みたが、陰茎皮膚が拘縮していたため陰茎皮膚に背面切開を加えて整復した。さらに陰茎根部提帯帯周囲の癒着が強固であったが周囲を十分に剥離して陰茎を引き出すことで、大腿筋膜による陰茎の固定は不要であると術中に判断した。陰茎皮膚を縫合し、閉創した (Fig. 4)。

術後経過：術後1年が経過した現在、排尿障害や勃起障害を認めず、性行も可能である。

考 察

外傷性陰茎転位症の発症メカニズムとして Shiraki ら⁴⁾は、陰茎の Buck 筋膜と Dartos 筋膜の間は血管が乏しく結合が弱いため剥離が起きやすく、剥離が起きると可動性が増大し、さらに何らかの外力が加わると転位が生じるとしている。また、陰茎が直接外力により恥骨部皮下や陰嚢部へ転位するという一元的な考え方と (Fig. 5A)、一旦陰茎が前方へ突出して剥離が起き、その後さらなる外力で転位するという考え方が挙げられる。

本症はきわめて稀な疾患であり、われわれが文献的に検索しえた限りでは1946年に Curr¹⁾が報告して以

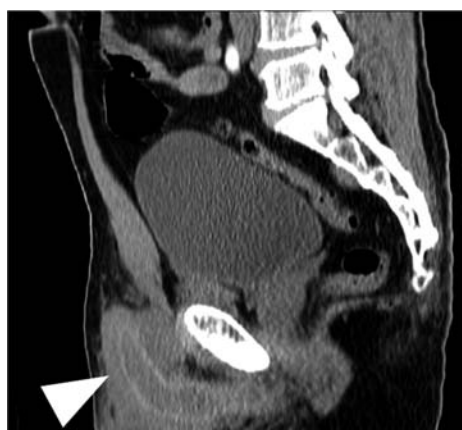

Fig. 2. Computed tomography showing the penis. The arrow shows the penile.

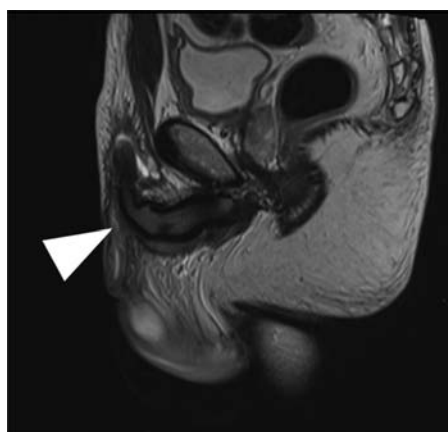


Fig. 3. Magnetic resonance imaging (T2-weighted image) showing the penis. The arrow shows the penis.

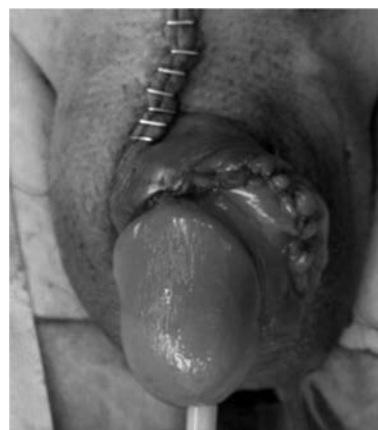

Fig. 4. Photograph of the penis after the operation.

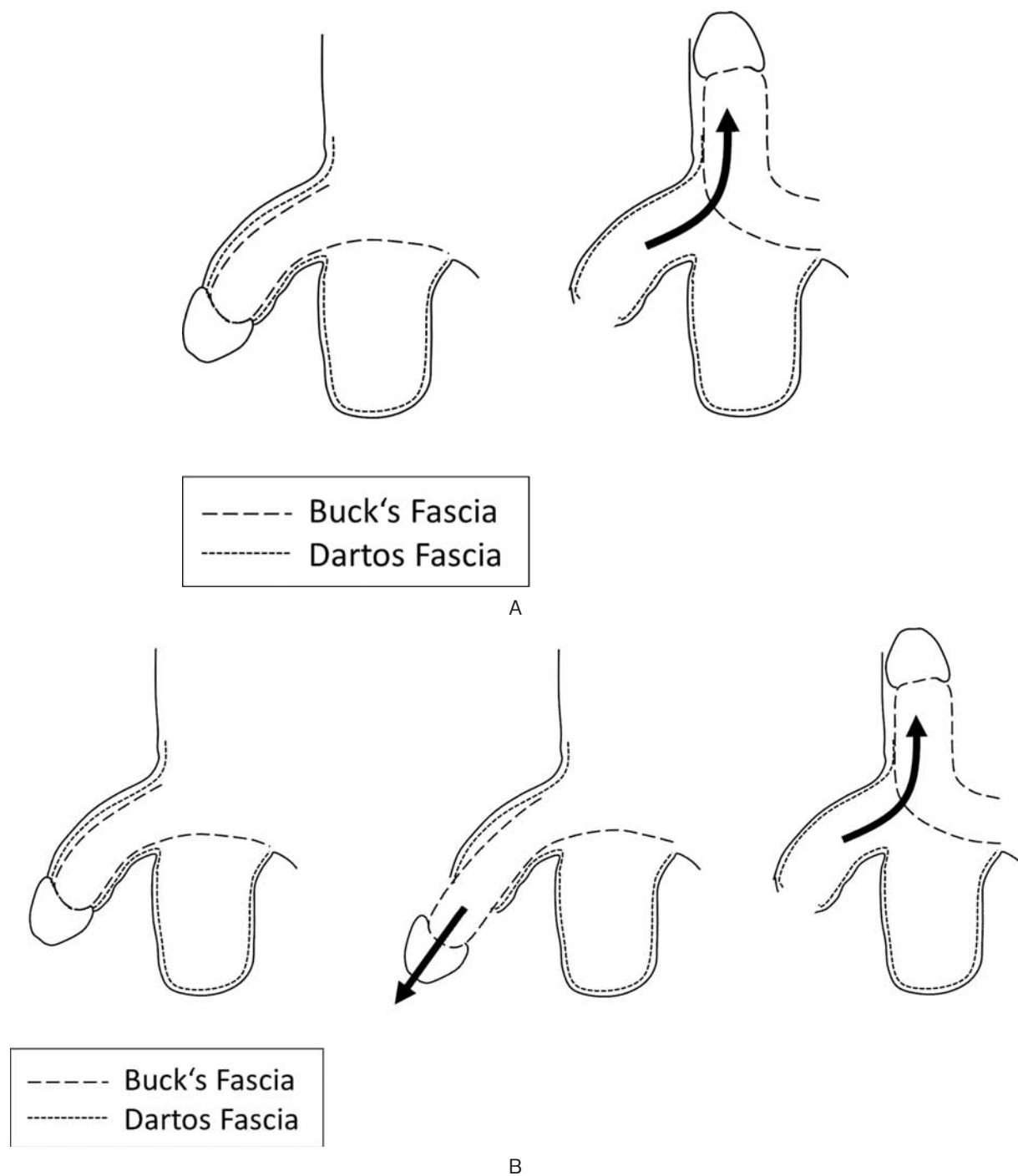


Fig. 5. A, B: The process of dislocation of the penis.

来, 海外で 5 例^{1-4,8)}, 本邦においては自験例を含めて 4 例⁵⁻⁷⁾ 報告されているに過ぎない. 自験例を含めた 9 例について Table 1 に示す. 年齢中央値は 27 歳 (9~47 歳) であり, 受傷原因として交通事故によるものが最多で 7 例であった. そのうちバイク事故によるものは自験例を含め 5 例であった. 転位部位は恥骨前面の皮下が 6 例, 陰嚢部が 3 例であり, その他への転位は認めなかった. すべての症例において陰茎自体には損傷が認められず, 手術により整復が可能であった. 整復手術までの経過日数は未記載の 2 例を除いて

自験例と比較すると早期に手術加療されていた. 自験例では骨盤骨折による出血に対して保存的加療となり全身状態の改善までに経過を要したため早期の手術加療ができず, 手術の際には陰茎と周囲組織の間に非常に強い癒着を認め剥離に難渋した. これまでの報告では, 受傷当日に整復術を施行した 3 例は簡単に整復できたと報告しており^{1,4,8)}, その他は癒着の程度については記載されておらず強固な癒着はなかったのではと推察される. このことより全身状態が良ければ早期の手術加療が望ましいと考えられた.

Table 1. 9 cases of the traumatic dislocation of the penis

Author	Age	Mechanism of injury	Position of penis	The number of days before surgery	Comorbidity	Postoperative dysuria	Postoperative ED
Curr ¹⁾	10	Fall accident	In the scrotum	The day injured	Testicular luxation	(-)	(-)
Dodson ²⁾	9	Traffic accident	In the foreside of the pubic bone	—	(-)	(-)	(-)
Keshin ³⁾	47	Traffic accident	In the foreside of the pubic bone	—	Spinal cord injury bladder injury	(+)	(+)
Shiraki ⁴⁾	9	Accident during playing	In the scrotum	The day injured	(-)	(-)	(-)
Amano ⁵⁾	24	Motorcycle accident	In the foreside of the pubic bone	The day injured	Testicular dislocation	(-)	(-)
Nishino ⁶⁾	27	Motorcycle accident	In the foreside of the pubic bone	5	Testicular dislocation	(-)	(-)
Hayashi ⁷⁾	27	Motorcycle accident	In the foreside of the pubic bone	13	(-)	(-)	(-)
Lim ⁸⁾	21	Motorcycle accident	In the scrotum	The day injured	(-)	(-)	(-)
Our case	39	Motorcycle accident	In the foreside of the pubic bone	68	Pelvic fracture	(-)	(-)

ED: Erectile dysfunction.

また併存疾患としては、精巣転位^{5,6)}を合併していたものが2例、精巣脱出¹⁾および膀胱損傷³⁾を合併した症例を1例ずつ認めた。脊髓損傷によると思われる排尿障害および勃起機能障害を合併した1例³⁾を除く全例で術後の排尿障害や勃起機能障害は認めなかった。自験例および過去の報告では認めなかったが、その他陰茎折症、持続勃起症、尿道損傷などの泌尿器外傷疾患の合併にも十分注意する必要があると考える。

受傷時の初期対応として記載のあった限りでは当日に整復手術を施行した症例は4例、経皮的膀胱瘻を造設した症例は自験例を含めて4例であった。初期対応として用手的な整復ができない場合、全身状態が落ち着いており手術が施行可能であればその他泌尿器外傷疾患に注意しつつ整復手術を行い、全身状態が不安定または尿路確保に時間をかけられない状況であれば経皮的膀胱瘻を造設するのがよいと思われる。

結 語

非常に稀な外傷性陰茎転位症の1例を経験し、陰茎を整復、保存しえたので若干の文献的考察加えて報告した。陰茎を触知できない外陰部外傷の際は稀ではあるが本症の存在を考慮することが望ましいと思われる。

文 献

- 1) Curr JF: Dislocation of the penis. *Br J Urol* **18**: 66-67, 1946
- 2) Dodson AI: Dislocation of the penis. In *Urological Surgery*. pp 678-679, CV Mosby Co St Louis, 1956
- 3) Keshin JG: Dislocation of the penis complicated by neurogenic bladder, fistula from bladder to thigh, and impotence. *J Urol* **82**: 342-346, 1959
- 4) Shiraki IW and Trichel BE: Traumatic dislocation of the penis. *J Urol* **101**: 186-188, 1969
- 5) 天谷健二, 長谷川潤, 木村剛, ほか: 外傷性陰茎転位. *臨泌* **46**: 701-703, 1992
- 6) 西野好則, 藤広茂: 外傷性陰茎転位症の1例. *西日泌尿* **56**: 782-784, 1994
- 7) 林健二郎, 狩野臨, 東原英二: 外傷性陰茎転位症の1例. *泌尿器外科* **24**: 77-80, 2011
- 8) Lim MC, Srinivasan S, Teh CP, et al.: Dislocation of the penis: a rare complication after traumatic pelvic injury. *Singapore Med J* **56**: e4-6, 2015
- 9) 岡田清己: 陰茎外傷. *新臨床泌尿器科全書*, 尿路性器の外傷・尿路性器の異物. 市川篤二監修. 辻一郎編. 第6巻B, pp 96-97, 金原出版, 東京, 1982

(Received on February 18, 2016)
(Accepted on April 11, 2016)