腎癌術後10年目に舌転移・肺転移を来たし，集学的治療により CR を得た 1 例

王　　聡[1]，武田　　健[1]，芝　　政宏[1]
高山　仁志[1]，棟方　　哲[2]
[1]堺市立総合医療センター泌尿器科，[2]堺市立総合医療センター病理診断科

METASTASIS TO THE TONGUE FROM RENAL CELL CARCINOMA 10 YEARS AFTER NEPHRECTOMY: A CASE REPORT

Cong Wang[1], Ken Takeda[1], Masahiro Shiba[1],
Hitoshi Takayama[1] and Satoru Munakata[2]
[1]*The Department of Urology, Sakai City Medical Center*
[2]*The Department of Pathology, Sakai City Medical Center*

A 71-year-old woman underwent left radical nephrectomy for renal cell carcinoma (clear cell carcinoma, pT1bN0M0) ten years previously. She noticed a tumor on the tip of her tongue and was admitted for dental and oral surgery. The tumor was about 10 mm in size, and tumor resection was done. It was pathologically diagnosed as clear cell carcinoma, which was metastasis of renal cell carcinoma. Computer tomography scan during the same period revealed left hilar lymph node and bilateral lung metastases. We chose to use sunitinib as the treatment for the metastases. Computer tomography revealed a complete response (CR) after sunitinib treatment was given for 10 months, and we are still continuing the treatment to maintain the CR status.

(Hinyokika Kiyo **62**: 407-410, 2016　DOI: 10.14989/ActaUrolJap_62_8_407)

Key words: Renal cell carcinoma, Tongue metastasis

緒　　言

腎癌の頭頸部転移の頻度は約15％と報告されているが[1)]，頭頸部転移の中でも舌転移は非常に稀であり，その頻度に関しての報告はない．今回腎癌術後経過中に舌転移を来たした症例を経験したので報告する．

症　　例

患　者：71歳，女性

主　訴：舌尖部腫瘤

既往歴：甲状腺腺腫

家族歴：特記すべき事項なし

現病歴：2004年に左腎癌（4×4 cm）に対して当院で根治的腎摘除術が施行された．病理所見は淡明細胞癌，pT1bN0M0，INFβ，V（－）であった．以後再発はなく外来通院にて定期的に経過を見ていたが，2013年11月初旬に舌尖部の腫瘤を自覚し，12月に当院歯科口腔外科を受診した．また同時期に施行した腎癌術後の定期 CT 検査で左肺門部リンパ節腫大と両側肺野の微小結節影を指摘された．

現　症：左側舌尖部に約 10 mm の弾性硬で境界不明瞭な腫瘤を認めた（Fig. 1）．

画像所見：CT 検査で左肺門部に長径 25 mm 大のリンパ節腫大と両肺野に微小結節影を認め，左肺門部リンパ節転移と両側肺転移と診断した（Fig. 2）．

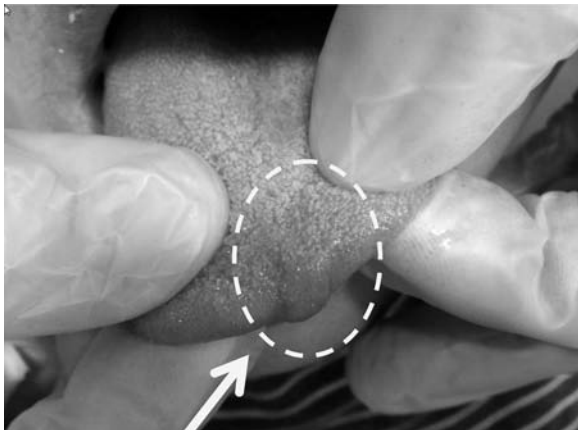

Fig. 1. Clinical appearance of the lingual lesion.

経　過：2014年 1 月に歯科口腔外科で治療兼診断目的にて舌腫瘤切除術を施行した．病理所見では舌筋層組織の中に血管の増生とともに淡明な細胞の胞巣状増生を認めたため，腎癌舌転移と診断された（Fig. 3）．切除断端は陰性であった．

術後経過：術後経過は良好で機能障害も認めなかったため，術後 1 週間目から，左肺門部リンパ節転移と

A

B

Fig. 2. A : CT scan revealed left hilar lymph node metastasis (arrow). B : CT scan revealed a small lung nodule which suggests lung metastasis (arrow).

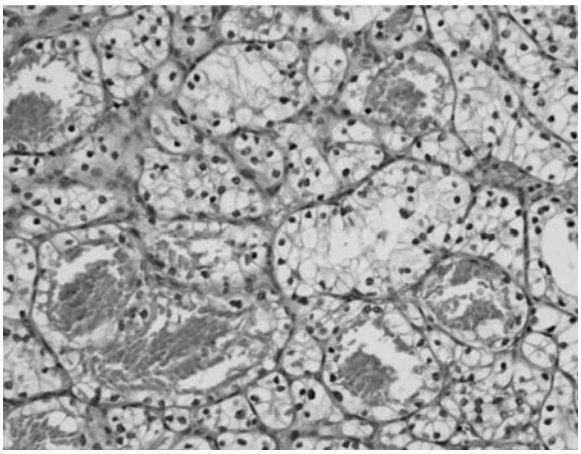

A

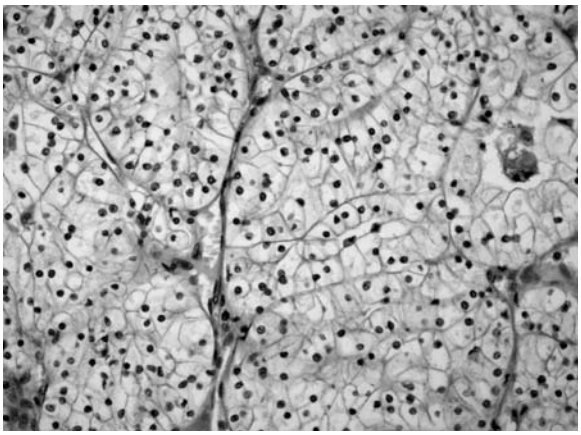

B

Fig. 3. A:High-power view of the resected lingual specimen shows aggregation of clear cells. B:Primary renal cell carcinoma of the kidney consisted of clear cells.

両側肺転移（MSKCC 分類：favorable risk 群）に対し，スニチニブを投薬し分子標的治療を開始した．スニチニブ投薬量は 37.5 mg/day とし，4 週投薬 2 週休薬を 1 サイクルとした．治療開始後 3 週間で TSH 値が 13.69 ng/ml まで上昇したため，レボチロキシン 50 μg/day を併用した．また倦怠感のため，4 サイクル目以降は 2 週投薬 1 週休薬に変更し治療を継続した．治療開始 7 カ月後の2014年 8 月の CT 検査では，左肺門部リンパ節および両側肺野の小結節影は消失し画像上 CR と判定した．CR 後はスニチニブ休薬も検討したが，継続治療を希望されたため，CR 後も 2 週投与 1 週休薬を継続した．しかし倦怠感など副作用のため，2015年 9 月30日からは 1 週投与 1 週休薬に投薬期間を変更し継続している．2016年 2 月の CT では CR を維持しており，現在は 4 カ月ごとに CT で評価を行っている．

考　　察

腎癌の転移部位は，肺（50～60%），骨（30～40%），肝臓（30～40%）の順に多いと報告[2]されている．一方，転移性頭頸部癌は稀な疾患であり，乳癌からの転移が最も多く，2 番目に肺癌，3 番目に腎癌が多いとされており，腎癌の頭頸部転移の頻度は約15%と報告されている[3]．さらに腎癌の頭頸部転移の中でも舌転移は非常に稀であり，われわれが調べえた限りでは本邦の報告例[4~12]は24例のみであった．自験例を含めた25症例を Table 1 に示した．

男女比は男性が19例，女性が 6 例．腎摘除手術時に舌転移を伴っていた症例は 3 例で，残りの22例は腎摘除手術後の発症であった．舌転移発症までの期間の中央値は 2 年10カ月で，最長は19年であった．組織型は clear cell が22例，pleomorphic cell と granular cell と mixtures が各 1 例であった．舌転移発症時には 1 例を除き24例で多臓器転移を伴っており，肺転移が21例で最多であり，次いで骨転移が 8 例で多かった．

舌への転移経路は主に血行性やリンパ行性と報告[13]されているが，肺転移を伴わない舌転移の場合は Batson's plexus という静脈叢の関与が報告[1]されている．この静脈叢は脊椎を取り囲む弁を持たない静脈のネットワークであり，頭蓋骨から骨盤まで広がっ

Table 1. Previously published cases of metastatic renal cell carcinoma to the tongue in Japanese literature

No	報告者	報告年	性別/年齢	組織型	発症（腎摘除後）	診断	他転移巣	治療	予後
1	里見ら	1970	女/41	Clear cell	4カ月	剖検	肺	なし	1カ月後死亡
2	北尾ら	1986	男/57	Clear cell	11カ月	摘除	肺，骨	不明	不明
3	山本ら	1986	男/57	Clear cell	腎摘前	不明	肺，消化管	不明	不明
4	松本ら	1987	女/77	Clear cell	2年3カ月	生検	肺	化学療法	2カ月後死亡
5	稲井ら	1987	男/42	Pleomorphic type	3カ月	生検	肺	放射線，化学療法	7カ月後死亡
6	石川ら	1991	男/58	Clear cell	5年	摘除	肺，骨，対側腎	IFN α	5カ月後死亡
7	野口ら	1991	女/79	Clear cell	5年	摘除	脳，後縦隔	不明	11カ月後死亡
8	小田ら	1991	男/66	Clear cell	5年10カ月	生検	肺，リンパ節	IFN α, cryosurgery	7カ月後死亡
9	Okabe ら	1992	男/58	Clear cell	1年	摘除	肺，脳	IFN α	3カ月後生存
10	塩見ら	1992	女/62	Clear cell	4年11カ月	摘除	肺，後腹膜	不明	21カ月後生存
11	Shibayama ら	1993	男/41	Granular cell	2年10カ月	生検	肺，骨，リンパ節	IFN α	6カ月後死亡
12	紺屋ら	1997	男/59	Clear cell	腎摘前	摘除	なし	IFN α	10カ月後生存
13	Tomita ら	1998	男/50	Clear cell	10カ月	生検	肺，脳	放射線，IFN α	11カ月後死亡
14	石井ら	1999	男/65	Clear cell	1カ月	摘除	肺	IFN α	12カ月後死亡
15	松本ら	2001	男/69	Clear cell	5年0カ月	生検	肺	IFN α	2カ月後生存
16	玉城ら	2001	男/63	Mixtures	3カ月	生検	骨，皮膚，肝	IFN	3カ月後死亡
17	喜屋武ら	2004	男/66	Clear cell	2年8カ月	摘除	肺	IFN α，IL-2	24カ月後生存
18	舘ら	2005	男/73	Clear cell	10年	摘除	リンパ節，骨，眼	なし	1カ月後死亡
19	田中ら	2007	男/82	Clear cell	14年	摘除	肺，骨，副咽頭	なし	5カ月後死亡
20	三木ら	2007	男/72	Clear cell	19年	摘除	肺，骨	不明	15カ月後生存
21	八鍬ら	2011	男/71	Clear cell	14年	生検	肺，後腹膜	なし	3カ月後死亡
22	Yoshitomi ら	2011	男/47	Clear cell	腎摘前	摘除	肺，副腎，胸膜	IFN α，sunitinib, sorafenib	24カ月生存
23	村上ら	2013	男/49	Clear cell	6年	摘除	肺，甲状腺	外科摘除，INF α	16年生存
24	山本ら	2014	女/63	Clear cell	8年	摘除	肺，骨，筋肉，対側腎	不明	不明
25	自験例	2016	女/71	Clear cell	10年	摘除	肺，リンパ節	Sunitinib	24カ月生存

ている．また弁がないため胸腔内圧や腹腔内圧の変化により，頭側や尾側へ逆行性の血流が生じる．そのためこの静脈叢を介すると，静脈系のフィルターとなる肝臓や肺を通過しないことで，頭頸部に直接転移すると推測されている．

腎癌舌転移の症状には，出血，嚥下障害，呼吸困難，疼痛などがあげられるが，その特徴は易出血性であると報告[4]されている．舌転移の局所治療として外科的切除，放射線治療，止血目的での動脈塞栓術などが報告されているが，舌転移発症時は高率に多臓器転移を伴っているため，舌転移の局所治療よりも，他の転移巣に対する治療が予後を左右すると考えられる．

分子標的治療薬が登場する以前は，転移性もしくは局所進行性腎癌に対し，サイトカイン療法としてIFN-α が投薬されていたが，奏効率が20％以下と報告[14]されており，その効果は乏しかった．しかし近年は分子標的治療薬であるスニチニブを投薬することで，無増悪生存期間を有意に延長させるという報告[15]もあり，今後腎癌舌転移症例の予後改善が期待できると考えている．

舌転移を有する腎癌の予後は5.8カ月と報告されている[16]．本邦報告例の中で，12カ月以上の生存が確認できている症例は自験例を含め6例のみであり，それらの症例は，いずれも舌転移診断時の他臓器転移部位が肺単独か肺を含め2臓器までの症例であった．舌転移の根治治療は外科的切除であり，外科的切除を施行した症例は，自験例を含めてすべて観察期間中に局所再発を認めていない．自験例においてはスニチニブの継続投与により，画像上左肺門部リンパ節転移と両側肺転移も消失しており，CR を維持している．

分子標的治療の継続期間に関しては，Albiges[17] らは，分子標的治療薬と局所治療の併用で CR となった28症例中25症例で分子標的治療薬の投与を中止したところ，CR を維持できたのは12症例（48％）であったと報告しており，分子標的治療薬の投薬中止により，癌細胞の再増殖や新規病変が出現する可能性を示唆する結果となった．自験例では，現在スニチニブの投薬期間の変更や減量により，生活の質を落とさずに維持療法の継続が可能であるため，今後もスニチニブによる分子標的治療を続けていく方針である．

結　　語

腎癌術後10年目に発症した舌転移，肺門部リンパ節転移，両側肺転移に対し，舌転移への外科的切除とスニチニブによる分子標的治療併用による集学的治療でCR をえた1例を経験したので，若干の文献的考察を加えて報告した.

本論文の要旨は第227回日本泌尿器科学会関西地方会にて発表した.

文　　献

1）Cheng E, Greene D and Koch R : Metastatic renal cell carcinoma to the nose.　Otolaryngol Head Neck Surg **122** : 464, 2000
2）Spiro RH and Strong EW : Discontinuous partial glossectomy and radical neckdissection in selected patients with epidermoid carcinoma of the mobile tongue.　Am J Surg **126** : 544-546, 1973
3）Azam F, Abubakerr M and Gollins S : Tongue metastasis as an initial presentation of renal cell carcinoma : a case report and literature review.　J Med Case Rep **2** : 249, 2008
4）稲井　徹，香川　征，淡河洋一，ほか：舌転移を来たした腎細胞癌の1例．泌尿紀要 **33**：1240-1243，1987
5）喜屋武 淳，加藤慎之介：舌根部転移を来たした腎細胞癌の1例．泌尿紀要 **50**：791-793，2004
6）舘　俊廣，粟飯原輝人，伊禮　功，ほか：長期経過後，舌に転移した腎細胞癌例．耳鼻臨床 **98**：543-546，2005
7）田中泰彦，堤 康一朗，佐藤成樹，ほか：舌転移を来たした腎細胞癌例．耳鼻臨床 **100**：375-378，2007
8）三木健太郎，福増一郎，野宮重信，ほか：内視鏡的粘膜切除術を施行した腎細胞癌舌根転移の1症例．口咽科 **20**：112，2007
9）八鍬修一，鈴木　豊，川口和浩，ほか：腎細胞癌口腔内転移の2例．耳鼻と臨 **130**：90-94，2011
10）Yoshitomi I，Kawasaki G, Mizuno A, et al. : Lingual metastasis as an initial presentation of renal cell carcinoma.　Med Oncol **28** : 1389-1394, 2011
11）村上理子，岩村正嗣，西　盛宏，ほか：繰り返し転移巣切除により，長期生存を得ている腎細胞癌の1例．泌尿器外科 **26**：732，2013
12）山本庸介，村嶋真由子，長谷川和樹，ほか：舌の転移性腎細胞癌の1例．日口腔科会誌 **63**：111，2014
13）Boles R and Cerny J : Head and neck metastases from renal carcinomas.　Mich Med **70** : 616-618, 1971
14）Basso M, Cassano A and Barone C : A survey of therapy for advanced renal cell carcinoma.　Urol Oncol **28** : 121-123, 2009
15）Motzer R, Hutson T, Tomczak P, et al. : Sunitinib versus interferon alfa in metastatic renal-cell carcinoma.　N Engl J Med **356**:115-124, 2007
16）Ganini C, Lasagna A, Ferraris E, et al. : Lingual metastasis from renal cell carcinoma : a case report and literature review.　Rare Tumors **4** : e41, 2012
17）Albiges L, Oudard S, Negrier S, et al. : Complete remission with tyrosine kinase inhibitors in renal cell carcinoma.　J Clin Oncol **30** : 482-487, 2012

(Received on February 10, 2016
Accepted on April 4, 2016)