# 転移巣の起源に苦慮した同時多発転移の1例

藤原　遼[1]*，成田　充弘[1]，影山　進[1]，河内　明宏[1]
仲山　貴永[2]，西　奈津実[2]，杉原　洋行[2]，岡田　裕作[3]
[1]滋賀医科大学泌尿器科学講座，[2]滋賀医科大学病理学講座，[3]野洲病院泌尿器科

# A CASE OF SYNCHRONOUS MULTIPLE METASTASES IN WHICH THE ORIGIN COULD NOT BE IDENTIFIED BY ROUTINE EXAMINATION

Ryo Fujiwara[1], Mitsuhiro Narita[1], Susumu Kageyama[1], Akihiro Kawauchi[1], Takahisa Nakayama[2], Natsumi Nishi[2], Hiroyuki Sugihara[2] and Yusaku Okada[3]
[1]*The Department of Urology, Shiga University of Medical Science*
[2]*The Department of Molecular and Diagnostic Pathology, Shiga University of Medical Science*
[3]*The Department of Urology, Yasu Hospital*

A 67-year-old man presented at our hospital with severe edema on the left side of his neck, chest and brachial regions. He had a history of right radical nephrectomy due to renal cell carcinoma (RCC, clear cell subtype, stage II) 15 years earlier. Thereafter, metastases to the pancreatic tail and right lung, and left lung metastasis were removed at 8 years and 11 years, respectively, after the nephrectomy. Four years earlier, he had also undergone total gastrectomy for gastric carcinoma (poorly differentiated adenocarcinoma, stage IV) and subsequent maintenance chemotherapy for gastric carcinoma. Follow-up computed tomography (CT) disclosed bilateral lung metastases and a pancreatic head metastasis. Cytology of pleural effusion on admission suggested pleuritis carcinomatosa from RCC. Clinical diagnosis was bilateral lung and pancreatic head metastases, pleuritis carcinomatosa and left subclavian vein thrombosis due to RCC metastasis. Maintenance chemotherapy for gastric carcinoma was replaced by Sunitinib 50 mg for RCC but he died of progressive disease 20 days later. Immunohistochemical study of the tissue from autopsy revealed lung metastasis and pancreatic head metastasis from both RCC and gastric carcinoma as well as multiple visceral metastases, pleuritis carcinomatosa and left subclavian vein thrombosis due to gastric carcinoma. Cause of death was acute respiratory failure due to pulmonary tumor embolism and pulmonary edema. Immunohistochemical study from autopsy was able to reveal the exact diagnosis, and immunohistochemical studies may be helpful in diagnosing the exact origin of metastasis and selecting appropriate treatments in patients with multiple cancers.

(Hinyokika Kiyo **62**: 473-477, 2016　DOI: 10.14989/ActaUrolJap_62_9_473)

**Key words**: Renal cell carcinoma, Gastric carcinoma, Synchronous metastases, Immunohistochemical staining

## 緒　言

腎癌と胃癌の同時多発転移は非常に稀であり，これまでに同様の報告はない．複数の進行性悪性腫瘍の既往を有する患者では転移再発を認めた場合，今後の治療方針の決定のために転移病変の原発巣を慎重に特定する必要がある．

今回われわれは腎癌と胃癌の既往がある，左鎖骨下静脈血栓症，肺，膵頭部転移，癌性胸膜炎の症例を経験し，その原発巣の特定に苦慮したので，剖検所見に若干の文献的考察を加えて報告する．

## 症　例

患　者：67歳，男性

既往歴：高血圧，盲腸癌（63歳時，回盲部切除術施行．pTis pN0M0，p stage 0），肺動脈血栓症（65歳時，胃癌術後に発症．抗凝固療法で軽快）

主　訴：左頸部・前胸部・左上腕の浮腫

現病歴：1999年に右腎癌に対して根治的右腎摘除術（淡明細胞癌，stage II）が施行された．2007年に膵尾部，右肺転移を認め，膵尾部，脾合併切除術，右肺部分切除術を施行，いずれも診断は淡明細胞癌であった．2008年に左肺転移を認めたが，本人が他院での補完代替療法を希望し，経過観察された．2010年8月，左肺門部リンパ節の腫大を指摘され，肺門部リンパ節，左肺部分切除術を施行．診断は淡明細胞癌であっ

* 現：公立甲賀病院泌尿器科

た．同年9月に胃癌を指摘され，胃全摘除術，D2（＋No 16）郭清，R-Y 再建術を施行した．病理組織診断は低分化腺癌 tub2-por，pT3（SS），ly1，v0，pN3（16/56），pPM（－），pDM（－），H0，P0，CY0，M1（No 16），p stage IV であったため，術後より CPT-11 および S-1 の化学療法が継続された．2013年2月に hypervascular な膵頭部腫瘤を指摘されたが，消化器外科と相談の結果，予後規定因子は胃癌と判断し，胃癌の治療を優先して化学療法を継続した．2013年6月に左頸部，前胸部，左上腕の浮腫，発赤が出現した．CT で左鎖骨下静脈血栓症を認め，当院循環器内科入院となった．

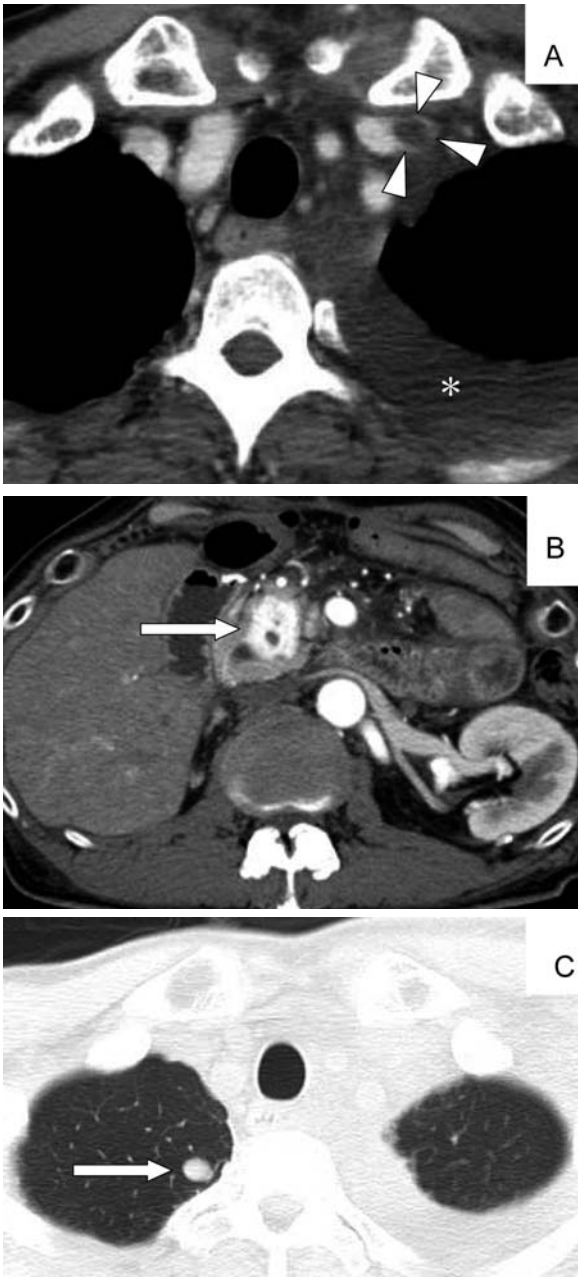


**Fig. 1**. Enhanced CT on admission shows A) left pleural effusion (＊) and left subclavian vein thrombosis (△). B) hypervascular lesion of pancreatic head (arrow). C) lung metastasis (arrow).

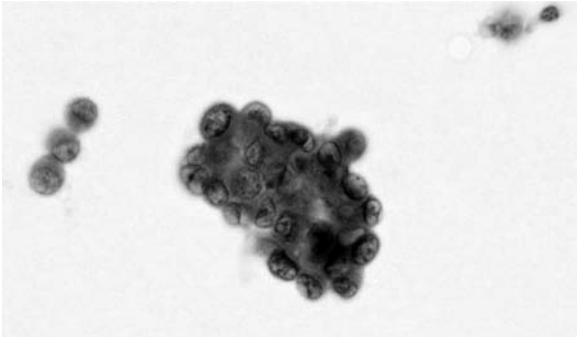

**Fig. 2**. Cytology of pleural effusion: atypical cells that have swelling round nuclei with small nucleoli.

現　症：左頸部，鎖骨下，前胸部および左上腕にかけて発赤・腫脹あり

血液生化学検査：Ht 35.4%，Hb 11.8 g/dl，WBC 4,400，Plt 252,000，D-D 27.9 μg/ml（＜0.9），CEA 4.2 ng/ml（＜5.0），CA19-9 12 U/ml（＜36），CA125 32 U/ml（＜34）と D-D の上昇を認めた．

胸腹部造影 CT：左鎖骨下静脈に血栓を認めた．両側肺野に数 mm 径の多発肺結節影および左胸水貯留を認めた．また膵頭部に hypervascular な腫瘤影を認めた（Fig. 1A～C）．

左胸水細胞診（Fig. 2）：小型核小体が見られる腫大した円形核を持つ異型細胞を認め，免疫染色にて腎癌で陽性となる CD10 は陰性であったが，細胞形態的に淡明細胞癌（class V）と診断された．

入院後経過：左鎖骨下静脈血栓症に対して循環器内科で抗凝固療法が開始されたが，改善せず，以前に切除した肺，膵尾部転移が腎癌由来であったこと，膵頭部の hypervascular な腫瘤影，胸水細胞診の結果から左鎖骨下静脈血栓症の原因は右腎癌由来と考えられた．自覚症状があることから血栓症の治療を優先すべきとの判断で胃癌に対する化学療法を中止し，抗凝固療法に加えて sunitinib 50 mg を4週間投与2週間休薬のプロトコールで開始した．

13日目で血小板減少 grade 3 にて休薬となった．15日目の CT で鎖骨下静脈血栓の縮小を認めたが，肺，膵頭部腫瘤に変化なく，胸水および腹水は増加を認めた．その後，急激に全身状態の悪化を認め，20日目で永眠した．生前からの本人の希望，家族の同意を得て病理解剖を施行した．

剖検所見：右肺上葉では CK7 陰性，E-cadherin 陰性，vimentin 陽性を示す淡明細胞癌の転移と CK7 陽性，E-cadherin 陽性，vimentin 陰性を示す胃癌転移との合併を認めた（Fig. 3）．両側肺の脈管内に胃癌由来の腫瘍塞栓および血栓を認め，両側肺水腫も認めた（Fig. 4A）．

胸膜，腹膜に明らかな播種性病巣は確認できなかっ

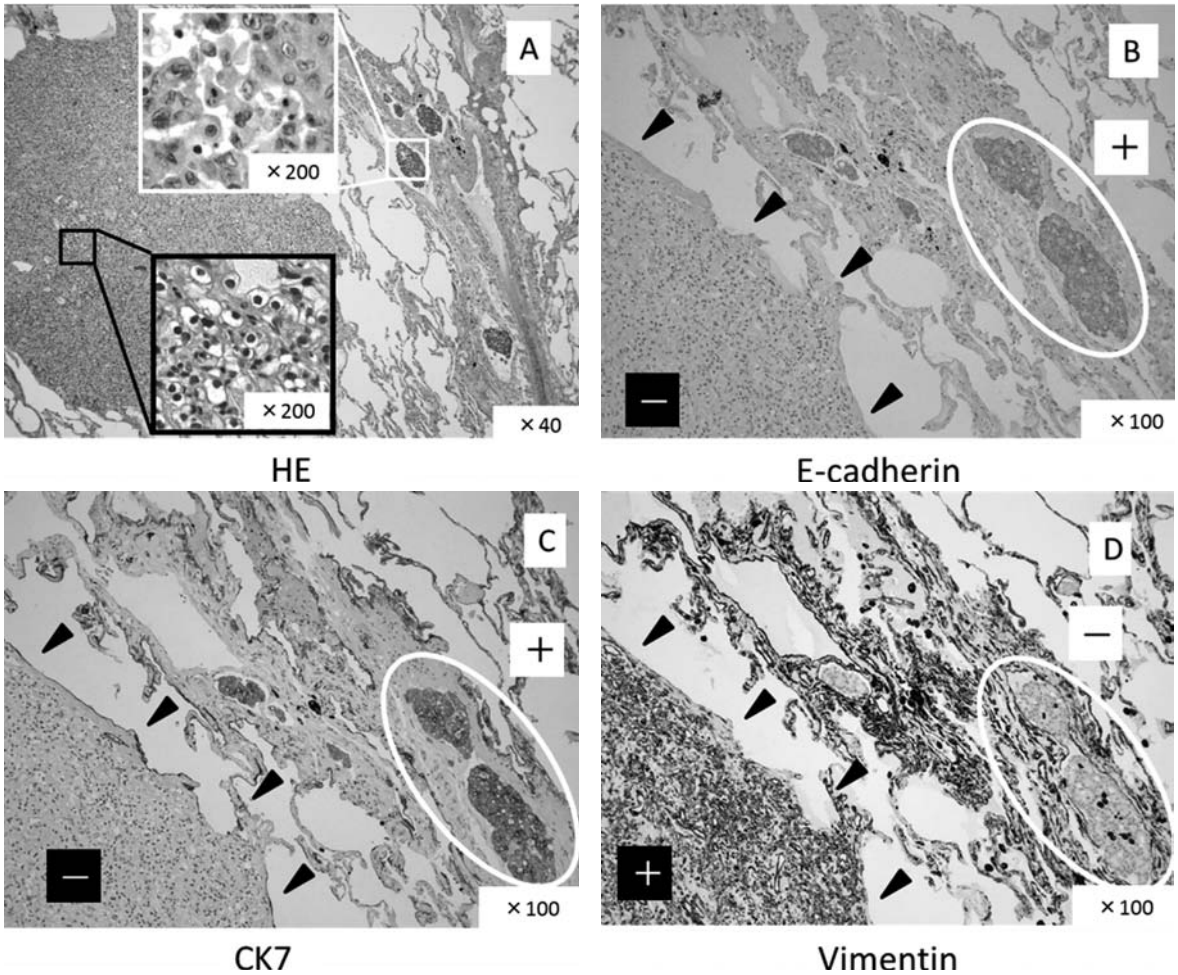


**Fig. 3**. Histopathological appearance shows lung metastases from both gastric carcinoma (white square) and RCC (black square). A, B, C) immunohistochemical staining. RCC (▲) was negative for CK7 and E-cadherin, and positive for vimentin. Gastric carcinoma (white circle) was positive for CK7 and E-cadherin, and negative for vimentin.

たものの，顕微鏡的にびまん性に浸潤していたのは胃癌であったことから，左癌性胸膜炎，癌性腹膜炎は胃癌由来と考えられた．

Hypervascular な膵頭部腫瘤は被膜を持ち，淡明細胞癌であったが，被膜外では胃癌の浸潤を認めた（Fig. 4B）．

胸管から左鎖骨下静脈へ合流する胃癌の腫瘍血栓を認めたが，近傍にリンパ節転移は認めなかった（Fig. 4C）．

胃癌は肺，膵臓，胸膜，腹膜，胸管以外に画像上指摘されなかった心臓，食道，肝臓，右副腎，骨髄，小腸，腹部リンパ節への多発転移を認めた．腎癌は肺，膵臓への転移のみであった．以上より死因は胃癌による肺腫瘍塞栓および肺水腫による呼吸不全と考えられた．

## 考　　察

腎癌の転移経路は血行性転移が優位であり，好発部位は肺，肝，骨，副腎，リンパ節などが挙げられる[1]．対して低分化腺癌と印環細胞癌を主とする未分化型の胃癌の転移経路はリンパ行性，腹膜播種が優位であるが，好発部位は肺，肝，骨，脳，腹膜，リンパ節などが挙げられ[2]，腎癌との間で転移部位に大きな差は見られない．各転移巣の画像的特徴として，膵頭部転移は hypervascular な腫瘤であったことから画像上は腎癌からの転移が疑われた．また転移性肺腫瘍は血行性の場合，両側性に肺末梢側，胸膜下にびまん性に数 mm 径の境界明瞭，表面平滑な結節影を呈する頻度が高く，リンパ行性の場合，癌性リンパ管症として気管支，血管周囲束や小葉間隔壁の肥厚像が見られ，30～50％で胸水貯留が認められる[3]．以上の特徴から本症例の肺転移は血行性が主体と考えられ，膵頭部転移，肺転移を画像より胃癌由来と疑うことは困難であった．両者の全生存期間中央値は転移性胃癌が S-1＋CPT-11 治療下で12.8カ月[4]，対して転移性腎癌では sunitinib 治療下で26.4カ月[5]であることから予後規定因子を胃癌として治療を優先した．しかし，その４カ月後に自覚症状を有する左鎖骨下静脈血栓症が出

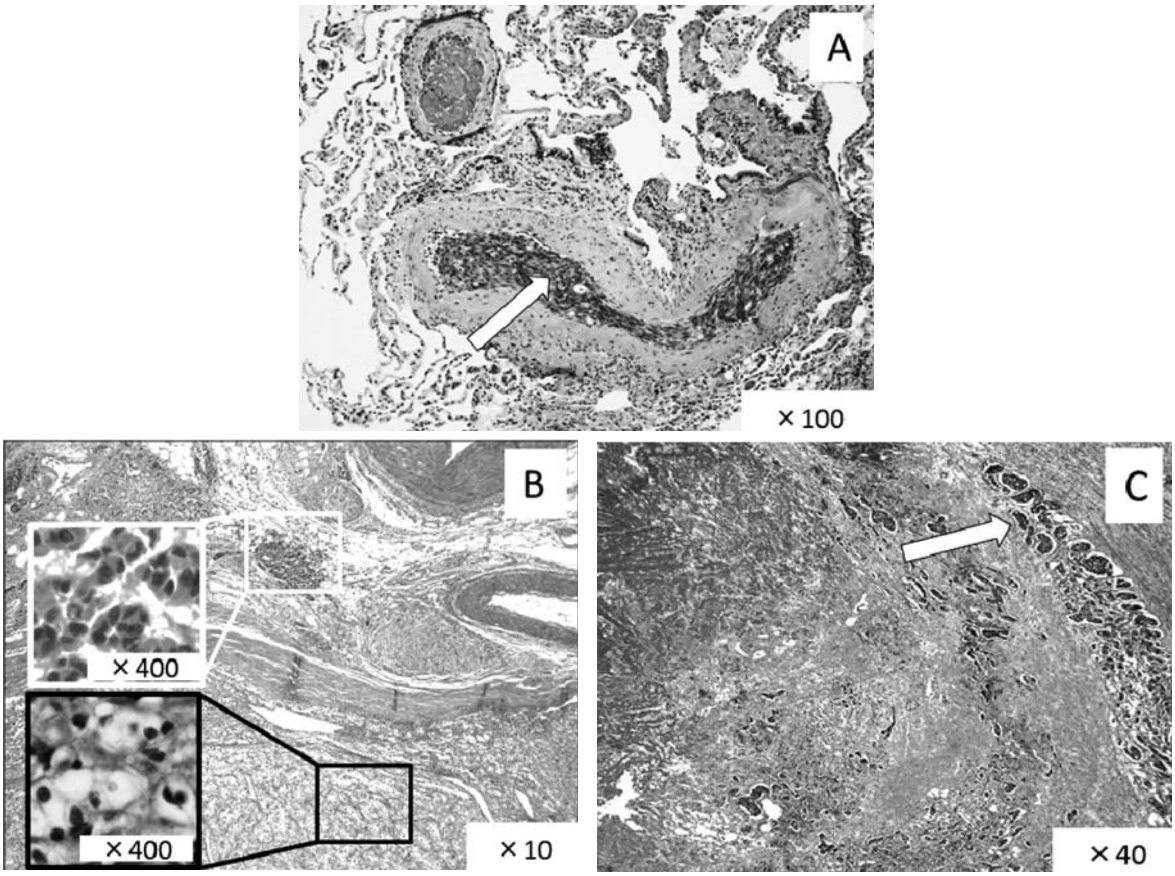


**Fig. 4**. Histopathological appearance shows A) tumor embolism from gastric carcinoma in the vessels of both lungs (white arrow), B) pancreatic head metastasis outside the capsule from gastric carcinoma (white square), inside the capsule from RCC (black square), C) tumor embolism from gastric carcinoma in left subclavian vein (white arrow).

現し，臨床画像から腎癌の転移が血栓症の原因と診断した．その時点で自覚症状を有する血栓症の治療を優先することに方針を変え，胃癌の化学療法を中止し，sunitinib による治療を開始した．

化学療法と sunitinib の併用に関しては，非小細胞肺癌や下部消化管癌でそれぞれ併用療法を行った報告[6,7]があるが，いずれも有害事象の増悪を認めており，併用の是非については明確な結論を得ていない．一方，今回の死因となった呼吸不全の原因に腫瘍塞栓以外に両側肺水腫も挙げられており，sunitinib が肺水腫に影響を与えた可能性がある．鎖骨下静脈血栓症の発症時から，正確に胃癌由来と臨床診断がついていれば，sunitinib は投与しなかった．正確な臨床診断をえることで有害事象のリスクを回避できたかも知れない．

腎癌，胃癌に関する静脈血栓塞栓症（VTE）の頻度についてはどちらが優位か一定の見解を得ていない[8~10]．本症例は左鎖骨下静脈血栓症を臨床的に腎癌の術後再発と診断したが，腎癌による鎖骨下静脈血栓症の報告は，腎癌と診断された際に同時発生していた２例[11,12]のみであった．腎癌術後に下大静脈または右房内において血栓症として再発した報告は４例あるが[13~16]，鎖骨下静脈血栓症の術後再発の報告はなく，腎癌による鎖骨下静脈血栓症はきわめて稀であると考えられた．一方，胃癌における鎖骨下静脈血栓症の頻度は VTE 全体の１％との報告がある[17]．しかし，胃癌術後の腫瘍血栓再発の報告はなく，本症例において左鎖骨下静脈血栓症の原発巣を特定することはきわめて困難であった．

転移性腫瘍における原発巣の特定方法として，細胞診や組織診の免疫染色が挙げられる．細胞診の特徴として淡明細胞癌では淡明で広く，N/C 比が小さく，核内が抜けたように見られる．胃癌では N/C 比が大きく，核形の不整と核縁の肥厚などの所見が見られる[18]．しかし検体が少量では評価不十分となることや，手術や化学療法後の場合，癌細胞の細胞像が変化し，中皮細胞や炎症性細胞の所見が多彩になるなどの変化を生じるため，判定が困難となる[18]．本症例では，胃癌に対して化学療法を定期的に継続しており，細胞診も判定に苦慮したと考えられる．本症例の胸水細胞診で CD10 の陰性は確認していたが，細胞形態学的所見が優先されて淡明細胞癌と診断された．剖検の際に胸水，腹水細胞診の免疫染色を確認していなかったが，組織に対する E-cadherin，CK7，vimentin

による免疫染色で正確な診断に至り，当初の胸水細胞診の免疫染色結果をより重視すべきと考えられた．細胞診については転移性腎癌の細胞診に対する免疫染色で PAX8，PAX2 共に感度，特異度が100，95％を示したとする報告があり，有用性が高いと思われる[19]．

しかし，これまでに胸水細胞診の免疫染色によって腎癌肺転移と診断された報告はなく，本症例も剖検時の組織の免疫染色によって確定診断に至った．安易に細胞診に頼らず，まず生検による組織診断を第一選択とすべきである．

最後に，今回正確な診断が得られた要因は剖検が可能であったからであり，近年の診断技術によっても最終診断に疑問が生じるような症例では剖検を躊躇しないことが重要であると考えられた．

## 結　　語

腎細胞癌と胃癌の既往を有する左鎖骨下静脈血栓症，多発転移に対して，臨床的に腎癌由来と考えられたが，病理解剖によって胃癌が死因と最終診断が得られた 1 例を経験した．化学療法などを施行している場合，正確な診断のためには細胞診や組織診に免疫染色の活用が勧められる．

## 文　　献


1）Grignon DJ, Eble JN, Bonsib SM, et al.: Clear cell renal cell carcinoma. In: Pathology and Genetics of Tumours of the Urinary System and Male Genital Organs. Volume 7, Edited by John N. Eble, Guido Sauter, Jonathan I. Epstein, et al. 3rd ed, pp 23–25, World Health Organization Classification of Tumours, IARC Press, Lyon, 2004

2）Nakamura K, Sugano H and Takagi K: Carcinoma of the stomach in incipient phase: its histogenesis and histologic appearances. Gann **59**: 251–258, 1968

3）本多　修：転移性肺腫瘍（癌性リンパ管症を含む），胸部の CT．村田喜代史，上甲　剛，村山貞之編．第 3 版，pp 198–202，MEDSi，東京，2011

4）Imamura H, Iishi H, Tsuburaya A, et al.: Randomized phase III study of irinotecan plus S-1 (IRIS) versus S-1 alone as first-line treatment for advanced gastric cancer (GC0301/TOP-002) Gastrointestinal Cancer Symposium, 2008

5）Motzer RJ, Hutson TE, Tomczak P, et al.: Overall survival and updated results for sunitinib compared with interferon alfa in patients with metastatic renal cell carcinoma. J Clin Oncol **27**: 3584–3590, 2009

6）Heist RS, Wang X, Hodgson L, et al.: Alliance for clinical trials in oncology: CALGB 30704 (Alliance): a randomized phase II study to assess the efficacy of pemetrexed or sunitinib or pemetrexed plus sunitinib in the second-line treatment of advanced non–small-cell lung cancer. J Thorac Oncol **9**: 214–221, 2014

7）Carrato A, Swieboda-Sadlej A, Staszewska-Skurczynska M, et al.: Fluorouracil, leucovorin, and irinotecan plus either sunitinib or placebo in metastatic colorectal cancer: a randomized, phase III trial. J Clin Oncol **31**: 1341–1347, 2013

8）Khorana AA, Francis CW, Culakova E, et al.: Frequency, risk factors, and trends for venous thromboembolism among hospitalized cancer patients. Cancer **110**: 2339–2346, 2007

9）Levitan N, Dowlati A, Remick SC, et al.: Rates of initial and recurrent thromboembolic disease among patients with malignancy versus those without malignancy: risk analysis using medicare claims data. Medicine **78**: 285–291, 1999

10）Blom JW, Doggen CJ, Osanto S, et al.: Malignancies, prothrombotic mutations, and the risk of venous thrombosis. JAMA **293**: 715–722, 2005

11）Hameed A, Pahuja A, Thwaini A, et al.: Subclavian vein thrombosis: an unusual presentation of renal cell carcinoma. Can Urol Assoc J **5**: E27–28, 2011

12）May M, Seehafer M, Helke C, et al.: Superior vena cava syndrome with bilateral jugular and subclavian vein thrombosis: paraneoplastic manifestion of renal cell carcinoma. Urologe A **42**: 1374–1377, 2003

13）Smith RB: Long-term survival of a vena caval recurrence of renal carcinoma. J Urol **125**: 575–578, 1981

14）Uygur MC, Ozen H and Sozen S: Late recurrence of renal cell carcinoma as a solitary thrombus in the inferior vena cava. BJU Int **87**: 126, 2001

15）Finkelstein MP, Drinis S, Tortorelis DG, et al.: Recurrence of renal cell carcinoma with extensive vena caval thrombus three years after radical nephrectomy. Urol Int **68**: 199–201, 2002

16）Minervini A, Salinitri G, Lera J, et al.: Solitary floating vena caval thrombus as a late recurrence of renal cell carcinoma. Int J Urol **11**: 239–242, 2004

17）Lee KW, Bang SM, Kim S, et al.: The incidence, risk factors and prognostic implications of venous thromboembolism in patients with gastric cancer. J Thromb Haemost **8**: 540–547, 2010

18）五十嵐誠治：腹腔細胞診の判定．病理鑑別診断アトラス胃癌，深山正久，大倉康男編．第 1 版，pp 248–255，文光堂，東京，2009

19）Waters L, Crumley S, Truong L, et al.: PAX2 and PAX8: Useful markers for metastatic effusions. Acta Cytol **58**: 60–66, 2014


(Received on February 15, 2016
Accepted on May 12, 2016)