交叉性異所性融合腎に発生した腎細胞癌に対して腎部分切除術を施行した1例

岡田　学，前鼻　健志，田中　俊明
北村　寛，舛森　直哉
札幌医科大学医学部泌尿器科学講座

A CASE OF RENAL CELL CARCINOMA IN A CROSSED FUSED ECTOPIC KIDNEY TREATED WITH PARTIAL NEPHRECTOMY

Manabu Okada, Takeshi Maehana, Toshiaki Tanaka,
Hiroshi Kitamura and Naoya Masumori
The Department of Urology, Sapporo Medical University School of Medicine

A 76-year-old man came to the department of gastrointestinal medicine with lower left abdominal discomfort and constipation. A crossed fused ectopic kidney with a renal tumor in the left upper pole of the kidney was detected by computed tomography. We performed left partial nephrectomy safely in spite of the complicated shape and complexity of the blood vessels. The pathological diagnosis was clear cell renal cell carcinoma, pT3a, with a negative surgical margin. After surgery, renal function was well preserved.

(Hinyokika Kiyo **63**: 15-20, 2017 DOI: 10.14989/ActaUrolJap_63_1_15)

Key words: Crossed fused ectopic kidney, Renal cell carcinoma

緒　言

画像診断技術の進歩により腎奇形が発見される頻度は増加しているが，融合腎は稀な疾患である．今回交叉性異所性融合腎に発生した腎細胞癌に対して腎部分切除術を合併症なく安全に施行するとともに，術後腎機能が良好に保たれた1例を経験したので文献的考察を加えて報告する．

症　例

患　者：79歳，男性

主　訴：左下腹部痛，便秘

既往歴：高血圧，脂質異常症，非持続性心室頻拍

家族歴：特記事項なし

現病歴：腹部膨満感と便秘の精査のために前医内科で腹部CTを撮影したところ，骨盤内に融合した腎と100 mm大の腎腫瘍を指摘され当科紹介となった．

理学所見：左上腹部に腫瘤性病変を触知した．

血液検査所見：血清クレアチニン（sCr）値は1.08 mg/dl，estimated glemerular filtration rate（eGFR）は50.9 ml/min/1.73 m^2 であった．その他の項目に明らかな異常は認めなかった．

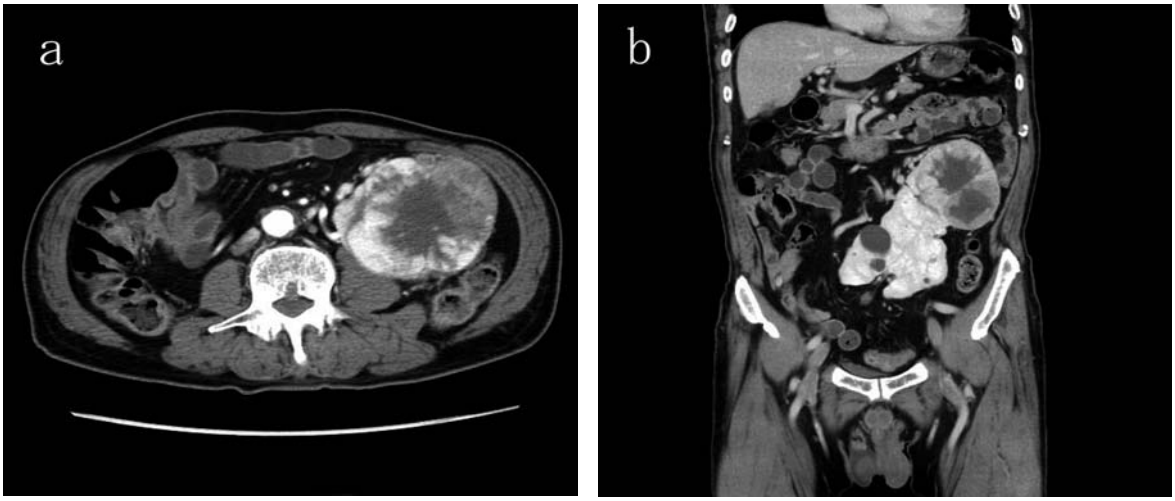

Fig. 1. CT scan demonstrating tumor mass arising from orthotopic left renal moiety (a: transverse plane b: coronal plane).

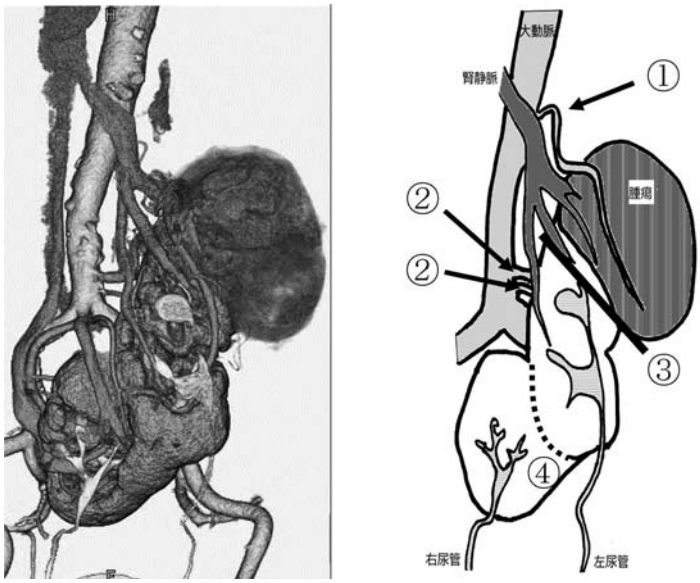

a

b

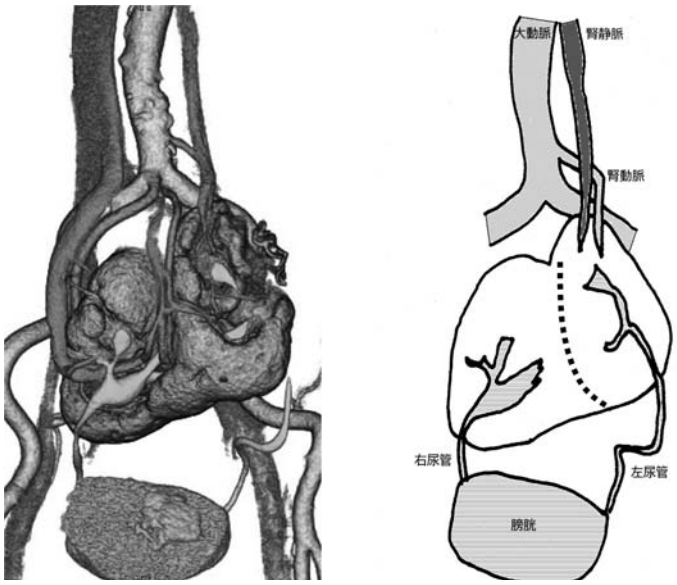

c

Fig. 2. a : Preoperative 3D-CT and the schema demonstrating renal vessels of both kidneys and urinary tracts (① : tumor feeding artery, ② : clamping artery, ③ : resection line, ④ : fusion line). b : Intraoperative view (① : ligated tumor feeding artery, ② : clamping artery). c : 3D-CT and the schema depicting both kidneys three months after operation (broken line shows the fusion line of the kidney).

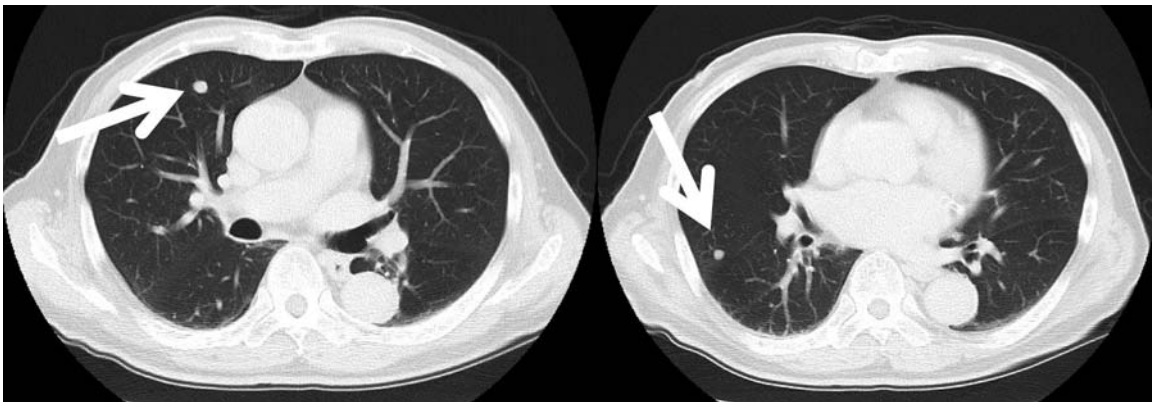

Fig. 3. Lung CT three months after operation (white arrows show lung metastases).

画像診断：CT では右腎が左側に交差し融合腎となっており，左腎上極に 103×83 mm 大の hypervascular な腎腫瘍を認めた（Fig. 1）．遠隔転移の所見はなく，交叉性異所性融合腎に発生した腎細胞癌 cT2bN0M0 と診断した．

治療方針：左腎腫瘍に対して開腹での腎部分切除にて腫瘍摘除を行う方針とした．腎動静脈をすべて確保した上で正常な左腎実質を温存する腎部分切除術が可能か判断することにした．ただし腎血管の走行が複雑であり，左腎動脈の温存が不可能であった場合は腎部分切除術から左半腎切除術に切り替える方針とした．

手術所見：臍上 5 cm から下腹部正中に約 20 cm の切開創をおいた．S 状結腸から下行結腸外側の壁側腹膜を切開し，結腸を正中側に脱転し後腹膜を展開した．術前に撮影した 3-dimensional–CT（3D-CT，Fig. 2a）と照合し，血管の走行を明らかにしながら手術を進めた．左腎へ流入する 3 本の腎動脈と腎静脈を確保し，まず腫瘍へ流入する左腎動脈（Fig. 2a①，b①）を結紮・切断したところ，腎腫瘍の可動性が得られ，腎を全周にわたって剥離しなくとも十分な視野確保が可能となった．腎動脈の温存，正常な左腎実質の温存は可能と判断し，腎部分切除術を施行する方針とした．あらかじめ確保していた下腸間膜動脈尾側より分岐する 2 本の左腎動脈（Fig. 2a②，b②）を，ブルドック鉗子を用いて遮断後に腎盂を一部離断し，腫瘍から約 10 mm の margin をつけて切除した（Fig. 2a③）．開放した腎杯を閉鎖後，切除断端の腎実質を 1-0 ポリジオキサノン縫合糸（PDS-II® ジョンソン・エンド・ジョンソン社）で 4 針縫合したところ止血が得られたため左腎の一部を温存することが可能であった．手術時間は 3 時間20分，温阻血時間12分，出血量 380 ml であり，特に合併症なく終了した．

摘出標本：腫瘍は 115×83×65 mm 大で重量は 390 g，内部に壊死を伴う黄白色調であった．

病理組織学的所見：淡明から好酸性胞体を有する多辺形の腫瘍細胞を認め，clear cell renal cell carcinoma，G3＞2，pT3a（腎周囲脂肪織浸潤），INFα，ly0，v0 と診断，切除断端は陰性であった．

術後経過：既往歴に非持続性心室頻拍があり，手術侵襲により致死性不整脈出現の可能性があったため術後は集中治療室での管理となった．不整脈の出現は認めず術後 1 日目に一般病棟に転棟し，術後 7 日目に退院となった．術後腎機能は大きな低下なく経過し，術後 3 カ月の sCr は 1.18 mg/dl，eGFR は 46.2 ml/min/1.73 m^2 であった．

術後 3 カ月の CT では局所再発は認めなかった．腎動脈はクランプした 2 本のうち，尾側の細径の動脈は描出されず腎動脈クランプによる影響も考えられたが，残存腎血流は良好に保たれていた（Fig. 2c）．しかし肺転移の出現を認め（Fig. 3），スニチニブの投与を開始した．現在スニチニブ投与18カ月目であるが大

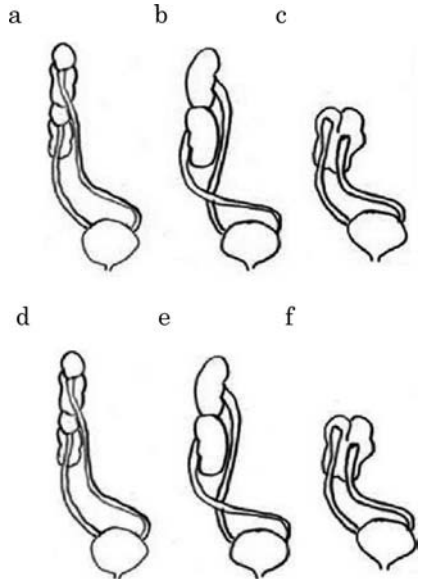

Fig. 4. Classification of crossed fused ectopic kidney. (a) Unilateral fused kidney (superior ectopia). (b) S-shaped kidney. (c) Lump kidney. (d) L-shaped kidney. (e) Disc kidney. (f) Unilateral fused kidney (inferior ectopia).

Table 1. Summary of reported cases of renal cell carcinoma in crossed fused ectopic kidney

症例	報告者	報告年	年齢	性別	診断契機	腫瘍最大径（cm）	McDonald[4] のⅠ型分類	手術アプローチ	阻血方法	病理	診断時転移部位	予後	備考
1	Langworthy[6]	1942	47	男	左背部痛	1.2	L型腎	経腹膜的（傍腹直筋切開）	不明	AC	なし	術後48カ月 NED	切除断端は縫合
2	Gerber[7]	1980	59	男	無症候性肉眼的血尿	9.0	ランプ型腎	経腹膜的（腹部正中切開）	自家腎移植	AC	なし	術後14カ月 NED	出血のため腎摘 術後は血液透析
3	Bolton[8]	1993	77	男	発熱 倦怠感	不明	不明	手術なし		不明	なし	他因死	敗血症のため死亡
4	Sugita[9]	2000	64	男	腹部腫瘤	9.0	L型腎	不明	術前に塞栓術	CCL	なし	術後24カ月 NED	
5	Tsunoe[10]	2001	67	男	食欲不振	5.5	L型腎	経腹膜的（腹部正中切開）	無阻血	CCL	なし	術後22カ月 NED	マイクロ波組織凝固装置使用
6	Stimac[11]	2002	62	男	腹痛 背部痛	6.0	不明	経腹膜的（切開創は不明）	不明	CCL	なし	術後24カ月 NED	半腎切除
7	Davis[12]	2008	53	男	息切れ	15.0	不明	不明	不明	PCC	肺 リンパ節	術後14カ月 AWD	半腎切除
8	Davis[12]	2008	60	男	偶然	5.3	下方変位性融合腎	不明	不明	CCL	なし	術後9カ月 NED	半腎切除
9	Cakmak[13]	2015	42	女	背部痛 排尿困難	7.0	不明	不明	不明	CCL	なし	術後7カ月 NED	
10	Nowroozi[14]	2015	53	女	無症候性肉眼的血尿	8.0	ランプ型腎	経腹膜的（腹部正中切開）	腎動脈	CCL	なし	術後18カ月 NED	
11	自験例	2016	79	男	腹部膨満感 便秘	10.0	L型腎	経腹膜的（腹部正中切開）	腎動脈	CCL	なし	術後24カ月 AWD	

AC : adenocarcinoma. CCL : clear cell carcinoma. PCC : papillary cell carcinoma. NED : no evidence of disease. AWD : alive with disease.

きな副作用はなく，また肺転移の増悪なく現在も加療継続中である．腎機能に関してはスニチニブ開始後から軽度の増悪傾向を認めたが，術後2年を経過しsCr 1.67 mg/dl，eGFR 31.4 ml/min/1.73 m^2 と比較的保たれていた．

考　　察

融合腎の原因として，馬蹄腎が400～1,800人に1人の割合とされ最も多く，交叉性変位腎（交叉性融合腎）は7,000人に1人と2番目に多いが比較的稀な疾患である[1]．交叉性変位腎は一側の腎が正中線を超えて反対側に変位し，それに付属する尿管が脊椎と交叉する尿路奇形と定義されている．病因としては，胎生時の尿管芽の発育異常，腎臓の上行を妨げる動脈の発育異常や臓器周囲の環境の変化といわれている[2]．Abeshouseら[2]は交叉性変位腎をその形態によって交叉性融合性腎変位（Ⅰ型），交叉性非融合性腎変位（Ⅱ型），単腎交叉性腎変位（Ⅲ型），両側性交叉性腎変位（Ⅳ型）の4型に分類している．頻度はⅠ型とⅡ型がほとんどであり，特に融合したⅠ型が多いとされ，本邦報告例ではⅠ型のみで70.8%を占めていた[3]．McDonaldら[4]はさらにⅠ型を融合腎の形態，尿管の走行から6種類（上位変位性融合腎，S型腎，ランプ型腎，L型腎，円盤型腎，下位変位性融合腎，Fig. 4）に分類した．頻度はL型腎が57.6%と最も多く自験例でもこのL型腎であった．交叉性異所性融合腎は多様な血管走行を呈し，手術の際には腎全体へのアプローチが必要であるとされている[5]．

交叉性異所性融合腎に発生した腎細胞癌はこれまで10例報告されておりその詳細をTable 1に示した[6~14]．本邦での報告はSugitaら[9]，Tsunoeら[10]の報告に続き3例目である．診断時比較的腫瘍径が大きいものが多かったが，転移を認めた症例は1例のみであった．最も多い病理組織型はclear cell carcinomaであった．症例1，2はadenocarcinomaと報告されているが，詳細が不明であるため現在の分類ではなく当時そのままの用語を使用した．10例中9例に対して手術が行われ，術後血液透析を要したのは出血により腎温存ができなかった症例2のみであり，術後の腎機能は比較的保たれていたと思われる．

手術を施行した9例中，アプローチ法が明記されている5例はすべて経腹膜的に腫瘍に到達していた．交叉性異所性融合腎は腎動静脈の走行が複雑であることが多く，良好な視野の得られやすい経腹膜的アプローチが多く選択されたと思われる．本症例も経腹膜的にアプローチし，良好な視野のもとで3D-CTと照合しながら手術を進めることで血管の同定が容易となり，安全に腎部分切除術が施行可能であった．本症例は左腎動脈が腹側にあり，また腫瘍が上極に突出していたため経腹膜アプローチで視野確保が困難となることはなかった．しかし腫瘍が背側にある場合や背側から腎動脈が流入している場合に経腹膜的アプローチのみでは視野確保が困難になると考えられる．そのような場合Davisら[12]は経胸腹的または肋骨弓下からのアプローチが必要になる場合があると考察している．さらに腎を全周性に剥離する必要があり尿管損傷の危険性がある場合には，術前に尿管ステントを留置しておくことが有効であると報告されている[12,13]．また全周性に剥離しても腫瘍へアプローチできない場合，本症例のCTで示すように（Fig. 2a④，2c）比較的融合部がわかり易い症例では，伊夫貴ら[15]が馬蹄腎に対する腎部分切除術で報告したように，融合部の離断を先行し視野を確保してから腎部分切除を施行することも考慮すべきと考えられた．

結　　語

交叉性異所性融合腎に発生した腎細胞癌に対して腎部分切除術を施行した1例を経験した．腎動静脈の走行は複雑であったが大きな合併症なく安全に腎部分切除術を施行することが可能であった．

文　　献

1）Woodward M and Frank JD : Abnormal migration and fusion of the kidneys. In : Pediatric Urology. Edited by Gearhart JP, Rink RC, Mouriquand P. 2nd ed, pp 213-217, Elsevier Saunders, Philadelphia, 2010
2）Abeshouse BS and Bhisitkul I : Crossed renal ectopia with and without fusion. Urol Int **9** : 63-91, 1959
3）進藤喜予，鈴木緑郎，大西康夫，ほか：交叉性融合腎の1例．大阪医 **31** : 73-77, 1997
4）McDonald JH and McClellan DS : Crossed renal ectopia. Am J Surg **93** : 995-1002, 1957
5）Stimac G, Dimanovski J, Ruzic B, et al. : Tumors in kidney fusion anomalies-report of five cases and review of literature. Scand J Urol Nephrol **38** : 485-489, 2004
6）Langworthy HT and Drexler LS : Carcinoma in crossed renal ectopia. J Urol **47** : 776-783, 1942
7）Gerber WL, Culp DA, Brown RC, et al. : Renal mass in crossed fused ectopia. J Urol **123** : 239-248, 1980
8）Bolton DM, Bowsher WG, Costello AJ : Renal cell carcinoma in both moieties of crossed fused ectopia. Aust N Z J Surg **63** : 662-663, 1993
9）Sugita S, Kawashima H, Kishimoto T, et al. : Renal cell carcinoma in an L-shaped kidney. Int J Urol **7** : 236-238, 2000
10）Tsunoe H, Yasumasu T, Tanaka M, et al. : Resection of an L-shaped kidney with renal cell carcinoma using a microwave tissue coagulator. Int J Urol **8** : 459-462, 2001
11）Stimac G, Spajic B, Ruzic B, et al. : A rare case of renal cell carcinoma in a patient with crossed-fused ectopia :

surgical and radiologic considerations. Acta Clin Croat **43** : 305-307, 2002
12) Davis CM, Rao MV, Flanigan R, et al. : Renal cell carcinoma in two patients with crossed fused ectopic kidneys. Urol Int **81** : 370-372, 2008
13) Cakmak O, Isoglu CS, Peker EA, et al. : Renal cell carcinoma in patient with crossed fused renal ectopia. Acrh Ital Urol Andro **87** : 330-331, 2016
14) Nowroozi MR, Ghorbani H, Amini E, et al. : Unusual presentation of renal cell carcinoma in crossed ectopic kidney. Nephrourol Mon **7** : e26760, 2015
15) 伊夫貴直和，上原博史，小村和正，ほか：馬蹄鉄腎に合併した腎細胞癌の1例．泌尿紀要 **55** : 611-613, 2009

(Received on June 3, 2016
Accepted on September 20, 2016)