自然被膜下腎出血を契機に発見された乳頭状腎細胞癌の1例

宮下　雅亜[1]*，岩田　　健[2]，中西　弘之[1]，邵　　仁哲[3]
[1]京都中部総合医療センター泌尿器科，[2]近江八幡市立総合医療センター泌尿器科
[3]京都第二赤十字病院泌尿器科

SPONTANEOUS SUBCAPSULAR RENAL HEMORRHAGE OF PAPILLARY RENAL CELL CARCINOMA

Masatsugu Miyashita[1], Tsuyoshi Iwata[2], Hiroyuki Nakanishi[1] and Jintetsu Soh[3]
[1]*The Department of Urology, Kyoto Chubu Medical Center*
[2]*The Department of Urology, Omihachiman Community Medical Center*
[3]*The Department of Urology, Japanese Red Cross Kyoto Daini Hospital*

A 75-year-old man with a history of chronic kidney disease (CKD) visited our emergency room after the sudden onset of severe right lower abdominal pain and nausea. Computed tomography (CT) showed right perirenal hematoma and renal tumor, which was diagnosed as a spontaneous rupture of the right renal tumor. It was difficult to correctly diagnose the tumor as benign or malignant with magnetic resonance imaging (MRI). Because of CKD, a shunt was implanted, and dynamic enhanced CT was performed. Dynamic enhanced CT showed a slightly enhanced area of the tumor, and it was diagnosed as renal cell carcinoma (RCC). Radical nephrectomy was performed, and he has not experienced recurrence within 7 months after the surgery. Pathological diagnosis was papillary renal carcinoma. Spontaneous renal hemorrhage is relatively uncommon, but the most common cause of spontaneous renal hemorrhage is renal cell carcinoma (26.1%). CT is useful for diagnosis, but it is not highly accurate. Therefore, it is necessary to discuss surgical indication carefully.

(Hinyokika Kiyo **63**: 263-266, 2017　DOI: 10.14989/ActaUrolJap_63_7_263)

Key words: Renal cell carcinoma, Spontaneous hemorrhage

緒　　言

腎細胞癌が自然出血を契機に発見されることは稀であり，腎細胞癌の1％未満であるとされている[1~3]．一方，自然腎出血の26.1％が腎細胞癌によるとされており[4]，自然腎出血の原因として腎細胞癌は念頭におかねばならない．今回われわれは自然出血を契機に発見された乳頭状腎細胞癌の1例を経験したので，若干の文献的考察を加えて報告する．

症　　例

患　者：75歳，男性

主　訴：右下腹部痛，嘔吐

家族歴：特記すべきことなし

既往歴：慢性腎臓病（G4A3），糖尿病，脂質異常症，狭心症，ラクナ梗塞

現病歴：2015年6月，突然の右下腹部痛・嘔吐を認め救急受診．

来院時現症：身長162 cm，体重65 kg，BT 36.0°C，BP 148/61 mmHg，HR 64/min，右下腹部の圧痛を認め，右CVA叩打痛陽性であった．

来院時検査成績：WBC 7,490/μl，RBC 3,450,000/μl，Hb 9.9 g/dl，Ht 29.4％，PLT 157,000/μl，BUN 52.3 mg/dl，CRE 2.85 mg/dl，AST 26 U/l，ALT 15 U/l，ALP 188 U/l，T-BIL 0.4 mg/dl LDH 302 U/l，CPK 780 U/l，AMY 139 U/l，CRP 0.4 mg/dl，PT 96％，APTT 26.4秒と軽度貧血，救急受診前と同程度の腎機能障害，LDH，CPKの軽度上昇を認めた．

画像診断：腹部単純CTにて右腎被膜下に高吸収を示す血腫を認め（Fig. 1A），上極に40 mm大の突出する腫瘤様構造を認めた（Fig. 1B）．以上より右腎腫瘍自然出血の診断で入院となった．

入院後経過：腎機能不良であるため，血管造影や腹部造影CTを行わず，まずは安静による保存的加療とした．入院翌日Hb 7.5 g/dlまで低下したため濃厚赤血球を4単位輸血し，その後貧血の進行は認めなかった．第4病日に単純MRIを施行した．MRIでは40 mm大の腫瘤がT1WIで腎実質と等～高信号の混在，T2WIでは少し低信号を呈しており，明らかな脂肪成分は認めなかった（Fig. 2）．腎細胞癌，脂肪成分の少ない腎血管筋脂肪腫，oncocytomaなどが鑑別に挙がったが確定診断には至らなかった．第5病日には

* 現：京都府立医科大学泌尿器科学教室

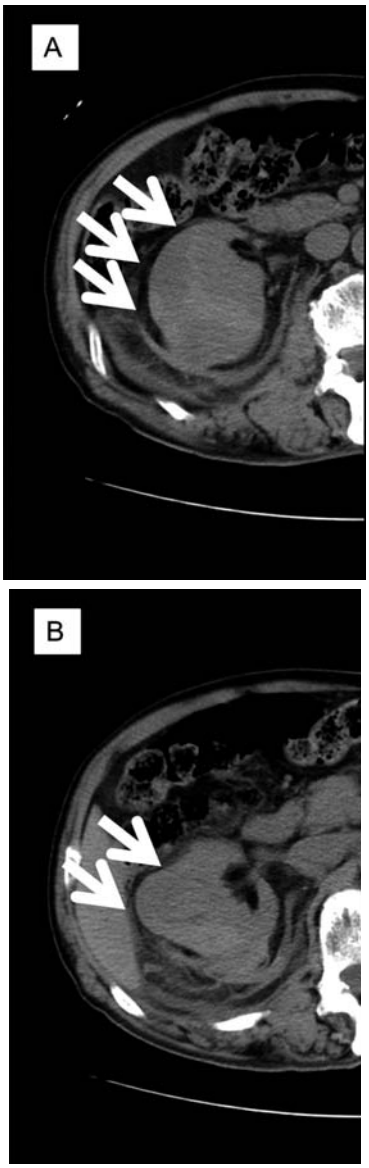

Fig. 1. A: Plain CT shows right perirenal hematoma (arrows). B: The tumor exists in the superior pole of the right kidney (arrows).

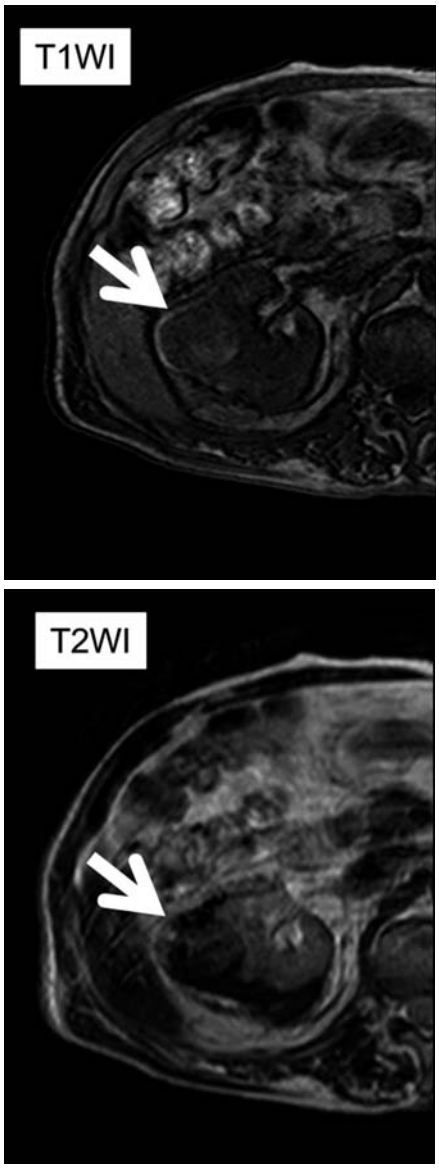

Fig. 2. T1 enhanced image shows the tumor as iso and high intensity area (arrow), T2 enhanced image shows the tumor as low intensity area (arrow).

CRE 5.41 mg/dl まで上昇し，その後低下傾向を認めた．最終的には CRE 3〜4 mg/dl まで改善したが，確定診断に必要な造影 CT を行うことにより血液透析が必要となる可能性，場合によっては腎摘除術が必要となる可能性を考えて，第12病日に内シャント造設術を施行した．確定診断のために CT ガイド下針生検も考慮したが，肺穿刺のリスクが懸念され施行しなかった．最終的に確定診断のため輸液負荷の上，第21病日に造影 CT を施行した．40 mm 大の腫瘤内部は大部分に造影効果を認めなかったが，腎と接する辺縁領域に徐々に濃染する充実成分を認め，腎細胞癌と診断（Fig. 3）し，第48病日，全身麻酔下に根治的右腎摘除術を施行した．

手術所見：腹腔鏡下，後腹膜到達法で手術を開始したが，腎と周囲組織との癒着が強く，開腹術へ移行した．手術時間は370分，出血量は 4,232 ml であった．

摘出標本：腎上極に被膜で覆われた腫瘍性病変を認め，割面は血腫様であった．

病理学的所見：肉眼的に腫瘍と思われた大部分は出血性壊死や肉芽組織，瘢痕組織であり，腫瘍部は僅か 15 mm の範囲に認めるのみであった（Fig. 4）．腫瘍部は円柱状腫瘍細胞の乳頭状増殖を認め papillary renal carcinoma，type2，G3＞G2，INFb，v0，ly0 と診断した（Fig. 5）．

術後経過：術後 CRE4 mg/dl 前後で推移し，透析導入は行わず．術後 7 カ月現在再発は認めていない．

考　　察

腎癌の自然出血は腎細胞癌症例中0.3〜0.8％と報告

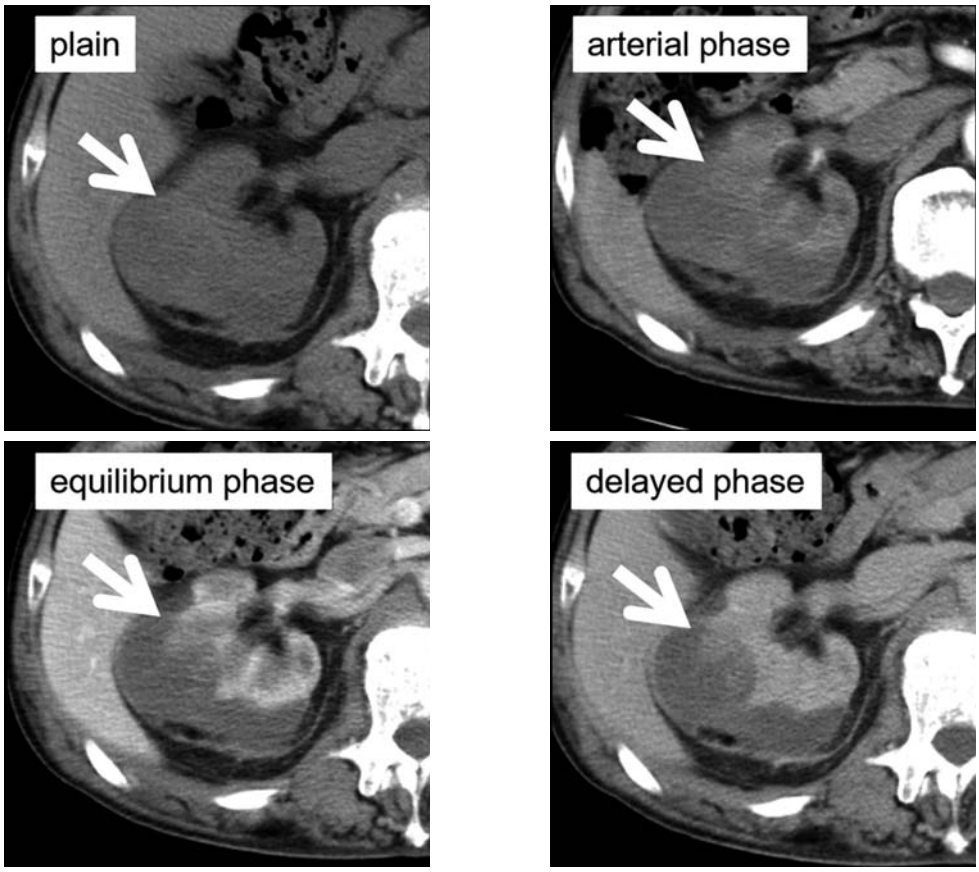

Fig. 3. Dynamic enhanced CT shows the tumor is slightly enhanced (arrows).



Fig. 4. Cut surface shows tumor is mostly hematoma (square) and RCC exists only in the 15 mm area of the hematoma (circle).

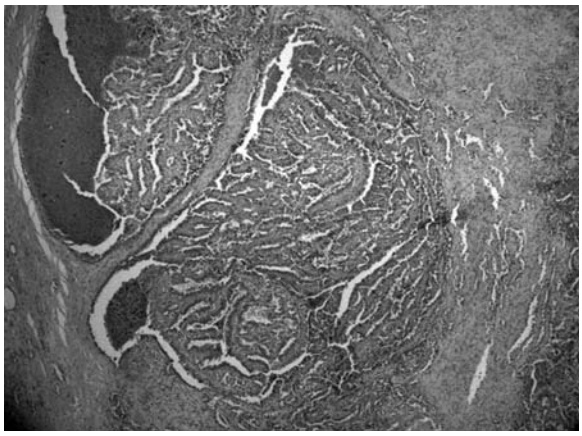

Fig. 5. Histopathological examination revealed papillary renal carcinoma, type2, G3＞G2, INFb, v0, ly0.

され[1~3]，きわめて稀と考えられる．一方，非外傷性腎周囲血腫の58～63％が腎腫瘍によるものと報告されており[4~6]，なかでも Zhang ら[4]は，腎細胞癌は全体の26.1％で血管筋脂肪腫（AML）の29.1％についで頻度が高いと報告している．他の原因として血管異常が17％，特発性が6.7％，感染が４％とされているが，自然腎出血を認めた時に，腎細胞癌を疑うことは必要と考えられた．

腫瘍径に関しては，自然腎出血を来たした腎細胞癌43例中４cm 以下が14例，４cm 以上が12例，記載なしが17例と報告されており[4]，本症例のように小径腎細胞癌でも自然腎出血を来たしえると考えられた．

組織型について本邦では特徴的なものは推測できないとされている．しかし，自然腎出血を来たした腎細胞癌のうち，Mcdougal ら[5]は淡明細胞癌が65％，乳頭状腎細胞癌が20％と報告，金城ら[7]は淡明細胞癌が57％，spindle cell＋sarcomatoid cell が13％，それ以外が30％と，腎細胞癌全般（淡明細胞癌75～85％，乳頭状腎細胞癌10～15％）[8]に比べて淡明細胞癌の割合が

低く，乳頭状腎細胞癌などの非淡明細胞癌割合が高いことが示唆されている．また，乳頭状腎細胞癌は腫瘍周囲に壊死を伴うことが多く，脆く，壊れやすい性質をもつとされており[9]，乳頭状腎細胞癌は他の組織型より自然出血のリスクが高い可能性があると推察された．

確定診断には造影CTが有用とする報告が多い．しかし，自然出血の原因に対する正診率はRonaldらの報告[10]で50%，Bellevilleらの報告[11]で67%と高くない．その要因としては血腫の存在や小径腎細胞癌が出血原因となる場合があるためと考えられる．また乳頭状腎細胞癌は腫瘍周囲壊死の造影効果が乏しいため腎嚢胞との鑑別がしばしば困難であるとされる．本症例では腫瘍にわずかの造影効果を認めたため診断し得たが，小径乳頭状腎細胞癌の場合，さらに診断が困難であると考えられた．また確定診断のためのCTガイド下針生検は肺穿刺の恐れがあるため今回施行しなかったが，施行していたとしても腫瘍径が小さく，壊死組織が大部分であった本症例では確定診断に至らなかった可能性が十分あると考えられた．

治療法については，自然腎出血の原因として腎細胞癌が疑われる場合は積極的な外科的治療が推奨されている[12]が，血腫の存在や小径腎細胞癌の可能性などにより原因診断が困難であることから，血腫の消退状態をCTなどで観察し血腫細部の不均一な造影所見や吸収過程の血腫のCT値の不均一性，新たな出血が認められる場合に腎摘除術を行うべきとの意見やAMLとの鑑別がつかなかったため8カ月弱経過してから腎摘除を行った報告もある[13~15]．しかし，腎出血後長期経過してからの手術は癒着が当然予想される．本症例では重度CKDで腎出血直後，進行する腎機能障害を認めたため，腎保護の観点から造影CTを即座に施行せず診断が遅れてしまったこと，またシャント造設を施行してから待機的に腎摘除術を施行してしまったことが結果として癒着をまねき，開腹術への移行，大量出血につながってしまったと反省される．このように重度CKD症例や単腎症例は，腎摘出により術後維持透析が必要となる可能性があるため，慎重な術前の検討が必要だが，手術時期によっては癒着が問題となる可能性も考慮しなければならない．

結　　語

自然出血を来たした乳頭状腎細胞癌の1例を経験した．腎自然出血の原因として腎細胞癌を疑うことは必須であるが，その診断は難しく，特に重度CKD症例や単腎症例では手術適応や手術時期について十分な検討が必要であると考えられた．

本論文の要旨は，第231回日本泌尿器科学会関西地方会において発表した．

文　　献

1）Skinner DG, Colvin RB, Vermillion CD, et al.: Diagnosis and management of renal cell carcinoma: a clinical and pathologic study of 309 cases. Cancer **28**: 1165-1177, 1971

2）Patel NP and Lavengood RW: Renal cell carcinoma: natural history and results of treatment. J Urol **119**: 722-726, 1978

3）鈴木英考，岡　応樹，内野秀紀，ほか：腎腫瘍自然破裂の臨床的検討．帯広厚生病医誌 **14**：31-35，2011

4）Zhang JQ, Fielding JR and Zou KH: Etiology of spontaneous perirenal hemorrhage: a meta-analysis. J Urol **167**: 1593-1596, 2002

5）Mcdougal WS, Kursh ED and Persky L: Spontaneous rupture of the kidney with perirenal hematoma. J Urol **114**: 181-184, 1975

6）Cinman AC, Fancer J and Kaufman JJ: Spontaneous perinephric hemorrhage in a 65-year-old man. J Urol **133**: 829-832, 1985

7）金城孝則，種田建史，米田　傑，ほか：自然破裂を来たし急速な転帰をたどった腎細胞癌の1例．泌尿紀要 **59**：517-521，2013

8）大保亮一：腫瘍病理学．ベッドサイド泌尿器科学．吉田　修編．第4版．pp 485-486，南江堂，東京，2013

9）Hora M, Hes O, Klecka J, et al.: Rupture of papillary renal cell carcinoma. Scand J Urol Nephrol **38**: 481-484, 2004

10）Zagoria RJ, Dyer RB, Assimos DG, et al.: Spontaneous perinephric hemorrhage: imaging and management. J Urol **145**: 468-471, 1991

11）Belville JS, Morgentaler A, Loughlin KR, et al.: Spontaneous perinephric and subcapsular renal hemorrhage: evaluation with CT, US, and Angiography. Radiology **172**: 733-738, 1989

12）Kendall AR, Senay BA and Coll ME: Spontaneous subcapsular renal hematoma: diagnosis and management. J Urol **139**: 246-250, 1988

13）米納浩幸，安次富勝博，呉屋真人，ほか：自然破裂を来たしたaqcuired cystic disease of the kidney（ACDK）に合併した腎細胞癌の1例．西日泌 **61**：525-527，1999

14）廣田英二，高村俊哉，鳥山清二郎：自然破裂を契機に発見されたAqcuired cystic disease of the kidney (ACDK) に合併した腎癌の1例．腎と透析 **74**：1177-1180，2013

15）中井正治，中村直博：自然破裂を来たした腎血管筋脂肪腫と鑑別が困難であった腎細胞癌の1例．泌尿紀要 **49**：99-101，2003

(Received on November 17, 2016
Accepted on April 3, 2017)