エベロリムス関連間質性肺疾患の自然軽快を認めた転移性腎癌の1剖検例

黒川　真行[1]，内藤　　整[1]，一柳　　統[1]，樺澤　崇允[2]
黒田　悠太[1]，櫻井　俊彦[1]，西田　隼人[1]，川添　　久[1]
加藤　智幸[1]，長岡　　明[1]，山川　光徳[2]，土谷　順彦[1]
[1]山形大学医学部腎泌尿器外科学講座，[2]山形大学医学部病理診断学講座

SPONTANEOUS REMISSION OF EVEROLIMUS-INDUCED INTERSTITIAL LUNG DISEASE IN METASTATIC RENAL CELL CARCINOMA: AN AUTOPSY CASE REPORT

Masayuki Kurokawa[1], Sei Naito[1], Osamu Ichiyanagi[1], Takanobu Kabasawa[2], Yuta Kurota[1], Toshihiko Sakurai[1], Hayato Nishida[1], Hisashi Kawazoe[1], Tomoyuki Kato[1], Akira Nagaoka[1], Mitsunori Yamakawa[2] and Norihiko Tsuchiya[1]
[1]*The Department of Urology, Yamagata University Faculty of Medicine*
[2]*The Department of Pathological Diagnosis, Yamagata University Faculty of Medicine*

Interstitial lung disease (ILD) is a common side effect of the mechanistic target of rapamycin inhibitor everolimus. Most cases of everolimus-induced ILD are mild and reversible. As per guidelines, even if Common Terminology Criteria for Adverse Events grade 1 or 2 everolimus-induced ILD occurs, either continuation of everolimus without dose reduction or readministration at a low dose is possible. However, the pathophysiology of everolimus-induced ILD is unknown. We present a case of everolimus-induced ILD with spontaneous remission during treatment in a patient with metastatic renal cell carcinoma. At autopsy, there was no evidence of remodeling or chronic inflammation in the lungs. Cryptogenic interstitual pneumonia and broncholitis obliterans with organizing pneumonia can be suspected as a pattern of mild everolimus-induced ILD. This case report provides evidence that everolimus-induced ILD is reversible from the pathological perspective.

(Hinyokika Kiyo **63**: 377-380, 2017　DOI: 10.14989/ActaUrolJap_63_9_377)

Key words: Everolimus, Interstitial lung disease, Renal cell carcinoma

緒　　言

根治切除不能または転移性の腎細胞癌に対するエベロリムスの第三相試験の結果によると，13.1%に間質性肺疾患（interstitial lung disease: ILD）が認められている[1]この臨床試験で画像評価が可能な245例を後ろ向きに検討した結果，53.9%にILDを認めたとの報告もある[2]一方，エベロリムスに関連したILDの多くは軽症かつ可逆性であるため，ILDを認めた場合でも投与継続もしくは減量により再投与が可能となっている[3]．しかしながら，エベロリムス関連ILDの病態は不明な点が多く，どの程度肺に障害を残してILDが収束するかを病理学的に検討した報告はない．今回，エベロリムス投与中にILDを認めたが，自然軽快した肺組織を剖検で確認できた症例を経験したので，文献的考察を加えて報告する．

症　　例

患　者：74歳，男性

既往歴：HCVキャリア

現病歴：X年，右腎腫瘍に対して右根治的腎摘出術を施行した（pT2aN0M0，clear cell carcinoma，G1＞2）．術後3年間adjuvant therapyとしてIFN療法を施行した後，経過観察となっていた．

X＋10年4月，縦隔リンパ節転移が出現し，同年6月，スニチニブを開始した．X＋11年4月，尿蛋白4.16 g/日を認め投与を中止した．同年5月，ソラフェニブに変更したが，薬疹のため中止した．同年6月IL-2，IFN-α，tegafur uracil併用療法[4]に変更し5コースまで施行したが病勢進行のため中止となった．

X＋12年5月エベロリムス10 mg/日に変更した．投与後1カ月時点でKL-6が747 U/ml（正常範囲：0～500 U/ml），1カ月半時点で1,209 U/mlまで上昇を認めた．ただし，投与開始前のベースラインの値が697 U/mlともともと高値であった事と自覚症状はなく胸部単純X線写真上も肺野に異常はなかった事からエベロリムスの投与を継続した．LDHとCRPについてはILD発症前後から上昇したが，休薬により低

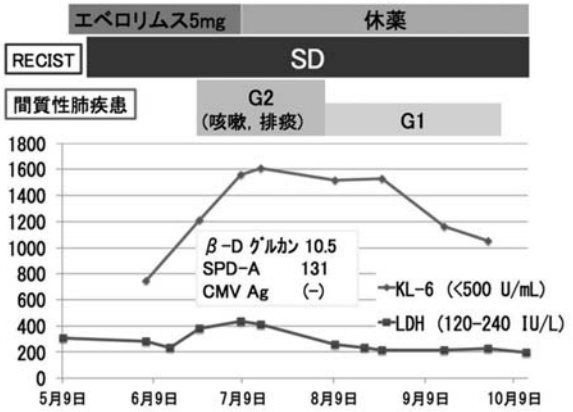

Fig. 1. Chest CT scan two months after the initiation of everolimus treatment shows diffuse ground grass opacities in the lower lobe of both lungs.

Fig. 2. Clinical course around the onset of ILD and the changes of serum KL-6 and LDH levels. RECIST: evaluation criteria in solid tumors, SD: stable disease.

下した（Fig. 1）．投与2カ月時点で咳嗽と息切れを自覚した．SpO_2 94%と低下，両側下肺野に捻髪音を聴取し，胸部単純X線写真とCT上間質性肺炎像を認めたため（Fig. 2），grade 2のILDと判断し，エベロリムスを休薬した．休薬翌日から，自覚症状と画像所見が軽快したため，ステロイドは使用せず休薬のみで経過観察を行った．喀痰培養陰性，サイトメガロウイルス抗原陰性，β-Dグルカン10.5 pg/nlと，感染症は否定的であった．半年後のCTでは胸部陰影はほぼ消失した（Fig. 3）．陰影消失後もKL-6は1,200～1,400 U/ml程度で推移し，以降は低下することはなかった．

X＋12年9月，TS-1を4カ月間投与したが，多発肺転移の出現と縦隔リンパ節転移の増大を認め中止した．X＋13年2月よりスニチニブを再投与したが，同年8月肺の癌性リンパ管症のため中止した．

X＋13年9月，アキシチニブを開始したが転移巣は緩徐に増大し，X＋15年多発骨転移が出現した．同年6月，肺の癌性リンパ管症による呼吸不全のため永眠

Fig. 3. Chest CT scan of 6 months after withdrawal of everolimus shows that diffuse ground grass opacities were resolved.

された．

【剖検所見】

［肉眼所見］

死後2時間25分で病理解剖を行った．開胸すると左側1,000 ml，右側100 mlの血性胸水を認めた．腹部では漿液性の腹水を少量認めた．直径数mmの転移性腫瘍が肺表面，胸膜，腹腔内，腹膜，腸間膜に多発性に認められた．胸膜の結節は一部肺と癒着していた．

［顕微鏡所見］

両側肺，肝臓，骨，胸・腹膜の結節には淡明で一様な細胞を認め，淡明細胞癌の転移の所見であった．臓側胸膜辺縁には腫瘍細胞を認め，癌性胸膜炎の所見を認めた．肺のリンパ管には腫瘍細胞の浸潤を認め，死因は癌性リンパ管症に起因する呼吸不全と判断した．生前ILDを認めた両側下葉を含む全肺野で背景の肺胞構造は保たれており，線維化や慢性炎症を示唆する所見を認めなかった．

考　　察

抗悪性腫瘍薬全体におけるILDの発生頻度はおおむね1％程度であり，比較的肺合併症の多いブレオマイシンでも10.2%に留まる．ゲフィチニブをはじめとして本邦でも分子標的薬の登場とともに薬剤性ILDの誘引となる薬剤は増加している[5]．特にエベロリムスによるILDは高頻度に認められ画像上53.9%にも上るとする報告もある[2]．頻度は多いものの，臨床的にエベロリムス関連ILDは軽症例が多くステロイドへの反応性も良いことが知られている．適正使用ガイドライン上もエベロリムス投与に伴うG1のILDは薬剤調整なく投与継続が可能であり，G2-3のILDでも症状改善後は減量により再投与が可能である[3]．ただし，エベロリムス関連ILDの病態は不明な点が多く，ILD後に肺組織にどれだけの障害を残している

かは明らかでない．本症例においては，エベロリムス関連 ILD の自然軽快から約 3 年経過した後の剖検ではあるが，剖検時の肺組織全体において過去の炎症を示唆するような線維化は認めなかった．ここから，エベロリムス関連 ILD は肺線維症を終末像とする典型的な ILD とは異なる病態である可能性が考えられた．

薬剤性 ILD は特発性間質性肺疾患の 7 分型を元に分類されるが，薬剤に伴うものは，①特発性肺線維症（idiopatjic pulmonary fibrosis : IPF）/ 通常型間質性肺炎（usual interstitial pneumonia : UIP）パターン，②非特異性間質性肺炎（nonspecific interstitial pneumonia : NISP）パターン，③特発性器質化肺炎（cryptogenic interstitial pneumonia : COP）/ 器質化肺炎を伴う閉塞性細気管支炎（bronchiolitis obliterans with organizing pneumonia : BOOP）パターン，④急性間質性肺炎（acute interstitial pneumonia : AIP）/ びまん性肺胞障害（diffuse alveolar damage : DAD）パターンの 4 パターンがあるとされる[5]．ただし，単一の薬剤が必ずしも特定のパターンを呈する訳ではなく，個々の症例によって病態は様々である．ただし，エベロリムスに関しては肺生検などで得られた13例のエベロリムス関連 ILD の病理学的所見の検討において，エベロリムス関連 ILD の病理学的な特徴としてリンパ球浸潤と organizing pneumonia が多かったとしている[6]．Organizing pneumonia（OP）は薬剤性間質性肺疾患の病理学的な分類の 1 つであり，間質性肺疾患の臨床的な分類における COP/BOOP とほぼ同義である． COP/BOOP は臨床上亜急性に進行し，画像上濃い浸潤影やすりガラス影を呈しステロイド療法への反応性が良好である[7]．COP/BOOP は Epler らが1985年に提唱した概念で，病態としては閉塞性細気管支病変と器質化肺炎像であり，肺胞壁入口部の一部に付着した器質化分質の形成とそれによる末端の肺胞の滲出物や炎症の波及が病態である．また，この肺胞入口部の器質化分質は後に吸収されるため，肺胞壁への直接障害は来たさない．このため通常型の間質性肺炎で見られるようなリモデリングや蜂巣肺への変化は少なく，炎症後も肺の構造は保たれている[8]．本症例の ILD も臨床経過は COP/BOOP に非常に類似しており，休薬で改善した点と剖検で間質性肺炎像が見られなかった点も矛盾しない．

ただし，エベロリムス関連 ILD では軽症のみならず重症例や死亡例の報告もある．柳内らはエベロリムス関連 ILD による呼吸不全から死に至った剖検例を報告している．この症例では COP/BOOP パターンを呈する部位のみならず，IPF/UIP パターンや NISP パターン，AIP/DAD パターンといった他の ILD のパターンが同時に肺の様々な部位で見られたとしている[9]．エベロリムス関連 ILD の重症例では，COP/BOOP の病態のみでは説明できない異なる機序による肺障害が起きている可能性がある．本邦におけるエベロリムス関連 ILD 7 例の検討では，KL-6 のベースラインからの上昇を全例に認めたとの報告があり，ILD の補助診断ツールとしての有用性が示唆される．しかしながら，KL-6 の重症化の予測因子としての意義については明らかではなかった[10]．ILD の重症化例と軽症例では病理学的な差異がある可能性はあるが，現状では ILD 初期の臨床所見やマーカーから重症化を予測することは困難である．ただし，ILD 発生・増悪のリスクとして，投与前に間質性肺炎様の陰影の見られた症例において G3 以上の間質性肺疾患の発現が高かった（異常所見あり群7.1%，異常所見なし群2.5%）との報告があり[3]，肺疾患の既往のある症例についてはエベロリムスの適応は慎重に選ぶべきである．

結　　語

今回の剖検所見から，エベロリムス関連 ILD は肺間質の組織学的なリモデリングを来たさず軽快する可能性があることが示唆された．

文　　献

1）Motzer RJ, Escudier B, Oudard S, et al. : Efficacy of everolimus in advanced renal cell carcinoma : a double-blind, randomised, placebo-controlled phase III trial.　Lancet **372** : 449–456, 2008

2）White DA, Camus P, Endo M, et al. : Noninfectious pneumonitis after everolimus therapy for advanced renal cell carcinoma. Am J Respir Crit Care Med **182** : 396–403, 2010

3）ノバルティスファーマ株式会社：アフィニトール錠適正使用ガイド．2015

4）加藤智幸，伊藤裕美，冨田善彦：腎細胞癌に対する免疫療法の再考　新規免疫治療薬導入に向けてこれまでのサイトカイン治療を振り返る IAT 療法．泌尿器外科 **29** : 769–771，2016

5）特発性間質性肺炎　診断と治療の手引き（改訂第 2 版）日本呼吸器学会びまん性肺疾患診断・治療ガイドライン作成委員会編. 2011

6）Saito Y, Kunugi S, Suzuki Y, et al. : Granuloma-forming interstitial pneumonia occurring one year after the start of everolimus therapy.　Intern Med **52** : 263–267, 2013

7）北市　正，廣岡　亜，金沢　豪，ほか：【肺・非腫瘍性疾患（肺疾患の立体的理解に向けて）Ⅰ：総論および間質性肺炎】Organizing pneumonia (OP) pattern.　病理と臨 **32** : 983–994，2014

8）Epler GR, Colby TV, McLoud TC, et al. : Bronchiolitis obliterans organizing pneumonia.　N Engl J Med **312** : 152–158, 1985

9）柳内　充，辻　　隆，原田　浩，ほか：エベロリムスによる薬剤性肺障害の 1 剖検例．市立札幌病

院医誌 **71**：83-88, 2011
10) Mizuno R, Asano K, Mikami S, et al.: Patterns of interstitial lung disease during everolimus treatment in patients with metastatic renal cell carcinoma. Jpn J Clin Oncol **42**: 442-446, 2012

(Received on February 16, 2017
Accepted on May 8, 2017)