

勃起後血尿による尿閉を繰り返した尿道血管腫の1例

濱田 彬弘¹, 八田原広大¹, 小山 梨恵¹
平山 和秀², 増井 仁彦¹, 七里 泰正¹

¹市立大津市民病院泌尿器科, ²原三信病院泌尿器科

URETHRAL HEMANGIOMA WITH REPEATED URINARY
RETENTION BY POSTERECTION HEMATURIA

Akihiro HAMADA¹, Kodai HATTAHARA¹, Ric OYAMA¹,
Kazuhide HIRAYAMA², Kimihiko MASUI¹ and Yasumasa SHICHIRI¹

¹The Department of Urology, Otsu City Hospital

²The Department of Urology, Harasanshin Hospital

A 73-year-old man presented to our hospital due to postejaculation gross hematuria and dysuria. Three months after onset, urinary retention occurred repeatedly. Under general anesthesia, cystourethroscopy following drug-induced erection was performed. A solitary sessile lesion with varicosity was found between the verumontanum and external sphincter. The tumor was resected endoscopically and recurrence was not observed during the follow-up period. Histological examination revealed a cavernous hemangioma of the urethra. Urologists should keep in mind that urethral hemangioma can be a cause of hematuria after erection or ejaculation.

(Hinyokika Kiyo 63 : 533-535, 2017 DOI: 10.14989/ActaUrolJap_63_12_533)

Key words : Urethral hemangioma, Hematuria, Urinary retention

緒 言

尿道血管腫は尿道に発生する稀な良性腫瘍である。今回われわれは診断に苦慮した尿道血管腫の1例を経験し、経尿道的腫瘍切除により良好な経過を得たので、文献的考察を加えて報告する。

症 例

患 者 : 73歳, 男性

主 訴 : 肉眼的血尿

既往歴 : 精管結紮術 (50歳代)

現病歴 : 性交後に肉眼的血尿, 排尿困難感を自覚し当科受診。3~4年前から時々同様の血尿を自覚していたが自然に改善していたため放置していた。

初診時検査所見 :

血液生化学検査 : RBC $4.04 \times 10^6 / \text{mm}^3$, Hb 12.9 g/dl, Ht 38.5%, WBC $6.7 \times 10^3 / \text{mm}^3$, Plt $12.3 \times 10^4 / \text{mm}^3$, PSA 1.158 ng/ml

検尿沈渣 : 尿蛋白 (-), 尿糖 (-), 潜血 (++) , RBC >100/HPF, WBC 1~4/HPF, 円柱 (-), 細菌 (-), 尿細胞診 class I

画像検査 : 超音波で前立腺肥大症, 膀胱内に少量血腫を認めたが, 膀胱尿道鏡では明らかな出血点やその他異常所見を認めず。MRI, 造影CTでは明らかな異常を認めず。

初診から3カ月後より勃起のみで血尿が出現し、凝

血塊で尿閉を繰り返すようになった。経過中計3回膀胱尿道鏡を施行したが、明らかな出血点、異常所見の同定には至らなかった。初診から5カ月経過の後に精査加療目的に入院した。

全身麻酔下にパパベリン塩酸塩計80mgを左右陰茎海綿体へ局注し、人工的な勃起状態で膀胱尿道鏡検査を施行した。精阜と括約筋の間に血管怒張を伴う腫瘍性病変を認め、直腸診を行うと腫瘍周囲からの出血を認めため焼灼止血を行った。術後血尿なく、術後3日目に退院した。

退院後に勃起後血尿が再燃し、前回認めた腫瘍性病変が責任病巣と考えられたため、経尿道的尿道腫瘍切除術を施行した。前回焼灼した腫瘍は存続しており、勃起状態でなくとも観察可能であった。括約筋を損傷しないよう注意しながらバイポーラループ電極で腫瘍を切除した (Fig. 1)。術後血尿や尿失禁を認めず、術後5日目に退院した。

病理組織所見 : 上皮下間質に不整形な拡張した血管が密に集合しており、海綿状血管腫の像を呈していた (Fig. 2)。以上より尿道血管腫と診断した。

術後経過は良好であり、術後2年経過した現在まで出血の再燃、尿失禁は認めていない。

考 察

尿道血管腫は尿道に発生する稀な疾患とされている。

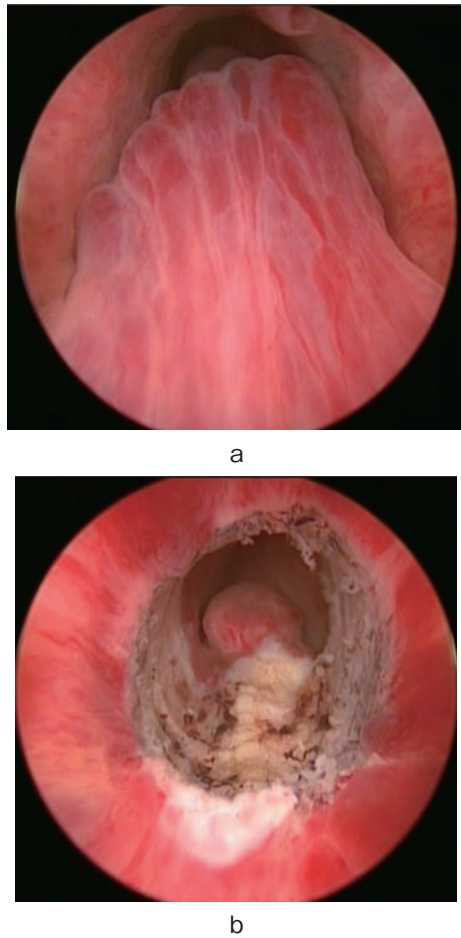


Fig. 1. Cystourethroscopy showed solitary sessile lesion with varicosis between verumontanum and external sphincter (a-before resection, b-after resection).

2008年に Saito は原因不明の血精液症、勃起後・射精後の血尿の原因の1つとして尿道血管腫について報告している。典型的な臨床像として精阜と外尿道括約筋の間に好発する単発の無茎性腫瘍を示しており、これは自験例で認めた隆起性病変ときわめて類似している。報告された計20例の年齢中央値は67歳(38~82歳)、症状としては肉眼的血尿11例、凝血塊による尿閉6例、血精液症が6例である¹⁾。男性の尿道血管腫の報告は2008年以降では自験例を含めて10例であった(Table 1)。

診断には膀胱尿道鏡が有効とされる^{4,5)}が、Penisが弛緩しているときには観察できず、勃起中、勃起直後にしか観察できないことがあるとされ⁶⁾、本症例でも膀胱尿道鏡検査を繰り返したが出血点がわからず診断に難渋した。今回は人工的な勃起状態で出血点を同定することができ、最終的に尿道血管腫の診断に至ったが、勃起後・射精後に灌流速度を緩めて膀胱尿道鏡を行うことが診断に有効とも報告されている¹⁾。また尿道血管腫は括約筋と近接しているため、通常の膀胱尿道鏡検査では見逃しやすいと思われる。本症例では全

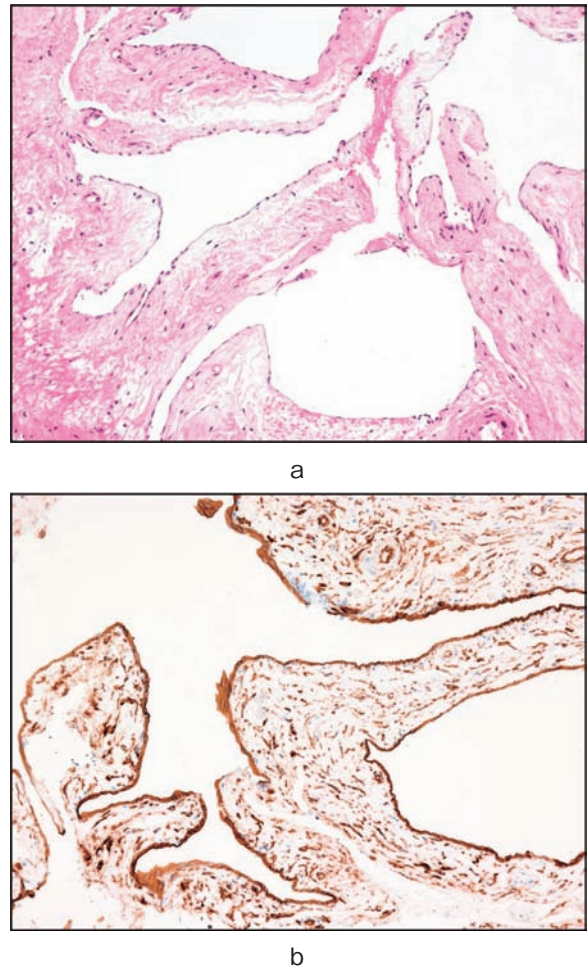


Fig. 2. Histological examination revealed cavanous hemangioma with collection of irregularly dilated vessels in stromal layer below the epithelium (a-HE \times 400). Immunohistochemical picture showed positivity for CD34 (b-CD-34 stain \times 400).

Table 1. Clinical features of 8 patients with urethral hemangioma reported from 2009 to 2017

Case No	著者	年齢	症状	尿沈渣	治療
1	Efthimiou I, et al. ²⁾	27	尿道出血	Normal	経尿道的切除
2	Noviello C, et al. ³⁾	1	肉眼的血尿	NA	経尿道的切除
3		54	血精液症	Normal	経尿道的切除+凝固
4		39	血精液症	Normal	経尿道的切除+凝固
5	Han H, et al. ⁴⁾	55	血精液症	Micro	経尿道的切除+凝固
6		44	血精液症	Normal	凝固
7		39	血精液症	Micro	経尿道的切除+凝固
8	自験例	73	肉眼的血尿	Micro	経尿道的切除+凝固

身麻酔により括約筋の緊張が取れたことも観察しやすくなった一因と考える。また、腫瘍サイズが小さい場合は MRI や CT では同定が困難な場合があり、経直腸ドップラーエコーが診断に有用な可能性がある¹⁾。

治療は腫瘍の位置やサイズによって様々であり、小さいものは経尿道的腫瘍切除・焼灼術^{1,7)}、大きいものは開放手術・尿道再建術が必要となる場合がある⁸⁻¹⁰⁾。その他動脈塞栓で治療された報告がある¹¹⁾。ただし、経尿道的切除・焼灼術は尿道狭窄、括約筋損傷のリスクがあり、レーザー焼灼術を推奨する報告もある¹²⁻¹⁴⁾。本症例では通常のレゼクトスコープによる経尿道的腫瘍切除術を施行したが、腫瘍再発や排尿障害・尿失禁などは認めておらず、勃起後・射精後の血尿も完全に消失しており、良好な経過が得られている。

尿道血管腫の病態に関しては定まったものないが、血管芽細胞の胎児期遺残によるとする先天性の説¹⁵⁾と、反復する静脈圧上昇により血管腫を形成するとする後天性の説¹⁾がある。先天性疾患である Klippel-Trenaunay syndrome に合併したという報告¹⁶⁾や、小児例の報告^{2,17)}が見られることは先天性の要因があることを示唆するが、一方で高齢者での発症報告もあり、症例によって発生機序が異なるのか、発症の詳細はいまだ不明である。出血症状は勃起や射精による急激な尿道内圧の上昇が血管腫を破綻させると考えられている¹⁾。

本疾患で特記すべきは診断が困難な点である。尿閉を来すほどの血尿を繰り返しているにも関わらず受診時の検査時には出血が止まっており、外来での膀胱尿道鏡検査では本疾患を同定しえず、診断までに時間を要した。尿道血管腫は稀な疾患とされるが、診断が困難な故に実際は報告されている以上に日常臨床の中に存在している可能性がある。本疾患の診断には病歴聴取が非常に重要であると考えられ、血精液症、勃起後・射精後の血尿の原因の1つとして尿道血管腫を念頭に置くべきである。

結 語

勃起後・射精後に血尿を来す原因の1つとして尿道血管腫がある。本症例では全身麻酔下、勃起状態下の膀胱尿道鏡検査により尿道血管腫を診断しえた。自験例では経尿道的腫瘍切除術が有効であった。

文 献

1) Saito S: Posterior urethral hemangioma: one of the

unknown causes of hematuria and/or hematospermia. *Urology* **71**: 168.e11-14, 2008

- 2) Efthimiou I, Kavouras D, Vasilakis P, et al.: Hemangioma of penile urethra-treatment with simple trans-urethral excision: a case report. *Cases J* **14**: 6199, 2009
- 3) Noviello C, Cobellis G, Romano M, et al.: Posterior urethral polyp causing haematuria in children. *Pediatr Med Chir* **33**: 134-136, 2011
- 4) Han H, Zhou X, Fan D, et al.: An unusual etiology for hematospermia and treatments that were successful. *Urology* **86**: 740-743, 2015
- 5) Furuya S, Ogura H, Tanaka Y, et al.: Hemangioma of the prostatic urethra: hematospermia and massive postejaculation hematuria with clot formation. *Int J Urol* **4**: 524-526, 1997
- 6) Cattolica EV: Massive hemospermia: a new etiology and simplified treatment. *J Urol* **128**: 151-152, 1982
- 7) Redman JF and Young JW: Massive post-ejaculation hematuria. *Urology* **30**: 73, 1987
- 8) Parshad S, Yadav SP and Arora B: Urethral hemangioma: an unusual cause of hematuria. *Urol Int* **66**: 43-45, 2001
- 9) Gerald H, Jordan and Kurt A McCammon: Surgery of the Penis and Urethra. In: *Cambell-Walsh UROLOGY*. Edited by Alan J Wein, Louis R Kavoussi, et al. 10th ed, pp 961, SAUNDERS, Philadelphia, 2012
- 10) Roberts JW and Devine CJ Jr: Urethral hemangioma: treatment by total excision and grafting. *J Urol* **129**: 1053-1054, 1983
- 11) Steinhardt G and Perlmutter A: Urethral hemangioma. *J Urol* **137**: 116-117, 1987
- 12) Khaitan A and Hemal AK: Urethral hemangioma: laser treatment. *Int Urol Nephrol* **32**: 285-286, 2000
- 13) de León JP, Arce J, Gausa L, et al.: Hemangioma of the prostatic urethra: Holmium laser treatment. *Urol Int* **80**: 108-110, 2008
- 14) Lauvetz RW, Malek RS and Husmann DA: Treatment of extensive urethral hemangioma with KTP/532 laser. *Lasers Surg Med* **18**: 92-95, 1996
- 15) Hayashi T, Igarashi K and Sekine H: Urethral hemangioma: case report. *J Urol* **158**: 539-540, 1997
- 16) Klein TW and Kaplan GW: Klippel-Tranaunay syndrome associated with urinary tract hemangiomas. *J Urol* **114**: 596-600, 1975
- 17) Demircan M, Ceran C, Karaman A, et al.: Urethral polyps in children: a review of the literature and report of two cases. *Int J Urol* **13**: 841-843, 2006

(Received on June 2, 2017)
(Accepted on August 1, 2017)