

## 乳頭状腎細胞癌 (Type 1) の術後腹膜転移に対し アキシチニブが奏効した 1 例

森 純一<sup>1,2</sup>, 中山 祐起<sup>1,2</sup>, 平儀野 剛<sup>2</sup>, 松山 豪泰<sup>1</sup>

<sup>1</sup>山口大学医学部附属病院泌尿器科学講座, <sup>2</sup>長門総合病院泌尿器科

### SUCCESSFUL TREATMENT OF PERITONEAL DISSEMINATION RECURRENCE WITH AXITINIB IN PAPILLARY RENAL CELL CARCINOMA: A CASE REPORT

Junichi MORI<sup>1,2</sup>, Yuki NAKAYAMA<sup>1,2</sup>, Tsuyoshi HIRAGINO<sup>2</sup> and Hideyasu MATSUYAMA<sup>1</sup>

<sup>1</sup>The Department of Urology, Graduate School of Medicine, Yamaguchi University

<sup>2</sup>The Department of Urology, Nagato General Hospital

We report a case of successful treatment of recurrence of peritoneal dissemination with axitinib. A 55-year-old man presented at our hospital with the chief complaint of remarkable abdominal fullness 18 months after right radical nephrectomy, which had been performed at another hospital for the treatment of renal cell carcinoma. The pathological diagnosis was papillary renal cell carcinoma type 1, pT3aN0M0. A large amount of ascites was detected by computed tomography, and recurrence of peritoneal dissemination was diagnosed (ascites cytology: class V). Sunitinib was started as a first-line treatment, but 1 month later, this was discontinued because of an adverse event (hyponatremia) and a lack of efficacy. As a second line therapy, axitinib 10 mg/day p.o. was administered. The ascites markedly decreased, and the disease status has remained stable after 18 months of treatment. To our knowledge, this is the first study to demonstrate the efficacy of axitinib in treating peritoneal dissemination.

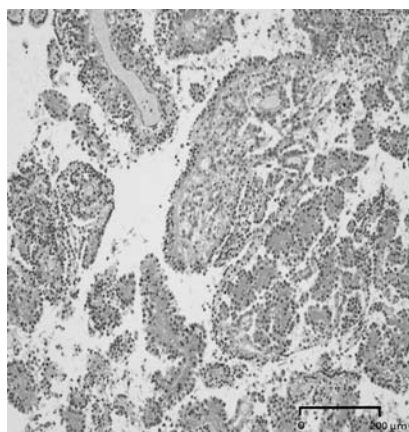
(Hinyokika Kyo 64 : 45-48, 2018 DOI: 10.14989/ActaUrolJap\_64\_2\_45)

**Key words :** Axitinib, Renal cell carcinoma, Papillary type 1

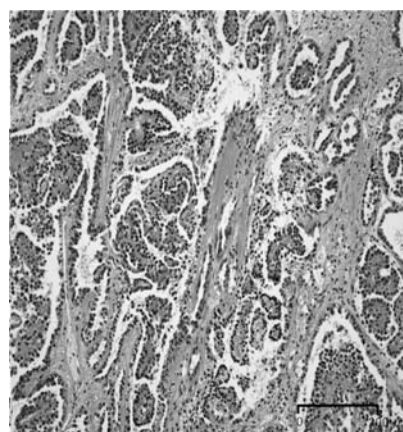
### 緒 言

非淡明型腎細胞癌 (non-clear cell renal cell carcinoma; non-ccRCC) については淡明型腎細胞癌に比して症例数も限られており、治療報告も少ない。わが国のガイドラインにおいても治療方針に関して明確な記載はない。現在、non-ccRCC におけるアキシチニブの臨床

的有益性は確立されていないが、NCCN guidelines 2014 においては再発例もしくは切除不能のIV期 non-ccRCC に対する推奨度はカテゴリー 2A に分類されている。今回われわれは、papillary type 1 腎癌腹膜播種再発に対しアキシチニブ投与が長期間奏効した 1 例を経験したので報告する。

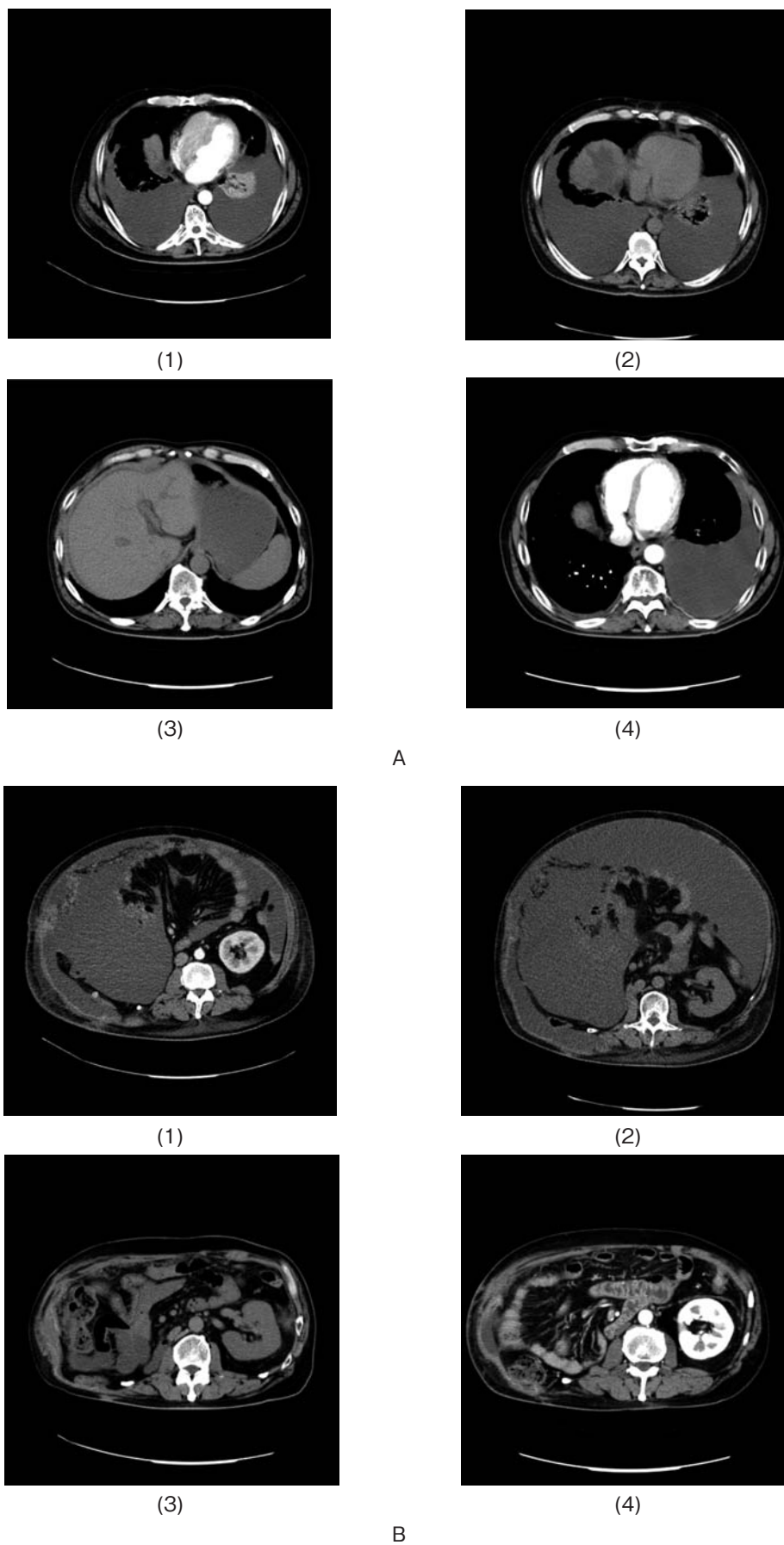


A



B

**Fig. 1.** Microscopic appearance of the tumor specimen (Hematoxylin Eosin stain ×100). A) Papillary structures are seen, with basic cytoplasm, hemosiderin deposition in the cytoplasm. B) Fibrosis is seen.



**Fig. 2.** CT scan images before treatment (1), 1 month after Sunitinib (2), 6 months after Axitinib (3) and 18 months after Axitinib treatment. (4) A) Pleural effusions at lower chest level. B) Ascites at kidney level.

## 症 例

患者: 55歳, 男性

既往歴: 糖尿病, 脂質異常症, NASH

家族歴: なし

現病歴: 2013年6月右腎腫瘍を指摘, 他院にて腎細胞癌 cT2aN0M0 (腫瘍径: 100×75×50 mm) と診断.

2013年8月根治的右腎摘除術を施行された. 手術時間は10時間15分, 出血量は10,011 ml, 輸血量はRCC 2単位, FFP 16単位, PC 20単位であった. 後腹膜鏡下に手術を開始したが(気腹時間2時間45分), 腎莖部, 十二指腸での癒着が高度であり, 腰部斜切開にて開腹手術に移行し, 右腎を摘出した.

病理結果は papillary renal cell carcinoma type 1, grade 2 > 1 (Fuhrman 分類 grade 2), INFa, v1, lyl, eg, fc1, pT3aN0M0 であった (Fig. 1).

術後は転居に伴い, 当科外来にて経過観察となっていたが, 2015年2月, 著明な腹部膨満が出現, CT 検

査にてに多量の腹水の貯留を認め (Fig. 2A, B (1)), PET-CT においても腹膜に沿って FDG 集積を認めた (Fig. 3). 腹水穿刺 (1週間かけて141排液) 施行し, 腹水細胞診は class V であり, 腹膜播種再発と診断した.

治療経過: 2015年3月より first line としてスニチニブ (50 mg/day) 投与開始したが, 導入後直後より著明な低 Na 血症を認め, 薬剤性もしくは腫瘍による SIADH が疑われ, 腹水の control も困難 (1週間ごとに31の腹水排液を要した) であったため, 投与を中断した (Fig. 2A, B (2)). 血清 Na は投与前が 134 mEq/l と正常値であったが, 投与開始2週間後に 127 mEq/l, 3週間後には 123 mEq/l まで低下した. 2015年4月より 2nd line としてアキシチニブ (10 mg/day) を投与開始した.

治療開始後1カ月経過した時点で, 腹水の著明な減少を認めた. 血清 Na 値も正常値まで回復した. Grade 3 以上の合併症を認めず, 減量なく投与可能であった.

2015年10月の CT (Fig. 2A, B (3)) で腹水の再貯留を認めず, 2016年10月の (Fig. 2A, B (4)) においても腹水の再貯留は認めておらず Non-CR/Non-PD を保っている. 現在, 投与開始量 (10 mg/day) を継続しつつ, 仕事にも復職している.

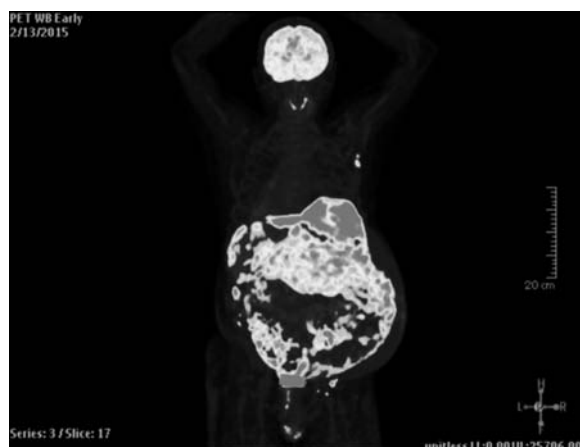
## 考 察

乳頭状腎癌 (以下 pRCC) は腎癌の中で淡明細胞型腎細胞癌 (ccRCC) に次いで多く, 腎癌全体の約 10~15% を占める<sup>1)</sup> のもの, 症例数が少なく, その治療方法に関して大規模臨床試験の検討はほとんどなされていない. そのため, その治療戦略についても定まったものはない.

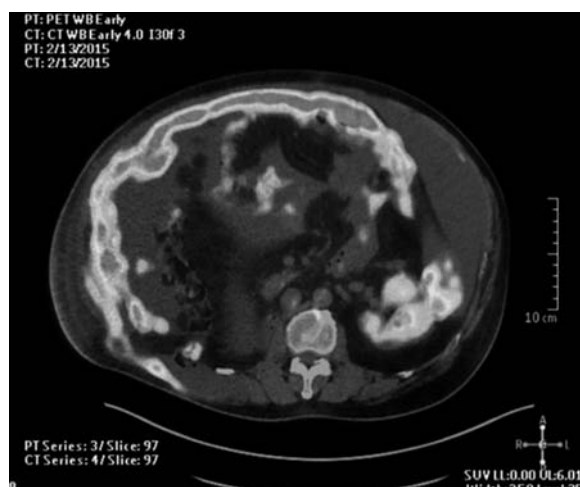pRCC に対するアキシチニブの投与症例報告も少数であるが長期奏効した報告もある. 2014年の石井らの報告では転移性 pRCC (type 2) (多発肺転移, 肝転移) 症例に対し 2nd line のアキシチニブが奏効し, 報告時点において約8カ月の間 PR を維持できている<sup>2)</sup>. また, 石津谷らの報告においても様々な治療に対して治療抵抗性を示した転移性 pRCC (骨転移, リンパ節転移, 胸膜転移) に対して奏効し, 約16カ月投与継続可能であったとの報告もある<sup>3)</sup>.

pRCC の VEGFR の発現については, 複数の報告がある. Bierer らは, VEGF-C, VEGF-D の発現を ccRCC と pRCC の2群で検討しており, VEGF-C (ccRCC 群: 11.1%, pRCC 群: 35.1%), VEGF-D (それぞれ22.2, 41.9%) 共に pRCC 群が有意に陽性例が多く, VEGFR-3 の発現についても pRCC 群で多い傾向を認めたと報告している<sup>4)</sup>.

Ljungberg らは, VEGFR-1, VEGFR-2 の発現と病



A



B

**Fig. 3.** FDG PET/CT image before treatment. Note FDG PET/CT uptake of FDG along the whole peritoneum. A) Coronal section. B) Transverse section.

期の関連を検討し、ccRCCにおいてはstage I-IIの群の方がstage III以上の群より発現例が多かったものの、pRCCでは逆にstage III以上の群においてVEGFR-1, VEGFR-2の発現例が多かったと報告している<sup>5)</sup>。

以上の報告よりpRCCはccRCC同様にVEGFR-1, VEGFR-2, VEGFR-3が発現し、特に進行例において、高度に発現していることが推測される。臨床報告においても転移症例での奏効が確認されており、転移を有するまたは再発性pRCCに対するアキシチニブ治療の妥当性が示唆される。

一方、乳頭状腎細胞癌のtype 1の22%でMET遺伝子の変異がある<sup>6)</sup>といわれ、MET/VEGFR2を阻害するforetinibは、転移性乳頭状腎細胞癌に対する第II相試験において、PR 13.5%ながらMET変異症例ではPR 50% (5/10例)と高い奏効率が報告されており<sup>7)</sup>、今後乳頭状腎細胞癌に対する治療薬として期待される。

## 結 語

アキシチニブ治療により長期コントロールされている乳頭状腎癌 (type 1) 腹膜播種再発例を報告した。アキシチニブ治療による腹膜播種著効例は、調べた限りでは最初の報告であると思われる。

## 文 献

1) Courthod G, Tucci M, Di Mai M, et al.: Papillary

renal cell carcinoma: a review of the current therapeutic landscape. *Crit Rev Oncol Hematol* **96**: 100-112, 2015

- 2) 石井 元, 波多野孝史, 遠藤勝久, ほか: スニチニブ不応であったPapillary type 2の転移性腎癌に対しSecond lineのアキシチニブ投与が奏功した1例. *日泌尿会誌* **105**: 129-133, 2014
- 3) Ishizuya Y, Okusa T, Hatano K, et al.: A case of renal cell carcinoma with malignant pleural effusion showing marked response to axitinib. *Acta Urol Jpn* **62**: 525-528, 2016
- 4) Bierer S, Herrmann E, Kopke T, et al.: Lymphangiogenesis in kidney cancer: expression of VEGF-C, VEGF-D and VEGFR-3 in clear cell and papillary renal cell carcinoma. *Oncol Rep* **20**: 721-725, 2008
- 5) Ljungberg BJ, Jacobsen J, Rudolfsson SH, et al.: Different vascular endothelial growth factor(VEGF), VEGF-receptor1 and -2mRNA expression profiles between clear cell and papillary renal cell carcinoma. *BJU Int* **98**: 661-667, 2006
- 6) Gnjidic M and Fucak IK: Renal cell carcinoma: molecular pathways and targeted therapy. *Period Biol* **116**: 393-398, 2014
- 7) Choueiri TK, Vaishampayan U, Rosenberg JE, et al.: Phase II and biomarker study of the dual MET/VEGFR2 inhibitor foretinib in patients with papillary renal cell carcinoma. *J Clin Oncol* **31**: 181-186, 2013

(Received on April 24, 2017)  
(Accepted on October 20, 2017)